일측성 청각소실 환자에서 시행한 기능적 자기공명영상 소견

연세대학교 의과대학 진단방사선과학교실,[1] 이비인후과학교실,[2] 연세이비인후과의원[3]
김시연[1] · 김동익[1] · 김희남[2] · 정명현[2] · 이원상[2] · 이호기[2] · 최재영[2] · 강성석[3]

Auditory Functional MRI Findings in Patients with Unilateral Hearing Loss

Si Yeon Kim, MD[1], Dong-Ik Kim, MD[1], Hee-Nam Kim, MD[2], Myung-Hyun Chung, MD[2], Won Sang Lee, MD[2], Ho-Ki Lee, MD[2], Jae Young Choi, MD[2] and Seong Seok Kang, MD[3]
[1]Department of Diagnostic Radiology, [2]Otorhinolaryngology, Yonsei University College of Medicine, and [3]Yonsei ENT Clinic, Seoul, Korea

ABSTRACT

Background and Objectives : Auditory pathway is a unique sensory system in that its ascending pathway has both contralateral and ipsilateral projection to auditory cortex. It has been known that monaural auditory stimulation with auditory functional MRI (fMRI) in normal hearing subject produces bilateral auditory cortical activation, slightly lateralized to opposite side. Our goal was to assess the pattern of auditory cortical activation in patients with unilateral sensory neural hearing loss. **Subjects and Method** : Auditory fMRI studies using a single-shot gradient-recalled echo-planar imaging (EPI) sequence were performed in eight normal volunteers, thirteen patients with unilateral hearing loss of acute onset (AO, <1 month) and eleven patients with unilateral hearing loss of long duration (LD, >3 months). A box-car design of 1,000-Hz sine tone stimuli was given to right or left ear of normal volunteer and to healthy ears of patients. The data were analyzed by *BOLD Analysis package*. The lateralization index (LI) between contralateral and ipsilateral hemispheric activation were obtained by calculating and comparing the number of activated pixels in each auditory hemisphere. **Results** : In normal volunteers, the LI was 2.9−5.2 for monaural stimuli suggesting contralateralization of auditory cortex to monaural stimuli. The LI was increased for the AO (8.1−19.2) and decreased for the LD (0.8−1.2). **Conclusion** : The auditory cortical activation in patients with unilateral sensory neural hearing loss showed different pattern according to the duration of hearing loss. The present results might suggest the time course of neuronal plasticity of auditory cortex after deterioration of input function of auditory ascending pathway. **(Korean J Otolaryngol 2004;47:419-25)**

KEY WORDS : Auditory cortex · Functional MRI · Hearing loss · Neuronal plasticity.

서 론

청각전도로(auditory pathway)는 다른 감각신경계와 달리 상행신경로가 교차신경다발과 비교차신경다발로 구성된 특징을 지니고 있다.[1)] 소리자극은 고막과 이소골, 난원창을 지나 와우의 코르티 기관으로 전달된 후 일차신경원인 나선신경절(spiral ganglion)과 이차신경원인 연수-교뇌 이행부의 달팽이핵(cochlear nucleus)을 거치게 되며 이 중계핵의 신경섬유는 능형섬유체(trapezoid body)를 형성하면서 양측의 상올리브핵(superior olivary nucleus)과 연결되고 다시 상올리브핵은 양측의 하구(inferior colliculus)로 원심섬유를 보내게 된다. 양측 하구 역시 하구 교련(commissure)에 의해 연결되어 있는데, 삼차신경원인 하구 신경원의 축삭은 시상의 내측무릎핵(medial geniculate nucleus)에서 연접(synapse)을 이룬 후 청각방사를 거쳐 대뇌피질의 일차청각영역인 상측두이랑(superior temporal gyrus)의 외측고랑(lateral sulcus)쪽의 표면에 위치한 헤쉴이랑(Heschl's convolution)에 종지하게 된다.[1)] 이와 같이 청각 신경로는 상행도중 여러 단계에서 양측성으로 연결되는 신경섬유를 내보내므로 일측성(monaural) 청각자극에 대한 대뇌 피질의 활성은 체성감각 또는 다른 특수감각과는 달리 양측성 반응을 보이게 되는데 이때 동측에 비해 반대측 청각피질 활성의 우세함이 전기생리(electrophysiology)

논문접수일 : 2003년 11월 17일 / 심사완료일 : 2004년 1월 9일
교신저자 : 김동익 120-752, 서울 서대문구 신촌동 134
연세대학교 의과대학 진단방사선과학교실
전화 : (02) 361-5837 · 전송 : (02) 393-3035
E-mail : dikim@yumc.yonsei.ac.kr

또는 자기뇌조영술(magnetoencephalography) 등을 이용한 동물 실험에서 제시되어 왔으며,[2)3)] 같은 결과가 최근 정상인을 대상으로 시행한 기능적 자기공명영상(functional magnetic resonance imaging, functional MRI) 실험에서도 증명된 바 있다.[4)]

자기공명영상의 기술적 발달에 힘입어 1990년대 초 이후 등장하게 된 기능적 자기공명영상은 양전자방출단층촬영술(positron emission tomography, PET), 단일광자단층촬영술(single photon emission computed tomography, SPECT)과 더불어 대표적인 비침습적 뇌기능 영상술의 하나로, 그 기본 원리는 특정 기능 수행시에 나타나는 뇌신경 활동에 의한 대뇌피질의 국소적인 생리적 변화를 영상화하는 데에 있다.[5)] 특히 기능적 자기공명영상은 PET 또는 SPECT보다 뛰어난 공간적, 시간적 해상력을 바탕으로 대뇌기능 국소화에 대한 정성적 분석이 가능한데 초기에는 시각피질과 운동피질에 대한 연구로 시작하여 최근에는 언어, 인지, 기억, 감정 등을 포함하는 고차적 대뇌기능을 영상화하는 데에 이르렀으며 청각자극과 관련된 기능적 자기공명영상도 1990년대 후반부터 꾸준히 제시되고 있다. 이러한 자기공명영상을 이용한 대뇌 피질 활성화에 대한 연구는 대뇌 청각피질의 기능적 해부구조에 대한 이해를 높일 수 있으며 나아가서는 선천성 또는 후천성 청각장애에 궁극적으로 수반되리라 추정되는 청각피질의 신경 가소성(neuronal plasticity)의 양상을 밝혀내는 데에 도움을 줄 수 있다. 청각피질의 가소성은 청각장애 환자들에서 수술을 포함한 이과적치료의 성공여부에 관련없이 예후에 영향을 미치는 주요인자인데 그 예로 Lee 등[6)]은 PET을 이용한 연구에서 언어습득이전 전농환자에서 청각피질의 다른 감각기능으로의 전이여부가 인공와우이식술 후의 예후와 관련됨을 보고하였다.

앞서 서술한 대로 정상인에서 나타나는 일측성 소리자극에 대한 양측 청각피질 활성 및 반대측 청각피질 활성도의 우세는 일측성 감각신경성 청각장애 환자에서 그 양상이 변형되리라 예측할 수 있는데 특히 후천성 청각소실의 경우에는 신경가소성이라는 기전에 의해 양측 청각피질의 활성도가 증상발현 이후의 시간 경과에 따라 점진적 변화를 보이리라 추정된다. 일측성 청각소실 환자에서의 청각피질 활성화에 대한 기능적 연구가 산발적으로 보고되고 있으나,[7)8)] 아직까지 이러한 시간경과에 따른 변화양상은 뚜렷이 밝혀져 있지 않다.

이에 저자들은 후천적으로 발생한 급성 또는 만성의 일측성 감각신경성 청각장애를 지닌 환자들에서 기능성 자기공명영상을 시행하여 대뇌청각피질의 활성양상이 증상발현 후 시간경과에 따라 어떠한 차이를 보이는지 알아보고자 하였다.

대상 및 방법

2001년 10월부터 2002년 6월까지 8개월간 본원 이비인후과 외래로 급성 또는 만성의 일측성 난청을 주소로 내원한 환자 중 청력검사(순음청력검사, 뇌간유발반응검사)상 일측성의 고도 감각신경성 난청을 보인 환자 25명(남자 14명, 여자 11명, 연령분포 17 53세)을 대상으로 하였다(Table 1). 증상발현 후 시간 경과가 1개월 이내인 환자를 급성군(13명, 평균 3.2일)으로, 1개월에서 3개월 사이의 환자를 아급성군(1명, 평균 2개월)으로, 3개월 이상의 시간경과를 보인 환자를 만성군(11명, 평균 5년)으로 나누었으며, 각 환자에서 해부학적 자기공명영상과 기능적 영상을 시행하였다. 또한 정상 청력을 지닌 8명의 자원자(남자 5명, 여자 3명, 연령분포 25 33세)를 대조군으로 설정하였다.

MRI 기기는 1.5 - Tesla Philips Gyroscan Intera system (Philips Medical System, Best, the Netherlands)였으며 Sensitivity Encoding(SENSE) head coil을 이용하였다. 기능적 영상 시행에 앞서 획득한 해부학적 참조 영상에서 실비우스열에 수직 각도로 상측두이랑을 모두 포함하는 10개의 관상면 영상을 T1 강조영상으로 얻었으며(TR/TE 400/12 msec, matrix 256×256, 절편두께 5 mm, no slice gap, FOV 20×20 cm), 활성화 영상은 에코평면영상(echo planar image, EPI) 혈중산소치의존기법(Blood Oxygen Level Dependent, BOLD)을 이용한 T2 강조영상(TR/TE 8000/50 msec, flip angle 90o, matrix 64×64, 절편두께 5 mm, no slice gap)으로 얻었다. 소리자극은 환자군에서는 정상이(耳)측에 1,000 Hz sine tone(95 dB sound pressure level, pulsed with 6 Hz)을 자성적합 이어폰을 통해 3회의 휴식기와 3회의 자극기를 번갈아 제시하였고 정상군에서는 같은 형태의 일측성(monaural)자극을 좌측 또는 우측 이(耳)에 제시한 후 영상을 획득하였다. 일측성 소리 전달을 위해 이어폰의 Y 튜브의 반대쪽 연결관을 제거하였으며 반대측 이(耳)의 음차폐는 시행하지 않았다. 각 휴식기와 자극기에 각 절편당 5번의 영상을 얻었으며, EPI 영상 획득시 동반되는 소음에 의한 영향을 줄이기 위해 비대칭적으로 각 TR의 초기에 모든 절편의 영상획득이 이루어지는 "sparse sampling"[9)]의 형태로 영상파라미터를 조절하였다. 16초(sec)의 모조영상(dummy scan)을 포함한 총 영상획득 시간은 256초였다. 모든 대상에서 기능적 영상 시행 후 축면 T1, T2 강조영상과 조영증강 T1 강조영상을

Table 1. Clinical and imaging data of patients with unilateral hearing loss

No	Sex	Age	Site	Duration	MR	LI
1	M	26	R	3d	WNL	11.5
2	M	51	R	6y	WNL	1.3
3	M	33	L	2d	WNL	11.8
4	F	43	L	13m	WNL	1.1
5	F	42	R	2d	WNL	12.3
6	M	31	L	2y	Sclerotic change of Lt.mastoid bone	1.2
7	F	25	R	5y	WNL	0.9
8	M	18	L	1d	WNL	19.2
9	F	37	R	2m	WNL	Not acquired
10	M	24	R	5d	WNL	18.4
11	M	49	R	13y	Sclerotic change of Rt.mastoid bone	0.8
12	F	47	L	2d	WNL	11.0
13	F	20	R	7m	WNL	1.0
14	M	25	L	2d	WNL	9.4
15	F	53	L	9y	WNL	1.1
16	M	36	R	3d	WNL	12.8
17	M	17	L	4d	WNL	8.8
18	F	50	R	3y	WNL	Not acquired
19	M	43	L	15m	WNL	1.1
20	M	47	R	3d	Rt. acoustic schwannoma	8.1
21	F	35	L	4y	Sclerotic change of Lt.mastoid bone, fluid retention of tympanic cavity	1.0
22	F	39	L	6d	WNL	10.5
23	M	45	R	3d	WNL	9.6
24	F	41	L	9y	WNL	Not acquired
25	M	36	L	5d	WNL	14.6

No : case number, M : male, F : female, Site : site of hearing loss, Duration : duration of unilateral hearing loss, d : days, m : months, y : years, WNL : within normal limit, LI : lateralization index

포함하는 측두엽에 대한 해부학적 자기공명 영상을 시행하여 청각전도로의 기질적 병변 유무를 파악하였다.

활성화 영상의 처리는 워크스테이션(Easy Vision, Philips Medical System, Best, the Netherlands)에 내장되어 있는 분석 소프트웨어인 *BOLD analysis*(Philips Medical System, Best, the Netherlands)를 이용하였다. 얻어진 영상에서 활성화 신호를 얻는 영상처리 방법은 cross correlation을 이용하였으며 역치의 범위는 0.4 0.6으로 조절하였다. 활성기 영상에서 휴식기 영상의 신호 강도를 감산한 활성화 영상을 동일 부위의 T1 강조 영상에 중첩하여 최종 기능적 영상을 얻었다. 직사각 형태의 관심영역(region of interest)은 윗경계를 실비우스틈새(Sylvian fissure)로, 외측 경계를 뇌의 외측면, 내측 경계를 뇌섬엽(insula)의 외측면, 아래 경계를 상측두고랑(superior temporal sulcus)으로 하는 구역을 설정하여 관심영역 내부에 나타난 활성화 화소의 갯수를 측정하였다. 대뇌반구의 우세도를 결정하기 위해 소리자극에 대한 반대측 관심영역에 나타난 활성화 화소의 개수와 동측의 활성화 화소의 개수의 비율을 편재화 지수(lateralization index=반대측 관심영역 활성화 개수/동측 관심영역 활성화 개수)로 산출하였다.

결 과

22명의 환자와 대조군의 모든 자원자에서 성공적인 활성화 영상을 얻었다(Fig. 1-3). 만성군 환자 2명과 아급성군 1명은 영상시행중의 머리 움직임과 관련한 영상인공물로 인해 활성화 신호를 얻을 수 없었다. Table 1에 환자군과 대조군의 해부학적 영상 및 기능적 영상 결과를 정리하였다. 급성환자군 중 1명의 환자에서 환측 청신경종양을 시사하는 소견이 있었으며 나머지 모든 급성 및 만성환자에서 청각신경로에는 이상소견이 관찰되지 않았고, 3명의 만성환자에서 환측 측두골 경화를 포함한 만성 중이염의 소견이 동반되어 있었다. 기능적 영상에서 활성화 화소는 주로 상측두이랑에 분포하였으며 중측두이랑(middle temporal

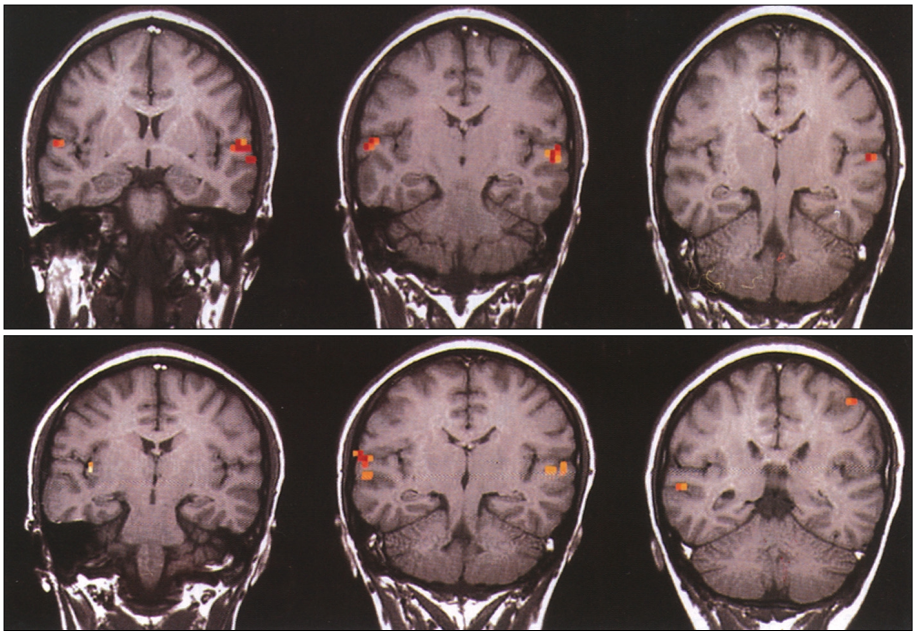

Fig. 1. Auditory fMRI in normal hearing subjects. Right (top) monaural stimulation in 27-year-old male and left (bottom) monaural stimulation in 30-year-old female. Color coded foci represent activated voxels.

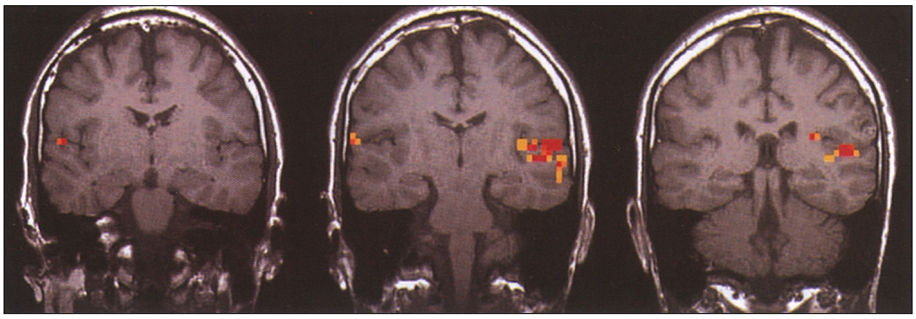

Fig. 2. Auditory fMRI in an acute unilateral hearing loss subject. Right monaural stimulation was given in a 37-year-old female of left sensory neural hearing loss of 3 days duration.

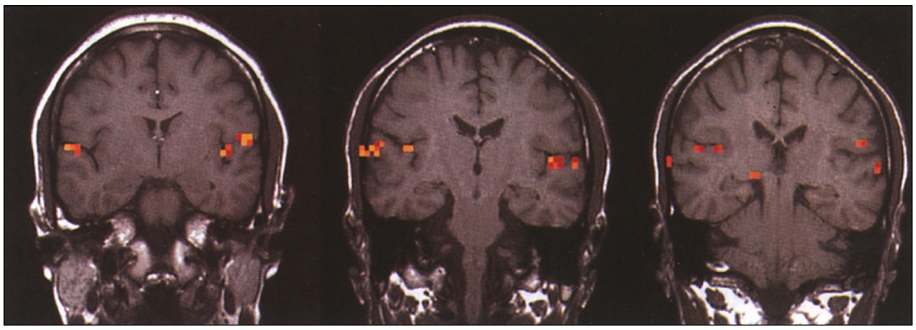

Fig. 3. Auditory fMRI in a chronic unilateral hearing loss subject. Left monaural stimulation was given in a 44-year-old male of right sensory neural hearing loss of 5 years duration.

gyrus)과 각이랑(angular gyrus)에도 일부 산재된 활성화 화소를 관찰할 수 있었다.

편재화 지수 1이상은 반대측 청각피질 활성 우세를, 1 이하는 동측 청각피질 활성 우세를 의미하며 1일 경우 양측 활성도가 동일함을 의미한다. 정상군에서 편재화 지수는 2.9에서 5.2의 분포를 보였으며 만성 환자군에서는 0.8에서 1.2의 분포를, 급성 환자군에서는 8.1에서 19.2의 분포를 나타내었다. 각 군에서의 청각피질에서의 활성화 화소 개수의 평균치를 도표로 정리하였다(Fig. 4).

고 찰

기능적 자기공명영상은 특정 자극 제시 혹은 특정 기능 수행 등의 방법으로 뇌의 국소적 신경 활성화를 유도한 후 그 기능을 관장하는 대뇌의 위치를 영상으로 표현하는 첨단영상기술의 하나로, 이를 위한 영상기법에는 여러 종류가 있으나 이중 BOLD(blood oxygen level - dependent) 기법이 가장 널리 사용되고 있다.[10] BOLD의 원리는 유입 혈류량과 필요산소량의 불일치에 의해 유발되는 것으로 설명

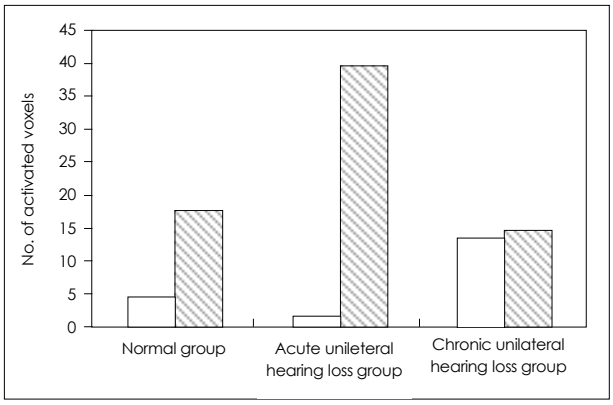

Fig. 4. Number of activated voxels in superior temporal gyrus ipsilateral (white column) and contrateral (dashed column) to the side of monaural stimulation.

되고 있다. 특정부위의 뇌 신경활동의 항진은 그 부위의 국소적 뇌혈류 및 대사의 증가를 수반하게 되는데 이 때 뇌혈류 증가에 따른 산소 유입량의 증가는 활성화된 뇌조직이 실제로 필요로 하는 산소량을 능가하기 때문에 결국 뇌활성부위에는 옥시헤모글로빈(oxyhemoglobin)의 농도가 증가하고 데옥시헤모글로빈(deoxyhemoglobin)의 농도는 감소하게 된다. 데옥시헤모글로빈은 상자성(paramagnetic) 물질이므로 이의 감소는 자화율 효과(magnetic susceptibility)를 감소시켜 궁극적으로 뇌활성부위는 T2* 강조에서 신호 증가를 보이게 된다. 실제로 이러한 신호 증가의 차이는 매우 작은 것이므로 BOLD 효과를 증폭시킬 수 있는 영상 기법(long TE gradient - echo) 또는 고자장 시스템이 기능적 자기공명영상 획득을 위한 필수조건이다. 이러한 기능적 자기공명영상을 통해 대뇌피질 활성화 정도에 대한 반정량적 분석(semiquantitative analysis)이 가능하게 되었다.

기능적 자기공명영상의 청각 질환에의 응용은 1990년대 후반부터 제시되고 있다. Wessinger 등[11]은 정상인에서 각각 저음역과 고음역의 소리자극을 제시하는 기능적 자기공명영상을 통해 청각피질의 주파수배열(tonotopic organization)을 분석하였으며, Berthezene 등[12]은 난청환자에서 전기와우자극시에 시행한 자기공명영상에서 와우자극에 의한 청각피질의 활성을 보고하였다. 또 Melcher 등[13]은 편측성 이명(lateralized tinnitus) 환자에서 이명과 관련된 하구(inferior colliculus)의 비정상적 활성항진을 보고하였으며 그 외에도 정신분열증 환자의 환청시 나타나는 청각피질 활성에 대한 기능적 자기공명영상연구[14] 등이 보고되어 있다.

기능적 자기공명영상을 이용한 이번 연구에서 정상인에 제시한 일측성(monaural) 소리자극은 양측 청각피질인 상측두이랑(superior temporal gyrus)에 활성화 신호를 나타내었으며 활성화 정도는 반대측 청각피질이 우세한 편재화를 보였다. 또한 급성 또는 만성의 편측성 난청환자의 정상 이(耳)측에 제시한 일측성 소리자극에 의해 역시 양측 청각피질이 활성화되었으나 급성 청각소실군에서는 반대측 청각피질 활성의 우세가 더욱 강조되어 편재화가 증가한 반면, 만성 청각소실군에서는 양측 청각피질이 유사한 정도의 활성도를 보여 편재화가 감소함을 알 수 있었다. 이와 같이 일측성 청각소실 후 급성기와 만성기로 이행되면서 나타나는 청각신경로 활성도의 변화양상은 신경가소성(neuronal plasticity)을 반영하는 것으로 설명할 수 있다. 신경가소성이란 유전적, 발달적, 환경적 영향에 의한 중추신경계의 기능적 구조의 변화로서, 발달 과정 초기의 학습단계에서뿐 아니라 중추신경계 성숙 이후에도 여러 가지 학습적 경험, 손상 또는 손상 이후의 회복과정에 수반되는 신경망(neural network)의 재조직(reorganization)을 의미하는 것으로, 그 기전은 시냅스 수준에서의 구조적 변화와 효율성의 증가에 의한 것으로 설명되고 있다.[15] 청각계에서의 신경가소성은 주로 동물 실험에서 청각피질의 주파수배열(tonotopic arrangement) 연구를 통해 밝혀져 있는데, 인위적으로 일측성 와우에 특정주파수 선택적 청각소실을 유도하면 청각피질에서 그 주파수 범위를 관장하는 영역은 인접한 주파수 영역의 소리자극에 반응(expanded representation of perilesional frequencies)하는 가소성을 보이는 것으로 알려져 있다.[16]

이러한 말초 혹은 중추신경계 손상 이후 발생하는 신경가소성의 과정은 손상 후 급성기에서 만성기로 이행하면서 여러가지 기전이 복합적으로 작용하는 것으로 밝혀지고 있다. 급성기 신경가소성을 설명하는 기전으로는 억제소실(disinhibition)이 가장 대표적인데 정상적으로 말초감각은 동측의 대뇌피질의 활성을 일부 억제하는 것으로 알려져 있고 신경계 손상의 급성기에는 이러한 억제가 다시 소실(disinhibition, unmasking)되는 현상이 일어난다.[17] 본 연구에서도 급성 환자군에서 정상이(耳)측에 소리 자극을 가할 경우 반대측 청각피질은 동측이(耳), 즉 환측으로부터의 자극유입과 억제작용이 차단된 상태이므로 정상이(耳)측으로부터의 소리자극에 의한 피질활성화만이 반영되어 반대측 청각피질 활성의 편재화가 증가된 것으로 설명할 수 있다. 이는 또 이전의 청각피질 신경세포분석연구에 의해서도 유사한 설명이 가능한데, Imig 등[18]에 의하면 청각피질에는 반대측 혹은 동측 소리자극에 의해 모두 활성화 되지만 주로 반대측 소리자극에 의해 활성화되는 흥분성 - 흥분성 신경세포(excitatory - excitatory neurons, EE cells)군과 반대측 소리자극에 의해서는 활성화되나 동측 소리자극에

의해서는 활성이 억제되는 흥분성 - 억제성 신경세포(excitatory - inhibitory neurons, EI cells)군이 존재한다고 하며, 따라서 정상적으로 일측성 소리자극시 동측 청각피질은 EE cells의 활성에서 EI cells활성을 감한 것이 활성도로 나타나지만(E=EE - EI) 반대측 청각피질에서는 EE cells와 EI cells이 모두 활성되므로(E=EE+EI) 활성도가 우세한 편재화 현상이 나타나게 된다. 실제로 이번 연구에서 소리자극이 순수히 일측성 내이의 청각 수용기에만 전달되지 않고 골전도에 의해 반대쪽 와우 청각신경의 일부도 자극되었으리라 추정되며 따라서 정상인에서의 일측성 소리자극에 의한 편측 청각피질의 활성은 위와 같은 EE/EI cells의 활성 또는 억제가 혼합되어 있을 것으로 추측할 수 있다. 급성 청각소실의 경우 정상이(耳)측에 소리자극을 가할 때에는 반대측의 청각피질에는 환측, 즉 동측이(耳)로부터의 소리자극은 전달되지 않으므로 EI cells은 억제되지 않지만 반대측 이(耳)로부터의 소리자극은 전달되어 EE cells의 활성만이 활성도로 반영되며(E=EE), 마찬가지로 정상이(耳)와 동측의 청각피질은 EI cells의 억제와 일부 EE cells 활성이 나타나며(E=EE - EI), 따라서 소리자극에 대한 반대측 청각피질의 편재화가 극대화 되는 것으로 설명할 수 있다. 신경손상 후 아급성기와 만성기에는 신경측부로(collateral dendritic sprouting)의 형성, 잠재적 신경로의 대체적 활성로(alternative pathway)로의 변환 등이 신경가소성을 나타내는 것으로 제시되어 왔다. Nordeen 등[19]은 동물 실험에서 일측 와우제거 후 반대측 하구로부터의 신경세포의 증가를 보고하였으며, Illing 등[20]은 신경축삭의 성장과 시냅스 형성에 관여하는 것으로 알려져 있는 growth associated protein GAP - 43이 쥐에서 와우제거 후 청각신경로를 따라 증가하는 것을 증명함으로써 이러한 신경가소성 기전에 대한 설명을 뒷받침하였다. 따라서 본 연구의 만성 환자군에서 정상이(耳)에의 일측성 자극시 나타난 양측 청각피질의 대칭적 활성도는 이와 같은 신경가소성에 의한 동측 청각신경 상행로의 증가로 설명할 수 있겠다.

결론적으로, 이번 연구에서는 기능적 자기공명영상을 통해서 우수한 공간적, 시간적 해상력을 지닌 청각활성화 영상 획득이 가능하였고 대뇌 청각피질의 기능적 해부구조에 대한 이해를 높일 수 있었다. 기능적 자기공명을 이용한 청각자극제시실험을 통해 정상인에서는 일측성 청각자극시 청각피질 활성이 반대측에 편재함을 알 수 있었고, 급성 일측성 청각소실 환자에서는 정상이(耳)에의 청각자극시 이와 같은 편재화가 더욱 증가됨을 관찰할 수 있었으며 만성기 환자에서는 편재화가 감소 또는 소실되고 정상측 청각피질의 동측 활성도가 증가함을 알 수 있었다. 이러한 비침습적 기능적 영상을 통해 이제까지 동물실험을 통해 밝혀진 청각신경로 가소성에 대한 임상모델 적용과 확인이 가능하리라 예상되며, 특히 같은 환자에서 반복추적검사(longitudinal study)를 시행하여 이러한 가소성 양상의 보다 정확한 시간 변화에 따른 추이와 가역성 여부를 밝힐 수 있다면 일측성 청각소실 환자의 예후 판정에 많은 도움을 주리라 생각된다.

중심 단어 : 청각피질 · 기능적 자기공명영상 · 청각소실 · 신경가소성.

REFERENCES

1) Lee WT, Park KA. *Medical Neuroanatomy. Seoul: Korea Medical; 1996. p.380-3.*
2) Celecia GG. *Organization of auditory cortical areas in man. Brain 1976;99:403-14.*
3) Pantev C, Lutkenhoner B, Hoke M, Lehnertz K. *Comparison between simultaneously recorded auditory-evoked magnetic fields and potentials elicited by ipsilateral, contralateral, and binaural tone burst stimulation. Audiology 1986;25:54-61.*
4) Woldorff MG, Tempelmann C, Fell J, Tegeler C, Gaschler-Markefski B, Hinrichs H, *et al. Lateralized auditory spatial perception and the contralaterality of cortical processing as studied with functional magnetic resonance imaging and magnetoencephalography. Hum Brain Mapp 1999;7:49-66.*
5) Ogawa S, Lee TM, Nayak AS, Glynn P. *Oxygenation-sensitive contrast in magnetic resonance image of rodent brain at high magnetic field. Magn Reson Med 1990;14:68-78.*
6) Lee DS, Lee SJ, Oh SH, Kim SK, Kim JH, Chung JK, *et al. Deafness: Cross-modal plasticity and cochlear implants. Nature 2001; 409:149-50.*
7) Truy E, Deiber MP, Cinotti L, Mauguiere F, Froment JC, Morgon A. *Auditory cortex activity changes in long-term sensorineural deprivation during crude cochlear electrical stimulation: Evaluation by positron emission tomography. Hearing Res 1995;86:34-42.*
8) Scheffler K, Bilecen D, Schmid N, Tschopp K, Seelig J. *Auditory cortical responses in hearing subjects and unilateral deaf patients as detected by functional magnetic resonance imaging. Cereb Cortex 1998;8:156-63.*
9) Hall DA, Haggard MP, Akeroyd MA, Palmer AR, Summerfield AQ, Ellott MR, *et al. Sparse temporal sampling in auditory fMRI. Hum Brain Mapp 1999;7:213-23.*
10) Kim JH, Shin TM, Chung SH. *Functional magnetic resonance imaging of the brain: Principle and practical application. J Korean Soc Magn Reson Med 1997;1:42-50.*
11) Wessinger CM, Buonocore MH, Kussmaul CL, Mangun GR. *Tonotopy in human auditory cortex examined with functional magnetic resonance imaging. Hum Brain Mapp 1997;5:18-25.*
12) Berthezene Y, Truy E, Morgon A, Giard MH, Hermier M, Franconi JM, *et al. Auditory cortex activation in deaf subjects during cochlear electrical stimulation. Invest Radiol 1997;32:297-301.*
13) Melcher JR, Sigalovsky IS, Guinan JJ, Levine RA. *Lateralized tinnitus studied with functional magnetic resonance imaging: Abnormal inferior colliculus activation. J Neurophysiol 2000;83:1058-72.*

14) Woodruff PW, Wright IC, Bullmore ET, Brammer M, Howard RJ, Williams SC, *et al. Auditory hallucinations and the temporal cortical response to speech in schizophrenia: A functional magnetic resonance imaging study. Am J Psychiatry 1997;154:1676-82.*
15) Greenough WT. *Experimental modification of the developing brain. Am Sci 1975;63:37-46.*
16) Robertson D, Irvine DR. *Plasticity of frequency organization in auditory cortex of guinea pigs with partial unilateral deafness. J Comp Neurol 1989;282:456-71.*
17) Calford MB, Tweedale R. *Immediate and chronic changes in responses of somatosensory cortex in adult flying-fox after digit amputation. Nature 1988;332:446-8.*
18) Imig TJ, Adrian HO. *Binaural columns in the primary field of cat auditory cortex. Brain Res 1977;138:241-57.*
19) Nordeen KW, Killackey HP, Kitzes LM. *Ascending projections to the inferior colliculus following unilateral cochlear ablation in the neonatal gerbil, Merioneus unguiculatus. J Comp Neurol 1983;214:144-53.*
20) Illing RB, Horvath M, Laszig R. *Plasticity of the auditory brainstem: Effects of cochlear ablation on GAP-43 immunoreactivity in the rat. J Comp Neurol 1997;382:116-38.*