

# 악골내 낭종성 병소의 감압술과 적출술에 관한 임상적 연구

정영수 · 백성흠 · 이의웅 · 박형식

연세대학교 치과대학 구강악안면외과학교실

**Abstract** (J. Kor. Oral Maxillofac. Surg. 2004;30:43-48)

## A COMPARATIVE CLINICAL STUDY ON DECOMPRESSION AND ENUCLEATION TO TREAT CYSTIC LESIONS OF THE JAWS

Young-Soo Jung, Song-Hum Paek, Eui-Wung Lee, Hyung-Sik Park  
*Department of Oral and Maxillofacial Surgery, College of Dentistry, Yonsei University*

**Purpose:** Among the various surgical methods used for the effective treatment of cystic lesion in the jaws historically, decompression procedure has some of superior prognosis compare to direct enucleation. In order to propose the efficacy of decompression we performed this retrospective study to compare decompression procedure with one-stage enucleation in clinical results and prognosis.

**Patients and Methods:** We reviewed 175 patients who had been histopathologically diagnosed cystic lesions from 1996 to 2000 in our department. Patients who had been received decompression alone or secondary enucleation after decompression were 31 cases, and enucleation alone were 144 cases. The age and sex of the patients, the area, size, and histological type of the lesions, and detailed operation and complications including recurrence were investigated. The minimal follow-up period was 2 years.

**Results:** In 31cases of decompression, male patients were 22cases(71%) similar to male predilection(62.3%) in total 175 cases. Cystic lesions were developed evenly in all age groups totally. Decompression was mainly performed in teenagers but enucleation was used in elder decades. In decompression cases the lesions were located in mandibular posterior, maxillary posterior, mandibular anterior, and maxillary anterior in order, which had some differences in total and enucleation cases. In enucleation cases, less than 3cm in size was 77.1% but larger than 3cm was 93.5% in decompression cases. Histopathologically, dentigerous cysts(54.8%), unicystic ameloblastomas(16.1%), and odontogenic keratocysts(12.9%) were seen in decompression cases and no recurrence or metaplasia and infection was observed. On the other hand, permanent tooth loss, numbness, recurrence, and so on were accompanied after enucleation.

**Conclusion:** Although decompression procedure has disadvantages such as many of visiting times and slow recovery of the surgical defect, decompression is the best choice of treatment for large cystic lesions of the jaws, because it prevents functional and cosmetic defect, allows bone regeneration, and makes easy secondary enucleation.

**Key words :** Cystic lesions, Decompression, Enucleation, Jaws, Prognosis

## I. 서 론

구강악안면외과 의사들이 흔히 접하는 병적 증례로 악골내 낭종성 병소를 꼽을 수 있으며 진성낭종, 가성낭종 및 중앙성 낭종 등으로 구분할 수 있다. 구강악안면 영역의 낭종성 병소는 대부분이 치성 기원으로 다른 부위에 비해 발생 빈도가 높고 큰 병소

의 경우 악골의 흡수와 팽창, 안모의 변형 등이 유발될 수 있으며 이로 인한 기능적, 심미적 결손이 초래되기도 하지만 병소의 근원이 매우 양성이라서 역사적으로는 단번에 제거하는 적출술(enucleation), 주위 구강 점막과 연결시키는 조대술(marsupialization or Partsch operation), 병소 압력 해소를 통한 복구를 노리는 감압술(decompression) 등이 추천되어 왔으며, 조대술과 감압술은 반드시 2차적으로 적출술(secondary enucleation)이 필요한 것으로 인식되어 왔다. 이러한 치료방법들은 병소의 종류, 크기, 해부학적 위치 및 술자의 선호도에 따라 다양하게 선택되어 왔는데<sup>1-4</sup>, 특히 골결손부가 클 경우 이를 재건할 전략을 고려할 때 외과의사는 적출술후 골이식을 할 지, 조대술이나 감압술로 골재생을 유도할 지로 고민하게 된다.

적출술은 악골내 낭종성 병소의 치료법으로 가장 확립되고 많

### 박 형 식

서울특별시 서대문구 신촌동 134

연세대학교 치과대학 구강악안면외과학교실

Hyung-Sik Park

Department of Oral and Maxillofacial Surgery, College of Dentistry, Yonsei University, 134 Shinchon-Dong, Seodaemoon-Gu, Seoul, Korea, 120-752

Tel : 82-2-361-8763 Fax : 82-2-364-0992

E-mail : hspark709@yumc.yonsei.ac.kr

이 사용되는 술식으로 병소의 크기가 작고, 위치가 치아나 중요 구조물과 떨어져 있는 경우에는 문제없이 적용할 수 있지만 상악동과 하치조신경 같은 중요한 해부학적 구조물과 인접하거나 크기가 큰 병소를 적출술로 치료할 경우에는 이 구조물들을 손상시킬 수 있고 병소에 포함된 치아의 상실이 따르기도 하며, 이로 인한 기능적, 심미적 결손이 생길 수 있다<sup>12,40</sup>.

1892년 Partsch에 의해 처음 기술된 조대술은 낭종의 상방벽을 절제하여 내벽의 이장점막이 구강점막으로 되도록 유도하고 병소와 인접한 해부학적 구조물을 보존하면서, 낭종강내의 압력을 감소시켜 병소크기를 줄여 골을 재생시키는 보존적 술식이다<sup>2,5-7</sup>. 1947년 Thomas<sup>8</sup>는 조대술의 변형으로 큰 낭종의 치료와 영구치 보존을 위해 낭종강에 작은 구멍을 형성해 준 다음 배농관을 삽입하고 인접치아에 묶어 배액을 유지시키는 감압술을 추천하였다. 이 배농관을 통해 낭종강의 정기적인 세척이 이루어지며 낭종 내부의 압력을 완화시켜 주어 점차적인 낭종강 폐쇄가 일어난다. 이와 같이 조대술과 감압술의 공통된 원칙은 낭종 내부의 압력을 완화시킴으로써 낭종의 크기를 감소시키고 결손부 하방에서 골조직의 재생이 일어나게 하여 점차적으로 낭종강의 폐쇄를 일어나게 하는 것이다<sup>4</sup>.

이 두 치료법은 공통점이 많지만 분명한 차이점이 있어 구별되는데도 악골내 낭종성 병소의 조대술에 대한 연구보고에 비해 감압술에 대해서는 잘 정리된 보고가 드문 실정이다. 이에 저자들은 적출술과 감압술후 치료 결과와 예후를 비교 조사하여 낭종성 병소의 일차적 치료 방법 선택시 도움이 되고자 이 연구를 수행하였다.

## II. 연구 대상 및 방법

1996년부터 2000년까지 연세대학교 치과대학병원 구강악안면외과에서 낭종성 병소로 수술 받고 병리조직학적으로 확진된 175예 및 이 중 감압술을 시행받은 31예를 대상으로 하였다. 이러한 증례를 대상으로 성별 분포, 연령별 분포, 부위별 발생분포, 크기별 발생빈도, 병리조직학적 발생빈도, 동반된 수술방법 및 재발과 합병증 등에 대한 임상적 연구를 시행하였다.

**Table 1.** Sex distribution of the patients

	감압술(%)	적출술(%)	계(%)
남	22(71)	87(60.4)	109(62.3)
여	9(29)	57(39.6)	66(37.7)
	31(17.7)	144(82.3)	175(100)

## III. 연구 결과

총 175예 중에서 적출술을 시행한 경우는 144예(82.3%)이었고, 감압술을 시행한 경우는 31예(17.7%)이었으며(Table 1) 이 중 감압술만 단독으로 시행한 경우가 12명, 감압술 후 적출술을 시행한 경우가 19명이었다. 전체의 추적관찰기간은 2년에서 6년이었으며, 감압술 후 적출술까지의 기간은 최단 6주, 최장 12개월이 소요된 것으로 나타났다.

### 1. 성별 발생빈도

175예의 낭종성 병소의 성별에 따른 분포는 남성이 109예(62.3%), 여성이 66예(37.7%)로 남성에서 여성보다 더 많이 발생하였다. 감압술을 시행받은 31예 중에서의 성별분포도 남성 22예(71%), 여성 9예(29%)로 남성이 더 많이 발생하였다(Table 1).

### 2. 연령별 분포

전체적으로는 50대 이상(22.8%)에서 가장 많았고, 그 다음으로 10대, 30대(각 20.6%), 40대(18.3%), 20대(17.7%) 순이었으며 비교적 고른 분포를 보였다. 그러나 이 중 감압술을 시행받은 31예의 연령별 분포는 10대 이하(61.3%)에서 두드러지게 많았고 20대(16.1%), 40대(12.9%), 50대 이상(9.7%) 순이었으며 20대 이하에 집중되어 있었다(Table 2).

### 3. 부위별 발생분포

악골내 낭종성 병소는 상행지 부위를 포함하여 하악구치부에서 68예(36.9%), 상악 전치부에서 67예(36.4%)로 가장 많이 발생하였고, 그 다음으로 상악 구치부가 36예(19.6%), 하악 전치부가 13예(7.1%)의 순으로 발생하였다. 이 중 감압술을 시행한 것은 하악 구치부 20예, 상악 구치부 12예, 하악 전치부 6예, 상악 전치부 5예 순이었다. 발생 부위의 구분에서는 하악 양측 구치부에 발생한 2명, 상,하악 구치부에 동시에 발생한 3명, 하악 전치부에서

**Table 2.** Age distribution of the patients

	감압술(%)	적출술(%)	계(%)
10대 이하	19(61.3)	17(11.8)	36(20.6)
20대	5(16.1)	26(18.1)	31(17.7)
30대	0(0)	36(25)	36(20.6)
40대	4(12.9)	28(19.4)	32(18.3)
50대 이상	3(9.7)	37(25.7)	40(22.8)
계	31(100)	144(100)	175(100)

**Table 3.** Regional development of the jaw cysts

	감압술 (%)	적출술 (%)	계 (%)
상악	15(44.1)	88(61.1)	103(57.9)
전치부	5(14.7)	63(43.7)	68(38.2)
구치부	10(29.4)	25(17.4)	35(19.7)
하악	19(55.9)	56(38.9)	75(42.1)
전치부	6(17.6)	7(4.9)	13(7.3)
구치부	20(58.8)	49(34.0)	69(38.8)

**Table 5.** Pathologic diagnosis of the jaw cysts

	감압술 (%)	적출술 (%)	계 (%)
Dentigerous Cyst	17(54.8)	42(29.2)	59(33.7)
OKC	4(12.9)	23(16)	27(15.4)
Radicular Cyst	2(6.5)	66(45.8)	68(38.9)
Unicystic Ameloblastoma	5(16.1)	4(2.8)	9(5.1)
기타	3(9.7)	9(6.2)	12(6.9)
계	31(100)	144(100)	175(100)

구치부를 모두 침범한 거대한 낭종을 가진 6명의 경우 각 부위를 별도로 흡산하였다(Table 3).

#### 4. 크기별 발생빈도

전체 증례에서 3cm 이하 크기의 병소를 갖고 있는 경우는 113예 (64.6%)로 모두 적출술을 시행받았으며 3cm 이상은 62예 (35.4%)였다. 감압술을 시행받은 31예는 모두 3cm 이상의 비교적 크기가 큰 낭종성 병소였다(Table 4).

#### 5. 병리조직학적 발생빈도

175예의 낭종성 병소는 치근단낭종이 68예 (38.9%)로 가장 많았으며, 그 다음으로는 함치성낭종 59예 (33.7%), 치성각화낭종 27예 (15.4%), 단낭성 범랑아세포종 9예 (5.1%), 기타 12예 (6.9%) 순이었다. 한편 감압술을 시행받은 31예의 낭종성 병소는 함치성낭종이 17예 (54.9%)로 가장 많았고, 단낭성 범랑아세포종 5예 (16.1%), 치성각화낭종 4예 (12.9%), 기타 5예 (16.1%) 순으로 전체 낭종성 병소의 빈도와는 다소 차이가 있었다(Table 5).

#### 6. 동반된 수술방법 및 재발과 합병증

적출술만 시행받은 144예 중에서 제3대구치를 제외한 매복영구치를 포함한 경우는 29예 (20.1%)였으며 이 중 28예에서 매복영구치를 희생하였다. 그 밖에 치근단 절제술을 동시에 시행한 경우는 34예, 추가적으로 골이식을 시행한 경우는 11예, Caldwell-Luc 수술과 동시에 시행한 경우는 5예 등이 있었다. 감압술을 시행받은 31예 중에서는 제3대구치를 제외한 매복영구치를 포함한

**Table 4.** Size of the jaw cysts

	감압술 (%)	적출술 (%)	계 (%)
3cm 이하	2(6.5)	111(77.1)	113(64.6)
3cm 이상	29(93.5)	33(22.9)	62(35.4)
계	31(100)	144(100)	175(100)

경우가 18예 (58.1%)였는데 이 중 15예 (83.3%)에서 매복영구치를 발치하지 않고 보존하였다.

술후 합병증은 적출술만 시행한 증례 중에서 발생하였는데 하치조신경의 감각 이상이 7예, 창상 열개가 4예, 재발이 3예 등이 발생하였으며 그 밖에 피부누공, 감염 등이 발생하였다.

### IV. 총괄 및 고찰

낭종성 병소는 병태생리학적으로 내강(lumen)에서 증가되는 삼투압에 의해 크기가 증가하므로, 조대술과 감압술은 이 삼투압을 감소시켜 병소의 크기를 줄이고, 흡수되었던 골조직을 재생시키는 술식으로<sup>1,3)</sup>, 골내 낭종성 병소의 크기가 커거나 인접구조물의 손상이 우려되어 일차적인 적출이 용이하지 않은 경우에 먼저 조대술이나 감압술을 시행한 후 이차적으로 이 병소를 완전히 적출하도록 추천되었다<sup>8)</sup>. 이 두 치료법은 낭종의 점차적인 크기 감소를 통한 환자 고유의 해부학적 구조물의 완전한 복원, 매복된 영구치의 보존 및 바른 위치로의 맹출 유도, 골이식 없이도 골 결손부가 없거나 최소화 시킬 수 있는 등의 장점이 있어 매우 큰 크기의 낭종을 골 이식술 없이 정상적으로 골재생 시키거나 영구치를 생존시켜 평생 사용할 수 있게 할 목적으로 매우 유용한 보존적 치료 방법이다<sup>10)</sup>. 이런 장점들 때문에 과거에는 조대술이나 감압술 시행의 금기로 여겼던 치성각화낭종이나 단방낭종성 범랑아세포종에도 이 치료법들을 적용하여 성공적인 치료 결과들을 보고하고 있다<sup>4,5,9,12)</sup>.

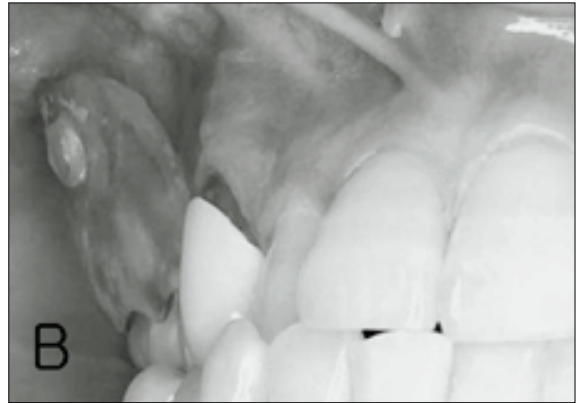
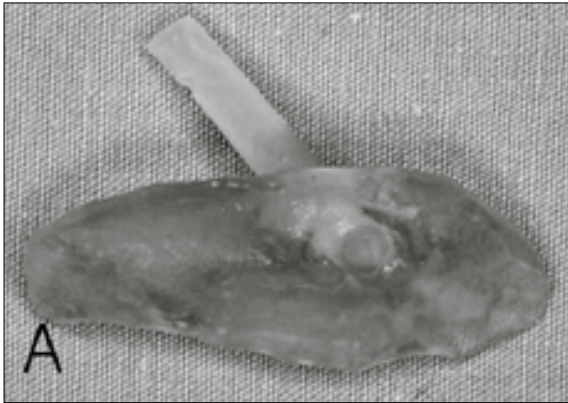
이 두 방법의 단점으로는 유지 장치의 수정 보완 및 병소 세척과 감염 관리를 위해 환자의 규칙적이고 장기적인 내원에 따른 번거로움과 골결손부 회복이 상대적으로 늦으며, 간단하지만 두 번의 수술이 필요하다는 점을 들 수 있다<sup>1,2,4,11)</sup>. 그런데, 이 두 치료법의 차이점은 특히 크기가 큰 병소인 경우 조대술을 시행하기 위해 크게 피개골을 제거하면 치유가 끝난 뒤에도 비교적 큰 결손이나 함몰이 남아 보철적 수복이 필요할 수도 있지만, 튜브를 삽입할 정도로 피개골을 작게 제거하는 감압술로 치료하면 이차적 적출술시 일차 봉합이 용이하고 치유후 더욱 정상 형태를 갖게 되므로 조대술보다 더 추천되었고<sup>14)</sup>, 이런 배경으로 저자 등이 악골내 낭종성 병소의 치료법으로 감압술을 선택하게 되었다.

저자 등이 감압술로 치료하는 순서와 원칙은, 먼저 이장 점막과 낭종벽을 개방하면서 절개 생검을 실시하고 개방된 창상을 통해 세척한 후 고무 튜브를 낭종강내로 삽입하고 튜브가 낭종강내로 빠지거나 탈락되는 것을 방지하기 위해 인접치이나 점막

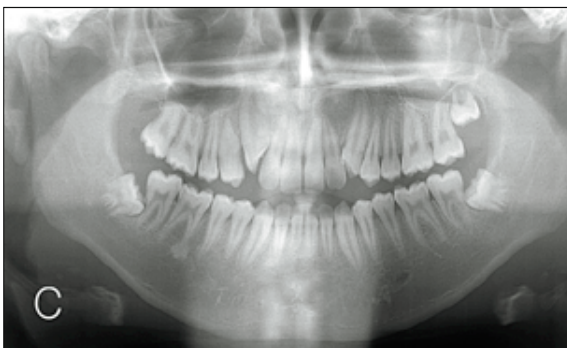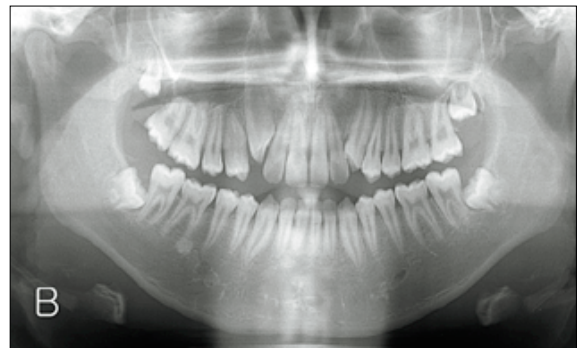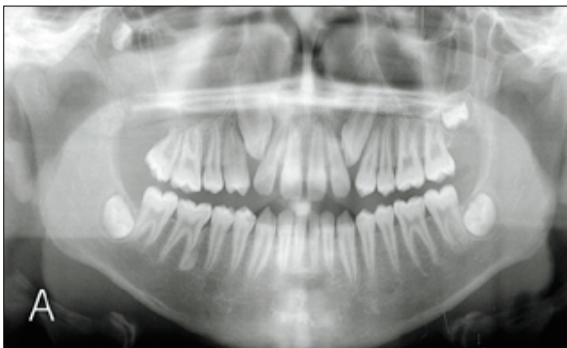에 봉합을 하고 감압술 장치 제작을 위해 인상을 채득한다. 1주일 후 튜브를 제거하면서 감압술 장치를 장착하고(Fig. 1), 자가 세척 방법을 환자에게 교육하여 집에서 스스로 세척하게 한다. 이후 2주마다 내원하게 하여 장치 청소와 세척을 시행하면서 병소 치료와 골 재생을 확인하기 위해 3개월마다 방사선촬영을 하

며 계속 관찰하여 필요시에는 적출술을 행한다. 이후에는 정기적으로 재발여부에 대해 추적관찰한다(Fig. 2, 3).

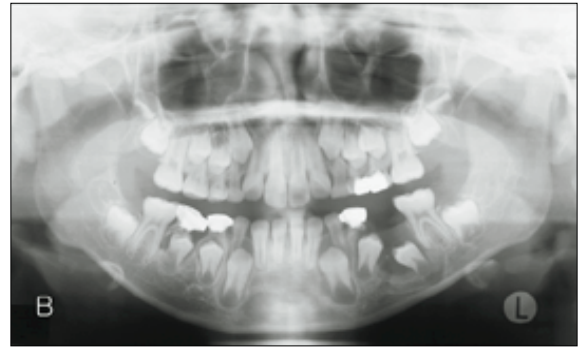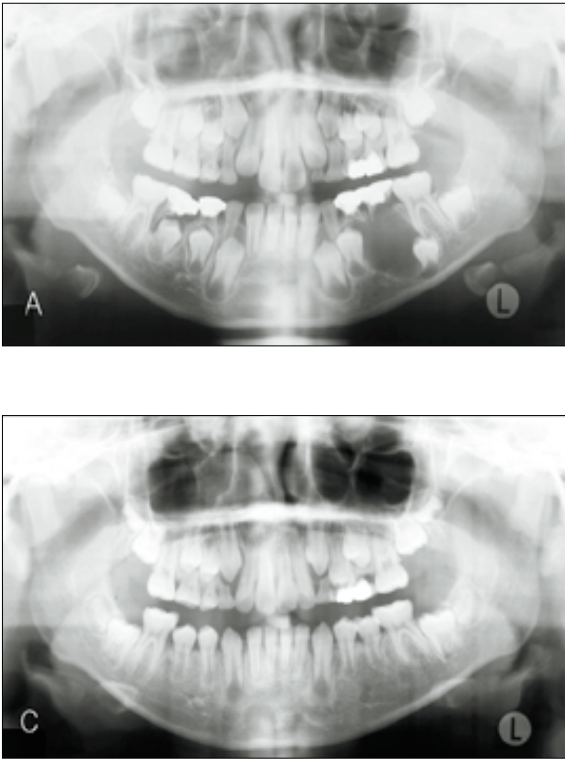
이번 연구는 악골내 낭종성 병소의 치료방법으로서 감압술과 적출술을 시행받은 환자들의 치유 경과 및 예후 등을 조사하여 감압술의 효과성을 입증하고자 하였다. 연구 결과 중 감압술을



**Fig. 1.** A. Fabricated decompression appliance with tube for irrigation.  
B. A decompression appliance with tube worn in the patient's mouth.



**Fig. 2.** A, Panoramic radiograph showing a well-defined radiolucent lesion right posterior maxilla with displacing the third molar.  
B, 12 months after decompression, a panoramic radiograph showing decreased size and bone healing of the lesion. The displaced third molar was moved much to inferiorly.  
C, Panoramic radiograph showing normal healing state after secondary enucleation at 2-year and 1-month follow-up from decompression.



**Fig. 3.** A, Panoramic radiograph showing a well-defined radiolucent lesion at left body of the mandible with impacted displacing the first and second premolar teeth. B, 2 months after decompression, a panoramic radiograph showing decreased size and bone healing of the lesion and normal erupting state of the first and second premolar teeth. C, Panoramic radiograph showing almost disappeared lesion and normal eruption of the first and second premolar teeth up to occlusal level at 1-year and 1-month follow-up. This case was not required secondary enucleation

시행받은 환자들의 연령분포에서 10대 이하가 61.3%로 가장 많은 것은 적출술 후에는 매복영구치의 희생이 불가피한 경우가 많고 심미적 기능적 결손이 생길 우려가 크기 때문이었을 것으로 사료되었다. 실제로 본 연구의 적출술 증례에서 매복 영구치가 포함된 29예 중 28예(96.6%)에서 영구치를 희생하였고, 감압술 증례에선 83.3%에서 매복 영구치를 보존하였다. 부위별로는 감압술 증례에선 하악 구치부가 가장 많았는데, 이는 하치조신경 손상에 의한 감각 이상을 예방하기 위해 증례가 선택되었던 것으로 보였는데, 결과에서 감압술 후엔 감각 이상이 전혀 발생하지 않았으나, 적출술 후엔 7예에서 하치조신경 손상이 발생되었다.

또한 3cm 이상의 큰 낭종성 병소를 적출술로 치료하여 큰 골결손부가 남은 31예 중에서 11예에서 추가적인 장골 이식술이 시행되었던 반면에 감압술을 시행받은 31예는 모두 3cm 이상의 큰 크기의 낭종성 병소였으나 모든 경우에서 골이식술 없이 치료를 종결할 수 있었다. 한편, 적출술시엔 낭종성 병소의 크기에 따라 1차 봉합이 안되는 경우도 있는데, Van Doorn<sup>15)</sup>에 의하면 15~20mm 크기에 이르는 작은 낭종은 대개 1차 유합에 의해 병발증 없이 치유된다고 하였으며 이보다 큰 결손부일 경우 창상은 2차 유합에 의해 치유된다고 하였다. 즉, 창상이 열개되어 1차 유합에 실패하면 2차 치유를 유도해야 하므로 골결손부 수복을 위한 치료기간의 연장이 불가피해진다. 본 적출술 증례에서도 4예에서 창상 열개가 발생하여, 치료기간 단축의 장점을 지닌 적출술을 시행받고도 치료기간이 많이 연장되었다.

조직학적 진단에서는 적출술만 시행한 군에서는 치근단낭종(45.8%), 함치성낭종(29.2%) 등의 순으로 나타났으나, 감압술을 시행한 경우에선 함치성낭종(54.8%), 단방성 범랑아세포종(16.1%), 치성각화낭종(12.9%) 등의 순으로 나타났다. 함치성낭종은 주로 매복 영구치를 포함하고 있으므로 이의 보존을 위해 감압술을 많이 시행하였으며, 여러 문헌 보고에서도 같은 이유로 이 낭종은 보존적 술식으로 치료하기를 추천하고 있다<sup>6,8,14,15)</sup>. 치성각화낭종은 재발이 잘 되는 임상 및 조직학적 특징 때문에 치료방법에 대한 연구가 많이 이뤄졌는데, 원칙적으로 근치적 수술법들을 추천하기도 하였지만 이로 인한 술후 합병증 때문에 감압술이나 조대술도 많이 추천되었고 재발율도 낮은 것으로 보고되었다<sup>4,5,9,10,11,16,17)</sup>. 그동안 감압술 또는 조대술의 금기증으로 여겨져 왔던 낭종성 종양인 단방성 범랑아세포종도 Nakamura 등<sup>12,18)</sup>과 Furuki 등<sup>19)</sup>은 보존적 술식인 조대술로 치료하여 만족할 만한 결과를 보고 하였고, 저자 등도 5예를 감압술 및 이차적 적출술을 시행하여 재발 없이 성공적으로 치료하였다.

한편 골재생 속도에 대한 연구에선 조대술인 경우 전통적으로 6~12개월이 지나야 충분히 골이 형성된다고 하나 약 3개월이 지나면 충분하다는 보고도 있다<sup>7)</sup>. 저자 등의 감압술 증례에서 이차 적출술까지의 추적관찰 기간은 골 재생 기간과 거의 일치하는데, 12개월 내에 모두 골재생이 잘 이루어진 것으로 나타났다.

이상의 연구 결과에서 볼 때 감압술은 비록 장기간의 치료기간 및 잦은 외래 내원의 번거로움이 있지만 매복 영구치와 주위 해부학적 구조물을 보존할 수 있고 파괴된 골조직을 부가적인 골

이식술 없이 재생시킬 수 있으며 단방성 범랑아세포종이나 치성 각화낭종 같이 적출술 후 재발율이 높은 경우에도 재발이나 악화의 위험부담 없이 효과적으로 이용할 수 있는 방법이므로 악골내 낭종성병소의 치료방법으로 적극 추천할 만하다. 또한 향후 감압술 후 골재생 속도와 양상에 대한 연구와 감압술시와 2차 적출술 시의 조직학적 변화에 대한 연구도 수행되어 이 술식의 과학적 뒷받침이 필요하리라 사료된다.

## V. 결 론

본 연구는 악골내 낭종성 병소를 감압술로 치료한 31예와 적출술로 치료한 144예의 치유 경과 및 예후 등을 비교 조사하였다. 적출술에 비해 감압술은 중요 구조물과 근접한 큰 낭종성 병소나 매복영구치를 포함한 혼합치열기의 어린 나이 환자에서 중요 구조물과 영구치를 보존하고, 골재생이 잘 이루어 졌으며 후유증이나 합병증, 재발이 거의 없이 치료되었다. 그러므로 감압술은 악골내 낭종성 병소의 일차적 치료 방법으로 사용될 수 있다고 사료된다.

## REFERENCES

- Kruger GO: Textbook of oral and maxillofacial surgery(ed 6). St. Louis, Toronto, The C. V. Mosby Company, 1984, pp 255-280.
- Archer WH: Oral and maxillofacial surgery(ed 5). Philadelphia, London, Toronto, W. B. Saunders Company, 1975, pp 518-705.
- Salman L and Salman SJ: Decompression of odontogenic cysts. N Y State Dent J 34:409-415, 1968.
- Tucker WM et al: Decompression and secondary enucleation of a mandibular cyst: report of case. J Oral Surg 30:669-673, 1972.
- Olson RE et al: Odontogenic keratocyst treated by the Partch operation and delayed enucleation: report of case. JADA 94:321-325, 1977.
- Martínez-Pérez D and Varela-Morales M: Conservative treatment of dentigerous cysts in children: A report of 4 cases. J Oral Maxillofac Surg 59:331-333, 2001.
- Bodner L and Bar-Ziv J: Characteristics of bone formation following marsupialization of jaw cysts. Dntomaxillofac Radiol 27:166-171, 1998.
- Thomas EH: Cysts of the jaws; Saving involved vital teeth by tube drainage. J Oral Surg 5:1-9, 1947.
- Cranin AN et al: Novel method of treating large cysts of jaws in children. N Y State Dent J 60:41-44, 1994.
- Nakamura N et al: Marsupialization for odontogenic keratocysts: Long-term follow-up analysis of the effects and changes in growth characteristics. Oral Surg 94:543-553, 2002.
- Marker P et al: Treatment of large odontogenic keratocyst by decompression and later cystectomy. Oral Surg 82:122-131, 1996.
- Nakamura N et al: Marsupialization of cystic ameloblastoma: a clinical and histopathologic study of the growth characteristics before and after marsupialization. J Oral Maxillofac Surg 53:748-754, 1995.
- Van Doorn ME: Enucleation and primary closure of jaw cysts. Int J Oral Surg 1: 17-25, 1972.
- Murakami A et al: Eruption of an impacted second premolar after marsupialization of a large dentigerous cyst: case report. Pediatr Dent 17:372-4, 1995.
- Miyawaki S et al: Eruption speed and rate of angulation change of a cyst-associated mandibular second premolar after marsupialization of a dentigerous cyst. Am J Orthod Dentofacial Orthop 116:578-84, 1999.
- Williams TP and Connor FA: Surgical management of the odontogenic keratocyst: Aggressive approach. J Oral Maxillofac Surg 52:964-966, 1994.
- Zhao YF et al: Treatment of odontogenic keratocysts: A follow-up of 255 Chinese patients. Oral Surg 94:151-156, 2002.
- Nakamura N et al: Comparison of long-term results between different approaches to ameloblastoma. Oral Surg 93:13-20, 2002.
- Furuki Y et al: A radiographic study of recurrent unicystic ameloblastoma following marsupialization. Report of three cases. Dentomaxillofac Radiol 26:214-8, 1997.