

치매 환자에서 기능 영상법의 역할

연세대학교 의과대학 진단방사선과학교실 핵의학과
유 영 훈

The Role of Functional Imaging Techniques in the Dementia

Young Hoon Ryu, MD.

Division of Nuclear Medicine, Department of Diagnostic Radiology, College of Medicine, Yonsei University, South Korea.

Evaluation of dementia in patients with early symptoms of cognitive decline is clinically challenging, but the need for early, accurate diagnosis has become more crucial, since several medication for the treatment of mild to moderate Alzheimer's disease are available. Many neurodegenerative diseases produce significant brain function alteration even when structural imaging (CT or MRI) reveal no specific abnormalities. The role of PET and SPECT brain imaging in the initial assessment and differential diagnosis of dementia is beginning to evolve rapidly and growing evidence indicates that appropriate incorporation of PET into the clinical work up can improve diagnostic and prognostic accuracy with respect to Alzheimer's disease, the most common cause of dementia in the geriatric population. In the fast few years, studies comparing neuropathologic examination with PET have established reliable and consistent accuracy for diagnostic evaluations using PET - accuracies substantially exceeding those of comparable studies of diagnostic value of SPECT or of both modalities assessed side by side, or of clinical evaluations done without nuclear imaging. This review deals the role of functional brain imaging techniques in the evaluation of dementias and the role of nuclear neuroimaging in the early detection and diagnosis of Alzheimer's disease. (Korean J Nucl Med 38(3):209-217, 2004)

Key Words: Dementia, Alzheimer's disease, PET, FDG, functional brain imaging, SPECT, MRI, MRS

서 론

의학의 발달과 함께 인간의 수명이 점차 증가함에 따라 노인 인구가 차지하는 비율이 갈수록 증가하고 있으며 우리나라의 경우 노인 인구의 증가속도가 세계 어느 나라에서도 유례를 찾아볼 수 없을 정도로 빨라 2001년에 이미 UN이 정한 고령화 사회(전 인구 중 노인인구의 비중이 7% 이상)에 진입하였으며 통계청 추계에 의하면 2019년에는 고령사회에(전 인구 중 노인인구의 비중이 14% 이상)에 진입할 것으로 전망하고 있다. 고령화가 진행되면서 노인 인구의 급격한 증가는 필연적으로 노령과 연관된 질환 발생의 증가를 가져올 것이며 이러한 노인병 중 가장 심각한 질병중의 하나가 치매이고 따라서 치매가 주요한 사회적 문제로 떠오르게 될 것이다.^{1,2)} 2003년 현재 우리나라에는 약 30만명의

환자가 치매로 고통받고 있는 것으로 추정되어 치매가 이미 커다란 국민 보건문제로 인식되고 있는 상황이다. 치매를 일으키는 원인은 적어도 100개 이상으로 다양하며 치매는 그 자체가 질환을 의미하는 것은 아니다. 전체 치매의 10-15%는 체내 발견할 경우 완치가 가능하므로 상세한 병력, 신경학적 검사, 신경심리검사, 혈액 검사와 영상 진단 등을 시행하여 치매를 일으킨 원인 질환을 발견하는데 주력해야 한다. 알츠하이머병 (Alzheimer's disease)과 혈관성 치매 (vascular dementia)가 전체 치매의 80-90%를 차지하고, 특히 우리나라를 포함한 동양권에서는 혈관성 치매가 알츠하이머병 못지않게 중요한 치매의 원인 질환이며 알츠하이머병과 달리 치료의 여지가 많으므로 이 두 질환을 잘 구분할 필요가 있다.^{3,4)} 치매 원인 질환의 대부분을 차지하는 것이 바로 알츠하이머병인데, 1906년에 Alois Alzheimer에 의해 처음 기술된 병으로 뇌세포가 점점 파괴되면서 악화일로를 밟는 진행적인 퇴행성 뇌질환 (degenerative brain disorder)으로 서양에서 심장병, 암, 뇌졸중과 더불어 65세이상 노인 인구의 4대 주요 사망원인 중 하나이다. 그리고 직접적인 치료비와 환자 간호에 의한 경제적 손실까지 감안하면 총 비용면에서는 3위를 차지하는 질환이다. 알츠하이머병은 나이가 많아질수록 발병률이 높아

• Received: 2004. 5. 8. • Accepted: 2004. 6. 9.
• Address for reprints: Young Hoon Ryu, M.D., Department of Diagnostic Radiology, College of Medicine, Yonsei University, 146-92 Kangnam-Gu Dogak-Dong, Seoul 135-270, Korea
Tel: 822-3497-3518, Fax: 822-3462-5472,
E-mail: ryuyh@yumc.yonsei.ac.kr

지며 미국의 통계에 의하면 65세 이상에서는 10명중 1명, 85세 이상에서는 10명중 4명이 이 질환에 시달리고 있다. 대개는 발병 후 평균 8.1년 정도 생존하는 것으로 알려져 있고 대부분의 경우 이 질환에 걸리지 않은 사람에 비하여 잔여 생존 기간이 약 1/3로 감소하게 된다.²⁾ 과거에는 아무런 치료 대책이 없는 병으로 여겨졌으나 현재에는 치매의 경과를 늦추거나 증상을 개선시킬 수 있는 여러 약물이 속속 개발되고 있다. 이 병의 원인은 아직 정확히 밝혀져 있지는 않으나 베타 아밀로이드 (beta-amyloid)라는 잘못된 단백질이 뇌안에 쌓여 뇌세포를 죽이는 것으로 알려져 있다.⁵⁾ 이러한 과정의 결과로 뇌의 신경 전달물질인 아세틸콜린 (acetylcholine)의 결핍이 발생하는데 아세틸콜린은 기억과 학습이라는 뇌작용에 긴요하게 사용되는 물질로 이것이 부족하게 되면 기억력 장애를 위시한 인지기능 장애가 생긴다.⁶⁾ 알츠하이머병의 치료는 바로 이러한 cholinergic deficiency를 해소하는데 모아지고 있고 현재 사용되는 알츠하이머병의 치료제는 아세틸콜린 분해효소 억제제를 포함한 cholinergic enhancer들이다.^{7,8)} 또한 이외에도 에스트로젠, 항염증약물 (anti-inflammatory agents), 항산화제 (anti-oxidants)등 알츠하이머병 발생을 줄여줄 가능성이 있는 약물들에 대한 연구도 활발히 진행중이며 최근에는 알츠하이머병의 원인이 되는 베타아밀로이드 peptide의 생성이나 침착 자체를 원천적으로 막아주는 anti-amyloid strategy가 활발히 연구되고 있다.⁵⁾ 하지만 이러한 치료를 위해서는 정확하며 초기에 알츠하이머병의 진단이 이뤄져야하는 전제조건이 필요하다.

최근까지도 CT, MRI등의 해부학적 영상과 SPECT나 PET등 핵의학 기법을 이용한 기능 영상 검사들은 알츠하이머병의 진단을 위한 도구로서 보다는 다른 치매를 일으킬 수 있는 감별 가능한 질환군들을 배제하는 목적으로 주로 사용되어 왔다. 이중 SPECT는 PET에 비하여 국소적으로 직접적인 대뇌의 대사는 볼 수 없지만 대부분의 뇌질환에서는 대뇌의 대사과 대뇌 혈류 변화가 밀접하게 연관되어 있으므로 간접적으로 대뇌의 기능을 반영하며, 상대적으로 가격이 저렴하기 때문에 치매 환자의 기능적 영상 진단 도구로서 많이 사용되고 있었다.⁹⁾ PET는 F-18 FDG를 이용할 경우 대뇌 포도당 대사 자체를 영상화할 수 있고 대뇌 혈류나 산소 이용률이나 여러 종류의 수용체 영상등에 이용이 될 수 있는 장점이 있는 반면 검사비가 고가이고 아직까지는 제한된 기관에서만 이용이 가능하다는 점이 제한점이 될 수 있다. 초기의 PET 연구에서는 전반적인 뇌혈류나 대사의 감소와 더불어 뇌 피질중 영역별, 선택적으로(특히 측두-두정엽) 감수성이 있는 것으로 밝혀졌고, 이러한 대사나 혈류의 감소가 환자의 신경생리학적 기능 저하와 연관이 있음을 나타냈다.⁶⁾ 또한 뇌 mapping 기술의 발달과 함께 임상 증상이 나타나기 전 단계 환

자에서 후대상회 (posterior cingulate cortex)와 cingulo-parietal transitional cortices의 대사 감소를 보였고 이는 말기의 알츠하이머병을 보인 환자의 부검 결과에서 나타난 후대상회의 심한 퇴행성 변화와 잘 연관되었다.⁶⁾ 이러한 특히 F-18 FDG를 이용한 PET의 진단 성능은 대뇌의 포도당 소모에 기인하는데 이런 포도당의 주된 소모는 세포 접합부 (synapse)에서 세포체 (cell body)보다 훨씬 활발히 일어나게 된다.¹⁰⁾ 시냅스의 소실은 알츠하이머병의 초기에서부터 나타나게 되므로,¹¹⁾ FDG PET를 이용한 알츠하이머병의 조기 진단이 가능할 수 있음을 시사한다. 하지만 해마나 entorhinal cortex의 시냅스의 소실은 측두엽이나 전두엽등의 시냅스의 소실의 정도에 비하여 경미한 것으로 알려져 있다.¹²⁾ 따라서 특히 초기에 내측 측두엽 (medial temporal lobe), 특히 entorhinal cortex에서 나타나는 neurofibrillary tangle의 분포와 FDG PET에서 보이는 포도당 대사의 저하가 불일치하는 경우가 있음이 보고되어 있다.⁶⁾

PET나 SPECT에서 사용될 수 있는 새로운 방사화합물을 이용한 영상법과 영상 분석 방법의 향상 및 새로운 크리스탈을 장착한 고해상도 PET등의 개발로 알츠하이머병의 조기 진단이나 선별 검사로서의 역할도 기대되고 있으며 치료과정의 추적이나 치매의 경과를 늦추거나 증상을 개선시킬 수 있는 약물들의 성능 평가등에도 이용될 수 있어 활발히 연구가 진행되고 있는 상태이다.¹³⁾

본 종설에서는 치매에 있어서의 SPECT, PET와 기능적 자기 공명영상 (fMRI)와 MR spectroscopy (MRS)등 다양한 뇌기능 영상의 역할을 알츠하이머병을 중심으로 기술하고 최근에 개발되어 활발히 연구되고 있는 베타아밀로이드 plaque을 영상화 할 수 있는 FDDNP나 FENE등의 PET용 방사화합물 및 알츠하이머병의 조기 진단과 치료에 있어 중요성이 강조되고 있는 cholinergic 수용체 영상에 관하여 기술하기로 하겠다.

알츠하이머병의 진단에 있어 뇌기능 영상의 역할과 sensitivity와 specificity

고식적인 CT나 MRI는 종양이나 명백한 뇌경색이나 뇌의 구조적인 이상을 발견할 수 있지만 전형적인 뇌의 퇴행성 변화를 조기에 민감하게 발견하는데는 제한점이 있다. 치매 환자의 평가에 있어 구조적 영상 방법인 고식적인 CT나 MRI를 시행할 경우 예상하지 못했던 구조적 병변을 찾는 경우는 약 5%정도로 알려지고 있고 대부분의 알츠하이머병 환자는 정상으로 판독되거나 대뇌 피질 위축 또는 대뇌 혈관질환에 따르는 허혈성 변화를 보일 수 있어 환자의 인지 기능 저하의 원인으로 잘못 간주되는 경

우도 있다. 이전의 연구에서 임상적 및 구조적 신경영상 검사를 통해 다른 동반된 치매 질환 없이 혈관성 치매로만 진단 받은 환자의 추적 병리검사에서 30%이하만이 혈관성 치매만으로 확인되었고 55% 정도는 병리 결과에서 알츠하이머병이 있었음을 확인할 수 있었다.¹⁴⁾ 따라서 뇌기능 영상의 역할이 중요한데 이러한 관점에서 고해상도 MRI를 이용한 해마 (hippocampus)의 volumetry 결과와 Tc-99m ECD나 Tc-99m HMPAO 등을 이용한 SPECT 뇌관류 영상 및 F-18 FDG PET를 이용한 뇌 대사 영상의 결과를 알아보기로 하겠다.

1. MR volumetry

최근의 고해상도 MR을 이용하여 thin slice thickness로 얻은 MR 데이터를 이용하여 해마의 크기를 정량적으로 비교한 Pucci 등의 보고에 의하면 79%의 예민도와 69%의 특이도로 알츠하이머병 환자군과 정상대조군을 구분할 수 있다고 하였으나 이 연구의 대상 환자군의 MMSE 점수가 15로 치매의 정도가 중등도인 환자군을 대상으로 한 연구였다.¹⁵⁾ 하지만 Jack등의 경한 정도의 증상을 갖는 (평균 MMSE 점수=22) 알츠하이머병 환자를 대상으로 한 MR hippocampal volumetry의 보고에서는 78%의 예민도와 80%의 특이도를 보여 의미있는 결과를 보고한 바 있다.¹⁶⁾ 반면 이러한 MR hippocampal volumetry 방법은 정확한 신경해부학적인 지식과 영상 재구성 및 분석에 많은 시간이 소요되는 단점이 있다. 또한 동일 환자를 대상으로한 연구에서 해마 크기의 정량 분석이 FDG를 이용한 PET에 비하여 덜 민감하다는 보고도 있다.¹⁷⁾

2. MR spectroscopy

MR spectroscopy (MRS)는 대상 장기의 대물질의 성분 분석과 대사 상태를 정량적으로 생체 내 (in vivo)에서 측정하는 분광 기법이다. MRS에서 측정할 수 있는 N-acetyl aspartate (NAA)는 알츠하이머병 환자의 neuronal density marker로 사용된다.¹⁸⁾ 기존의 연구에서 대뇌 피질이나 백질에서의 NAA의 감소와 myoinositol (mI)의 증가가 비교적 일관되게 보고 되고 있지만 NAA의 감소는 여러 신경퇴행성 질환에서 공통적으로 관찰되므로 알츠하이머형 치매에 특이적인 사항이라고 볼 수는 없다.¹⁹⁾ NAA는 신경세포에서만 생성되므로 NAA의 감소는 신경세포의 소실을 의미하는 것으로 알려져 있으며 질병 경과에 따라 신경 세포의 소실이 진행되면 결국 피질의 위축이 일어날 것으로 추정되지만 MRS로 측정된 NAA의 감소 정도와 뇌 영상에서의 체적 감소와의 상관관계가 뚜렷하지 않으며 사후 뇌조직에 대한 연구에서 대뇌 피질의 신경세포 소실에 비하여 NAA의 감소가

더욱 현저하다는 점과 알츠하이머형 치매의 특징적인 병변이 별로 나타나지 않는다고 알려진 소뇌에 대한 in vitro 연구에서 현저한 NAA의 감소를 보인다고 보고 되고 있어 NAA의 감소는 신경세포의 소실에 선행하는 기능적 변화일 가능성을 배제할 수 없다.^{20,21)}

다른 연구에서는 NAA/ml 비율을 이용하여 알츠하이머병 환자와 age matched 대조군을 감별할 수 있다는 보고도 있고 NAA/ml 비가 MMSE 점수와도 연관성이 있다는 보고도 있다.^{20,22)}

3. SPECT 대뇌 관류 검사

대부분의 뇌관류 (rCBF)용 추적자를 이용한 SPECT 연구에서 일관된 소견은 대부분 양측성의 측두-두정엽(temporo-parietal) 부위의 관류 저하 소견이다. 또한 측두엽의 변화보다 두정엽의 관류 저하 소견이 알츠하이머병의 정도와 비례한다고 보고 되고 있다. 전두엽의 관류 저하도 보고 되고 있으나 이는 대부분 측두-두정엽의 관류 저하와 동반되어 나타나는 것으로 보고 되고 있다.^{23,24)} 그리고 대부분의 연구에서 기저핵과 시상, 소뇌와 primary sensory-motor cortex의 관류는 유지가 되고 있음을 보여주고 있다. 위의 양측성의 측두-두정엽의 관류 저하 소견으로 알츠하이머병군을 age-matched 대조군 및 vascular dementia (VD)군과 frontal lobe dementia (FLD)군과 구별이 가능하나 상당부분에서는 이러한 관류 저하 소견이 Lewy body dementia (LBD)나 Creutzfeld-Jacob병이나 치매를 동반한 파킨슨씨병에서도 나타날 수 있음이 보고 되어 있다.⁵⁾

기능적 영상으로 뇌관류에 관한 가장 대상군이 많은 연구 중의 하나로 Optima (Oxford Project to Investigate Memory in Aging) 연구에서 임상 진단과 부검 결과와 관련하여 probable criteria인 경우에는 예민도 59%와 특이도 95%, possible과 probable criteria를 포함할 경우에는 예민도 63%와 특이도 93%로 알츠하이머병을 진단할 수 있었다.²⁵⁾ 또한 임상적으로 possible 또는 probable인 경우와 SPECT 소견을 종합하여 진단할 경우 예민도 96%와 특이도 84% SPECT상 측두-두정엽의 뇌관류 저하 소견이 알츠하이머병의 진단에 도움이 됨을 알 수 있었다.²⁵⁾ Bonte등의 Tc-99m HMPAO와 Xe-133을 이용한 다른 SPECT 연구에서도 SPECT상 측두-두정엽의 뇌관류 저하 소견이 알츠하이머병의 진단에 있어 예민도 86%와 특이도 73%의 성적을 보였다(Table 1, 2).²⁶⁾

최근에는 SPECT 영상의 분석에 있어 관심 영역(region of interest)을 이용하는 방법을 사용할 경우 생길 수 있는 관심 영역 설정에 있어서의 주관성이나 개인간의 해부학적인 차이에 의한

Table 1. A comparison of functional brain imaging data applied to the separation of dementia from normal controls (modified from ref.5)

Measure	Diagnostic standard	Sensitivity	Specificity	Reference
Clinical assessment: probable AD	Histopathology	63	100	(36)
Clinical assessment: probable and possible AD	Histopathology	75	100	(36)
Clinical assessment: probable AD	Histopathology	59	95	(25)
Clinical assessment: probable and possible AD	Histopathology	93	88	(25)
Clinical assessment: probable AD	Histopathology	71	73	(56)
MRI hippocampal volume	Probable AD	79	69	(15)
MRI hippocampal volume	Probable AD	82	80	(16)
MRI hippocampal volume:mild AD	Probable AD	78	80	(16)
FDG PET: multicenter	Histopathology	94	73	(37)
FDG PET	Histopathology	93	63	(36)
FDG PET (publication review)	Clinical assessment	93	58	(23)
FDG PET	Histopathology	92	71	(56)
HMPAO SPECT (low resolution)	Histopathology	63	93	(25)
¹³³ Xe and HMPAO SPECT (low resolution)	Histopathology	86	73	(26)
HMPAO SPECT (discriminant function)	Probable AD	91	86	(57)
FDG PET: mild AD (avg. MMSE =26)	Probable AD	88	N.S	(58)
FDG PET: mild AD (MMSE >21)	Probable AD	87	N.S	(24)
HMPAO SPECT (Pro.vs Nonpro MCI)	Probable AD	78	71	(59)
Tau protein/FDG ratio (Pro.vs Nonpro MCI)	Probable AD	89	90	(48)

AD, Alzheimer's disease; MCI, mild cognitive impairment N.S: Not spcified MMSE:Pro.vs Nonpro.:progressive vs nonprogressive

Table 2. A comparison of functional brain imaging data applied to risk factors and longitudinal outcome (modified from ref.5)

Measure	Risk factor	Subjects	Correlating deficit	Outcome	Reference
FDG PET	NA	AD	Parietal	Survival time	(60)
FDG PET	APOE-4	Nondemented	Parietal and posterior Cingulated	Severe deficit with risk factor	(61)
MR hippocampal vol.	APOE-4	Nondemented	Volume with risk factor	No difference	(61)
HMPAO SPECT	APOE-4	AD	Parietal and occipital worsening deficit with time	Initial and	(62)
ECD SPECT	NA	MCI (MMSE>24)	Parietal and posterior cingulate	Worsening deficit with time	(29)

결과의 오차등으로 인한 결과의 재현성이 낮다는 한계점을 극복하기 위하여 대안적으로 통계적 파라미터 지도 작성법 (Statistical Parametric Mapping: SPM)이 사용되어 연구되고 있다.^{27,28)} SPM은 표준화된 공간에서 화소를 바탕으로 한 분석 방법으로 표준화된 영상 공간에 영상을 공간적으로 쉽고 객관적으로 정합할 수 있어 이 방법으로 뇌 영상의 집단 차이를 쉽게 통계적으로 분석할 수 있게 되었고, SPM을 이용한 Kogure등의 연구에서 초기 알츠하이머형 치매 환자에서 해마와 posterior cingulate, precuneus에서의 혈류 저하를 보고하였다.²⁹⁾ 이러한 SPM을 이용해 뇌 영상분석을 할 때 문제가 될 수 있는 것은 각 개인간의 뇌의 크기와 형태가 다르다는 것인데 이러한 점을 해결하기 위해

SPM에서는 각 개인의 뇌 영상을 표준 뇌 지도에 공간 정규화시키는 과정을 거친다. SPM에서 사용하는 표준 뇌 지도는 몬트리올 신경과학 연구소 (Montreal Neurological Institute: MNI) 에서 만든 MNI 152이다. SPM의 결과는 이 MNI 152에 기초한 좌표 값으로 보고 된다. 그런데 연구자들이 이 좌표 값에 대한 해부학적 위치 값을 알기 위해서는 MNI 좌표 값을 Talairach 좌표 값으로 바꾼 다음 이 좌표 값에 기초하여 Talairach 뇌 지도를 찾아서 해부학적 위치를 찾아야 하는 번거로움이 있다. Lancaster 등은 Talairach 좌표 값에 대해 해부학적 위치를 자동으로 찾아주는 Talairach Daemon (TD) 시스템을 만들어서 연구자가 빠른 시간 내에 연구결과를 얻을 수 있는 시스템을 개발하였다.³⁰⁾ 하

지만 이 TD시스템도 Talairach지도에 기반을 한 자료이므로 MNI 지도와 Talairach 지도의 차이 때문에 생기는 오차를 보정할 수 없는 문제가 있어 이러한 문제를 해결하기 위해 Mazoyer 등은 MRI 단일 뇌 지도를 이용하여 자동으로 해부학적 위치를 추출하는 프로그램을 만들었다.³¹⁾ 이 프로그램은 정상인 27명의 MR영상을 기반으로 만들어졌고 90개의 영역으로 분할한 뇌 영상을 사용하였는데 MNI 152를 사용하는 것에 비해 각각의 개인의 해부학적 위치를 결정하기에는 불충분하다. 이러한 문제를 해결하기 위해 MNI에서 만든 통계적 확률 뇌지도(Statistical probabilistic anatomical map: SPAM)를 이용하여 해부학적 위치를 자동으로 추출하는 프로그램이 개발되었다.³²⁾ SPAM은 MNI 152기반으로 한 자료이므로 MNI 단일 뇌 지도보다 뇌 피질의 다양성을 확보한 자료가 될 수 있어 기존의 분석 방법의 제한점을 보완해 줄 수 있을 것으로 기대되고 있다. 또한 일본등에서 활발히 사용되고 있는 3D SSP (three-dimensional stereotactic surface projection) 방법은 대뇌의 위축등에 의한 정상군과 환자군의 감산시의 오류를 보정해 줄 수 있는 방법으로 알려져 있다.³³⁾

4. F-18 FDG PET 검사

일반적으로 SPECT를 이용한 뇌관류 연구에 비하여 FDG PET에서의 알츠하이머병의 진단에 있어 더 나은 예민도를 보이거나 특이도는 같거나 약간 좋지 않은 것으로 보고되고 있다. 하지만 SPECT에서 나타나는 측두-두정엽의 관류 저하의 정도에 비하여 FDG PET에서 보이는 측두-두정엽의 당대사 저하의 정도가 훨씬 더 큰 것으로 알려져 있다(Fig. 1).^{34,35)}

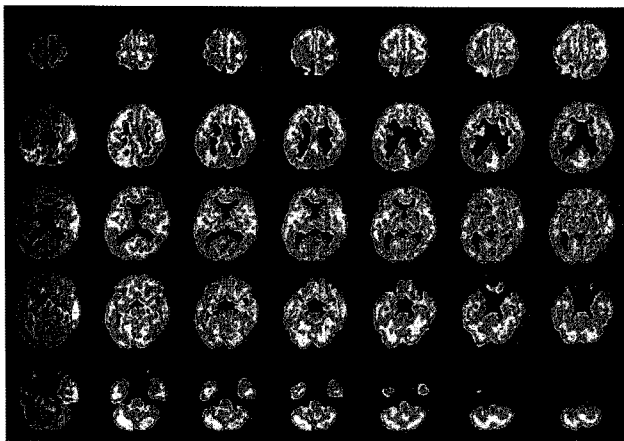


Fig. 1. ¹⁸F-FDG PET images of Alzheimer's disease. Parietotemporal hypometabolism with relative sparing of basal ganglia, thalami, primary sensory-motor cortices and occipital cortex metabolism was noted.

Hoffman 등의 연구에 의하면 임상적으로 probable인 경우만을 대상으로 하여 FDG PET에서 측두-두정엽의 당대사 저하를 기준으로 알츠하이머병을 진단하는 예민도와 특이도는 각각 63%와 100%였고, possible과 probable인 경우를 모두 포함할 경우의 예민도와 특이도는 각각 75%와 100% 그리고 부검에서 알츠하이머병으로 확인된 경우만을 대상으로 한 예민도와 특이도는 각각 93%와 63%였다.³⁶⁾ 다른 multi-center trial에서도 정상 age-matched 대조군과 알츠하이머병군과의 감별에 있어 예민도와 특이도는 각각 94%와 73%의 성적을 보고하였다.³⁷⁾ Silverman 등의 문헌 고찰을 통한 결과에서는 임상 진단기준에 근거한 예민도와 특이도는 각각 93%와 58%으로 보고하였다(Table 1, 2).²³⁾

PET 영상의 분석에 있어서도 SPECT에서 전술한 SPM방법을 이용하면 더 객관적이고 표준화된 결과를 얻을 수 있는데 Herholz 등의 연구에서 측두-두정엽과 후대상회 부위의 대사 저하를 보고하였고 SPECT와 PET의 SPM을 이용한 비교에서 방사성 추적자의 감소 정도가 PET에서 더욱 심하게 나타났음을 보여주었다.³⁸⁾ 같은 연구에서 치매의 정도와 이상을 나타낸 voxel의 수를 연관하여 본 결과에서도 PET에서 SPECT에서보다 더 유의한 연관성을 나타내었고 측두-두정엽의 이상을 나타낸 voxel의 수보다 전체 뇌 영역의 이상 voxel의 수가 더 MMSE 점수와 연관이 높았다고 보고하였다.³⁸⁾ 신경세포의 기능 이상은 인지기능의 저하에 선행하여 발생하는데 PET에서 나타나는 대사저하나 SPECT에서 관찰되는 관류 저하가 이러한 신경세포 기능저하의 결과인지 원인인지는 아직 밝혀져 있지 않다.

증상이 심하지 않은 알츠하이머병 환자에서 최근의 고해상도 SPECT 스캐너와 PET를 비교한 논문에서도 SPECT에 비하여 PET에서 15-20% 정도의 accuracy의 증가를 보인 결과도 있었고, PET과 SPECT모두에서 이상을 보인 voxel을 기준으로 정량적인 비교 분석 결과를 보면 측두-두정엽과 후대상회에서는 강한 일치되는 결과를 나타냈으나 (r = 0.90) 방사성추적자의 감소 정도는 PET에서 SPECT에 비하여 더 현저하였음을 보였고 치매의 심한 정도와 이상을 나타낸 voxel의 수에서도 PET이 SPECT에 비하여 더 잘 연관되는 결과를 보여 신경 퇴행변화가 초기인 경우에 있어서 PET의 예민도가 SPECT에 비하여 더 높을 수 있음을 시사하였다.³⁶⁾

신경병리결과와 PET 결과를 비교한 3개의 연구를 종합한 결과에서 PET의 알츠하이머병의 진단 예민도와 특이도는 각각 92%와 71%로 나타났고²³⁾, 단일기관 연구중에서 병리 결과를 기준으로한 PET의 알츠하이머병 진단에 있어 예민도와 특이도는 각각 88-93%와 63-67%로 보고되었다.³⁶⁾ 2001년에 발표된 초기 환자를 포함한 다국적 연구에서도 병리 결과를 기준으로한 PET

의 알츠하이머병 진단에 있어 예민도와 특이도는 각각 94%와 73%로 나타나서 병리 결과를 제시하지 않은 다른 PET 연구의 결과와 거의 같은 수준의 진단 예민도와 특이도 및 정확도를 보였다.³⁹⁾

인지기능의 저하만을 보이는 상태의 초기의 알츠하이머병 환자에서의 PET의 역할에 관한 연구도 활발히 진행되고 있는데, 최근까지의 연구 결과를 종합하여 정리한 연구 결과에서도 PET는 80% (75-100%) 정도의 진단 정확도를 보여 노화에 따른 정상적인 약간의 기억력 감소를 보이는 환자군과 조기 알츠하이머병 환자군의 감별에 있어서도 중요한 부가적인 역할을 할 수 있음을 보인다.¹³⁾

인지기능의 저하를 보일 수 있는 다른 동반 질환 (우울증, 갑상선 질환 등)의 여부와 PET 스캐너 종류에 따른 Truong 등의 연구에 의하면 170명의 환자에서 38%가 동반된 우울증이 있었고 18%는 갑상선 질환의 병력이 있었고 9%는 우울증과 갑상선 질환이 있었다. 전체 환자군에서 진행되는 인지기능 저하의 임상 경과를 PET으로 정확히 예측한 경우의 예민도는 91% (99/109)였고 특이도는 80% (49/61)였다. 이중 우울증이나 갑상선 질환의 병력이 없는 환자군만을 따로 분석하여 보면 특이도는 89%로 높아지게 되고 우울증이나 갑상선 질환 병력이 있는 군에서의 특이도는 74%로 오히려 낮았다. 예민도는 우울증이나 갑상선 질환 병력이 없는 군에서나 (90%) 있는 군에서나 (92%) 별다른 차이를 보이지 않았다. 임상적으로 진행성의 인지 기능 저하 경과를 예측함에 PET에서 위양성을 보인 예는 우울증이나 갑상선 질환 병력이 있는 군에서 10.7%로 동반된 질환이 없는 군의 3.5%에 비하여 약 3배 정도 높게 나타났다.⁴⁰⁾ 최근의 연구에서 우울증에서 나타나는 psychomotor slowing의 심한 정도와 하부 두정엽, 상부 측두엽 그리고 후대상회에 국소 포도당대사와 상관관계가 있음이 밝혀졌고⁴¹⁾, 갑상선 기능저하의 경우에도 상대적으로 두정엽과 측두엽에서의 대사 저하를 보인다.^{42,43)} 따라서 우울증이나 갑상선 질환 병력이 있는 환자의 경우 양성의 PET결과를 보일때에도 이런 우울증이나 갑상선 질환 병력이 결과의 해석에 복합적으로 영향을 미칠 수 있음을 고려하여야 될 것으로 생각된다. 또한 같은 연구결과에서 새로운 세대의 PET스캐너를 이용할 경우 특이도가 이전의 76%에서 87%로 증가함을 밝혔다.⁴⁰⁾

Relationship to risk factors

지금까지의 유전연구에서 염색체 19번의 아포지단백 E4 (apolipoprotein, APOE-4)의 유전자형 유무와 60세 이후에 발견되는 흔한 유형의 알츠하이머병과 연관이 있음이 확인된 바 있

다.⁴⁴⁾ 아직 논란의 여지가 남아있지만 APOE는 베타아밀로이드에 chaperone 단백질로 작용하여 plaque를 형성하는 불용성fibril의 발생을 촉진하는 것으로 알려져 있다.⁴⁵⁾ 대뇌 관류나 대사의 이상과 알려져 있는 알츠하이머병의 위험인자와의 상관관계에 관한 연구들이 많이 진행되었는데 Small등은 APOE-4 allele가 있는 환자군이 대조군에 비해 측두-두정엽의 대사 저하를 보이고 좌우 비대칭이 심하게 나타났음을 보고하였고⁴⁶⁾, Reiman등은 치매가 없는 대조군에 비하여 homozygous APOE-4 allele군이 유의하게 측두-두정엽, 후대상회와 prefrontal 부위의 대사 저하 소견을 보였다고 하였다(Table 2).⁴⁷⁾ Okamura등은 뇌척수액의 tau 단백질 레벨과 rCBF의 비율을 이용하여 sensitivity 89%와 specificity 90%로 progressive MCI군과 non-progressive MCI군을 구별할 수 있다는 결과를 보고하였다.⁴⁸⁾

알츠하이머병의 조기 발견 및 치료 경향

알츠하이머병에 이르는 세포 수준에서의 기능적인 변화는 임상적인 증상이 나타나기 수년전에 시작된다. 알츠하이머병의 조기 진단의 필요성은 많지만 가장 중요한 점은 신경세포의 손상이 가역적일때 치료를 시도하고자 함이다. 알츠하이머병의 치료로 많은 약물이 시도되었으나 현재까지도 효과가 탁월한 원인적 치료 약물은 없는 상태이다.¹³⁾ 다만 치매의 주요 증상인 인지기능의 장애가 주로 대뇌 기저부의 콜린성 신경의 손상에 기인하여 기억과 관련된 아세틸콜린이라는 신경전달물질의 감소가 원인이라는 "콜린 가설"과 함께 여러가지 기전을 갖는 콜린의 결핍을 해소할 수 있는 콜린성 약물이 개발되었고 이중 대표적인 것이 아세틸콜린분해효소 억제제를 포함한 cholinergic enhancer들이다.^{7,8)} 대표적인 약물로는 1993년에 FDA에서 승인된 tacrine과 1996년에 승인된 donepezil, 2000년에 승인된rivastigmine, 2001년에 승인된 galantamine등이 있다.¹³⁾

이외에도 신경 변성을 억제하거나 예방할 수 있는 약제로서 에스트로겐, 비타민 E, selegiline (MAO-B 억제제), NSAID등의 항염증약물 (anti-inflammatory agents)와 acetyl-L-carnitine등의 약물들에 대한 연구도 활발히 진행중이며 최근에는 알츠하이머병의 원인이 되는 베타아밀로이드 peptide의 생성이나 침착 자체를 원천적으로 막아주는 anti-amyloid strategy가 활발히 연구되고 있다.⁴⁹⁾ 하지만 이러한 치료를 위해서는 정확하며 조기에 알츠하이머병의 진단이 이뤄져야하는 전제조건이 필요하다.

많은 수의 연구가 조기 진단과 질병 진행 정도의 예측 및 추적에 관하여 행하여지고 있으며 전술된 SPECT에서의 관류 저하나 PET에서의 대사 저하뿐 아니라 알츠하이머병의 원인 물질로 생

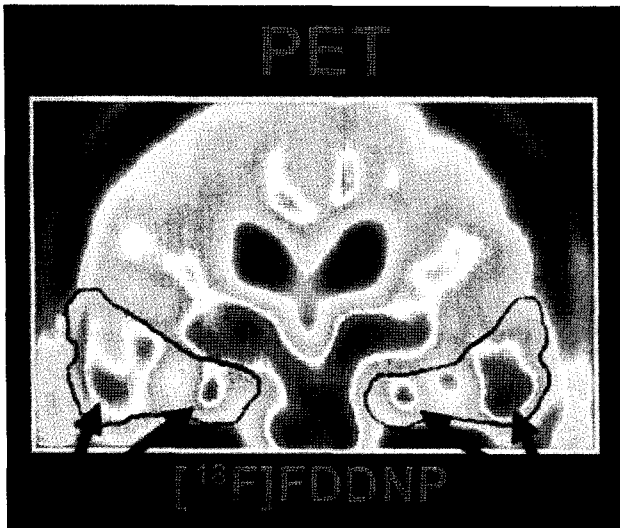


Fig. 2. An in vivo PET scan of an AD patient with [¹⁸F]FDDNP demonstrated longer retention times of [¹⁸F]FDDNP in the target areas (e.g. hippocampal region) where high densities of beta-amyloid senile plaques and neurofibrillary tangles were already present at the onset of symptoms of dementia. (from ref. 51)

각되는 베타아밀로이드 plaque 자체를 영상화 할 수 있는 PET용 방사화합물들이 개발되어 활발히 연구되고 있다.⁴⁹⁾

Senile plaques (SPs)와 neurofibrillary tangles (NFTs)은 알츠하이머병에 동반된 신경퇴행성 변화의 대표적인 병리 소견인데 이러한 SPs의 구성 성분이 베타아밀로이드 펩타이드이다.⁵⁰⁾ 최근까지 활발히 연구되고 있는 베타 아밀로이드 plaque 영상용 방사화합물로는 congo red 유도체와 benzofuran 유도체 및 naphthalene 유도체들이 있는데 이중 naphthalene 유도체에 Fluorine-18을 결합시킨 2-(1-(6-[(2-[¹⁸F]fluoroethyl)(methyl)amino]-2-naphthyl)ethylidene) malononitrile ([¹⁸F]FDDNP)와 1-(6-[(2-[¹⁸F]fluoroethyl)(methyl)amino] naphthalen-2-yl)ethanone([¹⁸F]FENE)가 대표적인 방사성 추적자이다.³²⁾

FDDNP와 FENE는 모두 hydrophobic, fluorescent imaging probe로서 혈뇌장벽을 넘어 이를 이용한 PET영상을 얻으면 생체내에서 SPs와 NFTs의 양과 위치를 알 수 있게 된다.⁴⁹⁾ Agdeppa등에 의하면 FDDNP와 FENE 모두 생체내에서도 베타아밀로이드에 높은 친화력을 보였다고 보고하였고,⁵¹⁾ (Fig. 2) Shongi-Jadid등도 FDDNP를 이용한 연구에서 FDDNP가 알츠하이머 환자에서 축적되고 뇌내 제거가 느려져 있으며 이러한 뇌내의 FDDNP residence time이 알츠하이머군에서 정상 대조군에 비하여 유의하게 길어져 있음을 보고하여 FDDNP를 이용한 PET 영상이 알츠하이머병의 초기에 정확한 진단을 위해 사용될 수 있고 실험적인 치료 과정의 치료 반응을 모니터링하는데도 유용하게 사용될 수 있을 것임을 제시하였다.⁵²⁾

Naphthalene 유도체인 FDDNP와 FENE이외에도 benzofuran 유도체로 알츠하이머병에서 베타아밀로이드의 검출에 사용될 수 있는 화합물로는 F-18이 아닌 I-125에 표지되는 화합물로서 TZDM, BTA-1, IBOX등이 연구되었고 I-123에 위의 화합물의 유도체를 표지하여 PET가 아닌 SPECT로도 영상이 가능할 수 있도록 연구가 되고 있다.^{53,54)}

또한 Rinne등은 해마에서의 아세틸콜린분해효소의 활성도가 정상대조군에 비하여 알츠하이머 환자군은 물론 경미한 인지기능 저하를 보이는 군과 초기 알츠하이머병 환자군 모두에서 유의하게 감소하여 있음을 보였고 이런 결과를 바탕으로 임상 증상이 나타나기 전에 초기에 알츠하이머병을 발견하여 치료를 필요로 하는 환자군에게 적절한 시기에 적절한 치료를 시작할 수 있는 가능성을 보여주었다.⁵⁵⁾

References

1. Small GW, Rabins PV, Barry PP, et al. Diagnosis and treatment of Alzheimer disease and related disorders: consensus statement of the American Association for Geriatric Psychiatry, the Alzheimer's Association, and the American Geriatrics Society. *JAMA* 1997; 278:1363-71
2. Albert MS, Drachman DA. Alzheimer's disease: what is it, how many people have it, and why do we need to know? *Neurology* 2000;56:166-8
3. Ueda K, Kawano H, Hasuo Y, Fujishima M. Prevalence and etiology of dementia in a Japanese community. *Stroke* 1992;23: 798-803
4. Woo JI, Lee JH, Yoo KY, Kim CY, Kim YI, Shin YS. Prevalence estimation of dementia in rural area of Korea. *J Am Geriatr Soc* 1998;46:983-87
5. Devous MD. Functional brain imaging in the dementias: role in early detection, differential diagnosis, and longitudinal studies. *Eur J Nucl Med* 2002;29:1685-96
6. Minoshima S. Imaging Alzheimer's disease: clinical applications. *Neuroimaging Clin N Am* 2003;13:769-80
7. Knapp MJ, Knopman DS, Solomon PR, Pendlebury WW, Davis CS, Gracon SI. A 30-week randomized controlled trial of high-dose tacrine in patients with Alzheimer's disease. The Tacrine Study Group. *JAMA* 1994;271:985-91
8. Rogers SL, Friedhof LT. The efficacy and safety of donepezil in patients with Alzheimer's disease: results a US multi-center, randomized, double-blind, placebo-controlled trial. *Dementia* 1996; 7:293-303
9. Silverman DHS, Gambhir SS, Huang HC, Schwimmer J, Kim S, Small GW, et al. Evaluating early dementia with and without assessment of regional cerebral metabolism by PET: a comparison of predicted costs and benefits. *J Nucl Med* 2002;43:253-66
10. Kadekaro M, Crane AM, Sokoloff L. Differential effects of electrical stimulation of sciatic nerve on metabolic activity in spinal cord and dorsal root ganglion on the rat. *Proc Natl Acad Sci USA* 1985;82:6010-3
11. Braak H, Braak E. Neuropathological staging of Alzheimer-related changes. *Acta Neuropathol (Berl)* 1991;82:239-59
12. Masliah E, Terry RD, Alford M, DeTeresa R, Hansen LA. Cortical and subcortical patterns of synaptophysin like immunoreactivity in

- Alzheimer's disease. *Am J Pathol* 1991;138:235-46
13. Silverman DHS. Brain ¹⁸F-FDG PET in the diagnosis of neurodegenerative dementias: comparison with perfusion SPECT and with clinical evaluations lacking nuclear imaging. *J Nucl Med* 2004;45:594-607
 14. Victoroff J, Mack WJ, Lyness SA, et al. Multicenter clinicopathological correlation in dementia. *Am J Psychiatr* 1995;152:1476-84
 15. Pucci E, Belardinelli N, Regnicolo L, et al. Hippocampus and parahippocampal gyrus linear measurements based on magnetic resonance in Alzheimer's disease. *Eur Neurol* 1998;39:16-25
 16. Jack CR Jr, Petersen RC, Xu YC, et al. Medial temporal atrophy on MRI in normal aging and very mild Alzheimer's disease. *Neurology* 1997;49:786-94
 17. Reiman EM, Uecker A, Caselli RJ, Bandy D, de Leon MJ, De Santi S, et al. Hippocampal volumes in cognitively normal persons at genetic risk for Alzheimer's disease. *Ann Neurol* 1998;44:288-91
 18. Valenzuela MJ, Sachdev P. Magnetic resonance spectroscopy in AD. *Neurology* 2001; 56:592-8
 19. Schuff N, Amend D, Ezekiel F, et al. Changes of hippocampal N-acetyl aspartate and volume in Alzheimer's disease. *Neurology* 1997;49:1513-21
 20. Rose S, de Zubicaray G, Wang D, et al. A ¹H MRS study of probable Alzheimer's disease and normal aging: implications for longitudinal monitoring of dementia progression. *Magn Reson Imaging* 1999;17:291-9
 21. Parnetti L, Tarducci R, Presciutti O, et al. Proton magnetic resonance spectroscopy can differentiate Alzheimer's disease from normal aging. *Mech Aging Dev* 1997;97:9-14
 22. Doraiswamy M, Charles C, Krishnan R. Prediction of cognitive decline in early Alzheimer's disease. *Lancet* 1998;352:1678
 23. Silverman DHS, Small GW, Phelps ME. Clinical value of neuroimaging in the diagnosis of dementia: sensitivity and specificity of regional cerebral metabolic and other parameters for early identification of Alzheimer's disease. *Clin Positron Imaging* 1999;2: 119-30
 24. Mielke R, Heiss WD. Positron emission tomography for diagnosis of Alzheimer's disease and vascular dementia. *J Neural Transm* 1998;53(Suppl): 237-50
 25. Jagust WJ, Thisted R, Devous MD Sr, Van Heertum R, Mayberg H, Jobst K, et al. SPECT perfusion imaging in the diagnosis of Alzheimer's disease: a clinical pathologic study. *Neurology* 2001;56: 950-6
 26. Bonte FJ, Weiner MF, Bogio EH, White CL III. Brain blood flow in the dementias: SPECT with histopathologic correlation in 54 patients. *Radiology* 1997;202:793-7
 27. Sayit E, Yener G, Capa G, Ertay T, Kenshin B, Fadiloglu S, et al. Basal and activation ^{99m}Tc-HMPAO brain SPECT in Alzheimer's disease. *Nucl Med Commun* 2000;21:763-8
 28. Kang H, Lee DS, Kang E, Lee JS, Yeo JS, Kim JY, et al. Relationship between brain perfusion SPECT and MMSE score in dementia of Alzheimer's type: a statistical parametric mapping analysis. *Korean J Nucl Med* 2002;36:91-101
 29. Kogure D, Matsuda H, Ohnishi T, Asada T, Uno M, Kunihiro T, Nakano S, Takasaki M. Longitudinal evaluation of early Alzheimer's disease in brain perfusion SPECT. *J Nucl Med* 2000; 41:1155-62
 30. Lancaster JL, Woldorff MG, Parsons LM, Liotti M, Freitas CS, Rainey L, et al. Automated Talairach atlas labels for functional brain mapping. *Hum Brain Mapp* 2000;10:120-3
 31. Tzourio-Mazoyer N, Landeau B, Papathanassiou D, Crivello F, Etard O, Delcroix N, et al. Automated anatomical labeling of activations in SPM using a macroscopic anatomical parcellation of the MNI MRI single-subject brain. *Neuroimage* 2002;15:273-89
 32. Lee DS, Lee JS, Kang KW, Jang MJ, Lee SK, Chung JK, et al. Disparity of perfusion and glucose metabolism of epileptogenic zones in temporal lobe epilepsy demonstrated by SPM/SPAM analysis on ¹⁵O water PET, ¹⁸F FDG-PET, and ^{99m}Tc-HMPAO SPECT. *Epilepsia* 2001;42:1515-22
 33. Minoshima S, Frey KA, Koeppe RA, Foster NL, Kuhl DE. A diagnostic approach in Alzheimer's disease using three-dimensional stereotactic surface projections of fluorine-18-FDG PET. *J Nucl Med* 1995;36:1238-48
 34. Hoffman JM, Hanson MW, Welsh KA, et al. Interpretation variability of ¹⁸F-FDG positron emission tomography studies in dementia. *Invest Radiol* 1996;31:316-22
 35. Masterman DL, Mendez MF, Fairbanks LA, et al. Sensitivity specificity and positive predictive value of ^{99m}Tc-HMPAO SPECT in discriminating Alzheimer's disease from other dementias. *J Geriatr Psychiatry Neurol* 1997;10:15
 36. Hoffman JM, Welsh-Bohmer KA, Hanson M, Crain B, Hulette C, Earl N, Coleman RE. FDG PET imaging in patients with pathologically verified dementia. *J Nucl Med* 2000;41:1920-8
 37. Silverman DH, Small GW, Kung de Aburto MA, et al. Diagnostic accuracy of FDG-PET in evaluation of dementia: international multi-center pooled brain scan and autopsy data. *J Nucl Med* 2000;41:63P
 38. Herholz K, Schopphoff H, Schmidt M, Mielke R, Eschner W, Scheidhauer K, et al. Direct comparison of spatially normalized PET and SPECT scans in Alzheimer's disease. *J Nucl Med* 2002;43:21-6
 39. Silverman DHS, Small GW, Chang CY, et al. Positron emission tomography in evaluation of dementia: regional brain metabolism and long-term outcome. *JAMA* 2001;268:2120-7
 40. Truong C, Czernin J, Chen W, Phelps M, Silverman D. Improving specificity of PET for prognostic evaluation of dementia [abstract]. *J Nucl Med*. 2002;43(suppl):62P
 41. Bench CJ, Friston KJ, Brown RG, Frackowiak RSJ, Dolan RJ. Regional cerebral blood flow in depression measured by positron emission tomography: the relationship with clinical dimensions. *Psychol Med*. 1993;23:579-90
 42. Silverman DHS, Geist CL, Van Herle K, et al. Abnormal regional brain metabolism in patients with hypothyroidism secondary to Hashimoto's disease [abstract]. *J Nucl Med*. 2002;43(suppl):254P
 43. Bauer M, Marseille DM, Geist CL, et al. Effects of thyroid hormone replacement therapy on regional brain metabolism. *J Nucl Med*. 2002;43(suppl):254P
 44. Saunders AM, Strittmatter WJ, Schmechel D, et al. Association of apolipoprotein E allele epsilon 4 with late-onset familial and sporadic Alzheimer's disease. *Neurology* 1993;43:1467-72
 45. Vickers JC, Dickson TC, Adlard PA, Saunders HL, King CE, McCormack G. The cause of neuronal degeneration in Alzheimer's disease. *Prog Neurobiol* 2000;60:139-65
 46. Small GW, Mazziotta JC, Collins MT, et al. Apolipoprotein E type 4 allele and cerebral glucose metabolism in relatives at risk for familial Alzheimer disease. *JAMA* 1995;273:942-7
 47. Reiman EM, Caselli RJ, Yun LS, Chen K, Bandy D, Minoshima S. Preclinical evidence of Alzheimer's disease in persons homozygous for the e4 allele for apolipoprotein E. *N Engl J Med* 1996; 334:752-8
 48. Okamura N, Arai H, Maruyama M, Higuchi M, Matsui T, Tanji H, et al. Combined analysis of CSF tau levels and [¹²³I]iodoamphetamine SPECT in mild cognitive impairment: implications for a novel predictor of Alzheimer's disease. *Am J Psychiatry* 2002;159:474-6
 49. Klunk WE, Engler H, Nordberg A, Bacskai BJ, Wang Y, Price JC, et al. Imaging of pathology of Alzheimer's disease: amyloid imaging with positron emission tomography. *Neuroimag Clin N Am* 2003;13:781-9
 50. Vickers JC, Dickson TC, Adlard PA, Saunders HL, King CE, McCormack G. The cause of neuronal degeneration in Alzheimer's

- disease. *Prog Neurobiol* 2000;60:139-65
51. Agdeppa ED, Kepe V, Liu J, Flores-Torres S, Satyamurthy N, Petric A, et al. Binding characteristics of radiofluorinated 6-dialkylamino-2-naphthylethylidene derivatives as positron emission tomography imaging probes for beta-amyloid plaques in Alzheimer's disease. *J Neurosci* 2001;21: RC189
 52. Shoghi-Jadid K, Small GW, Agdeppa ED, Kepe V, Ercoli LM, Siddarth P, et al. Localization of neurofibrillary tangles and beta-amyloid plaques in the brains of living patients with Alzheimer's disease. *Am J Geriatr Psychiatry* 2002;10:24-35
 53. Ono M, Kung M-P, Hou C, Kung HF. Benzofuran derivatives as A beta-aggregate-specific imaging agents for Alzheimer's disease. *Nucl Med Biol* 2002;29:633-42
 54. Zhuang Z-P, Kung M-P, Hou C, Skovronsky D, Gur TL, Trojanowski JQ, et al. Radioiodinated styrylbenzenes and thioflavins as probes for amyloid aggregates. *J Med Chem* 2001;44:1905-14
 55. Rinne JO, Kaasinen V, Jarvenpaa T, et al. Brain acetylcholinesterase activity in mild cognitive impairment and early Alzheimer's disease. *J Neurol*. 2003;74:113-5
 56. Morris JC, McKell DW, Storandt M, et al. Very mild Alzheimer's disease: informant-based clinical, psychometric, and pathologic distinction from normal aging. *Neurology* 1991;41:469-7
 57. Johnson KA, Kijewski MF, Becker JA, Garada B, Satlin A, Holman BL. Quantitative brain SPECT in Alzheimer's disease and normal aging. *J Nucl Med* 1993; 34:2044-8
 58. Salmon E, Sadzot B, Maquet P, et al. Differential diagnosis of Alzheimer's disease with PET. *J Nucl Med* 1994; 35:391-8
 59. Johnson KA, Jones K, Holman BL, et al. Preclinical prediction of Alzheimer's disease using SPECT. *Neurology* 1998; 50:1563-71
 60. Jagust WJ, Haan MN, Reed BR, et al. Brain perfusion imaging predicts survival in Alzheimer's disease. *Neurology* 1998;51:1009-13
 61. Small GW, Ercoli LM Silverman DHS, et al. Cerebral metabolic and cognitive decline in persons at genetic risk for Alzheimer's disease. *Proc Natl Acad Sci USA* 2000; 97:6037-42
 62. Lehtovirta M, Kuikka J, Helisalmi S, Hartikainen P, Mannermas A, Ryyanen M, et al. Longitudinal SPECT study in Alzheimer's disease: relation to apolipoprotein E polymorphism. *J Neurol Neurosurg Psychiatry* 1998; 64:742-6