

임신 1/3분기에 태아 기형 진단을 위한 경복벽 배태아경술 6예

연세대학교 의과대학 영동세브란스병원 주산기센터 산부인과
이 국 · 김청미 · 서석교 · 조시현 · 이상희 · 이현준 · 조한별 · 채용현

=ABSTRACT=

Transabdominal embryofetoscopy in 6 cases of first trimester prenatal diagnosis for congenital anomalies

Kook Lee, M.D., Cheong Mee Kim, M.D., Seok Kyo Seo, M.D.,
Si Hyun Cho, M.D., Sang Hee Lee, M.D., Hyun Jun Lee, M.D.,
Han Byoul Cho, M.D., Yong Hyun Chai, M.D.

*Perinatal Center, Department of Obstetrics and Gynecology,
Yongdong Severance Hospital, Yonsei University College of Medicine, Seoul, Korea*

Objective : To demonstrate the efficacy of first trimester embryofetoscopy for prenatal diagnosis of congenital anomalies in continuing pregnancies.

Methods : Under ultrasound guidance, six patients at 12⁺⁶-14⁺⁶ weeks of gestation underwent endoscopic procedures. Indications included history of 2 recurrent major genetic syndromes, history of cleft lip/palate in 2 cases, each one of the patient itself and the previous fetus and each family history of syndactyly and polydactyly. A 1 mm semirigid fiberoptic endoscope with a 18 gauge examination sheath and a single-chip digital camera were used for transabdominal embryofetoscopy.

Results : Excellent visualization of the external fetal anatomy was obtained in 83% of cases (5/6) with the duration of procedures ranging 15 to 40 minutes. A diagnosis of Meckel-Gruber syndrome was made at 13⁺¹ weeks of gestation by visualizing postaxial polydactyly and an occipital encephalocele. Subsequently the pregnancy was terminated. Three full-term infants were delivered with no gross limb or facial abnormalities. Amniotic fluid leakage after the procedure occurred in 2 cases resulting in termination of pregnancy.

Conclusion : Our experiences confirm the efficacy of embryofetoscopy for early diagnosis in the first trimester of pregnancy. Procedure-related risks are to be established by multicenter studies.

Key Words : Embryofetoscopy, Prenatal diagnosis, Congenital anomalies, First trimester

임신 제 1/3분기에 초음파 검사로 태아의 기형을 정확히 평가하는데 때때로 제한을 받는다.

최근에는 1 mm 이하의 소구경의 fiberoptic 내시경의 발달로 임신 제 1/3분기에 태아의 외부구조를 직접 볼 수 있는 경복벽 내시경 기술이 도입되어 초음파에 의해 의심된 기형을 확인하거나, 외부 구조적 결손을 가진 재발 위험이 높은 증증 유전 증후군 또는 외부 기형의 기왕력이 있는 임신에서 초음파 해상력으로 인지하지 못

하는 태아의 외부 기형들을 진단하게 되었다.¹⁻⁷

새로운 진단기법인 경복벽 소구경침 배태아경술의 역사적 배경, 기구 및 방법, 적용 및 안정성을 문헌고찰을 통하여 우리나라에 소개한 바 있다.⁸ 저자들은 최근 개발된 배태아경을 도입하여 2001년 10월부터 2004년 6월까지 총 6예의 경복벽 배태아경술을 경험하였기에 배태아경술의 임상적 효용성을 보고하는 바이다.

접수일 : 2004. 10. 8.
주관책임자 : 이 국

* 본 논문은 2004년 10월 23일 제90차 대한산부인과 학술대회에서 일반연제 발표하였음.

연구 대상 및 방법

태아의 외부 구조적 결손을 가진 중증 유전 증후군 기왕력 2예, 토순/구개파열을 가진 임신부 본인과 토순/구개파열 태아를 출산한 기왕력 각각 1예, 합지증과 다지증 각각 1예의 가족력을 가진 총 6예를 대상으로 초음파 유도 하에 임신 12⁶-14⁶주에 경복벽 배태아경술을 시행하였다.

내시경술을 시행하기 전에 임신부와 보호자에게 시술 과정 및 시술후 양막파열, 자궁내 감염으로 인한 유산의 가능성을 설명하였다. 비만, 심한 자궁후굴, 시술시 용모막 박리, 태아의 위치, 출혈 또는 양수 혼탁 등으로 태아의 외부 구조를 볼 수 없는 경우도 있을 수 있음을 설명하였고, 임신부와 보호자의 동의를 얻었다.

먼저 시술 부위를 베타딘 (betadine)으로 처치를 하고, 국소마취는 복벽의 피하조직을 통하여 자궁근까지 1% lidocaine hydrochloride-용액 10 mL를 주사하였다. 조수가 초음파 탐촉자 (transducer)를 잡고 있고, 술자는 초음파 감시 하에 18 G (1.3 mm) 바늘을 복벽 및 자궁근을 통해 양막강에 넣는다. 투관침을 제거하고 직경 1 mm 내시경 (Karl Storz, Tuttlingen, Germany)을 넣고 바늘을 조심스럽게 움직여 태아의 외부구조를 관찰하였다. 배태아경은 single-chip 디지털 카메라에 연결하고, 영상을 비디오 모니터에 보여주고 기록하였다. 필요에 따라 바늘집에 연결된 측면의 LUER-lock구멍을 통하여 따뜻한 생리 식염수를 주입하였다.

증 례 1

본 26세 경산부 (G2 P1 L0 D1 A0, Unit No. 1216431)는 과거력에서 태아의 토순/구개파열로 임신 32주에 임신을 종결한 바 있으며, 2001년 9월 3일 (임신 9⁵주)에 배태아경검사로 태아의 토순/구개파열 확인을 위하여 본원 산부인과 외래를 방문하였다. 시술과정 및 합병증 등에 대한 설명을 듣고, 임신 11¹주에 내원해 초음파 검사를 시행하였다. 단태아로 정둔장은 4.58 cm (11³주)로 임상적 임신주수와 합당하였으며, 태아 목덜미 반투명 두께는 1.4 mm이었고, 태반은 자궁 후벽에 위치하였다. 2주후 배태아경술을 하려하였으나, 임신 14⁶주에 내원하여 3차원 초음파 검사 결과를 보고 시행하겠다고 하였다. 태아의 운동 및 얼굴 앞으로 위치한 손으로 인해 만족할 만한 3차원 영상을 얻지 못하고 당일 입원하여 배태아경술을 시행하기로 결정하였다. 다시 한번 임신부와 보호자에게 시술에 대한 충분한 설명을 하였으며, 시술동의 후에 임신부가 전신 마취를 선택하여 경복벽 배태아경술을 시행하였다.

초음파 감시 하에 복벽을 통해 자궁 내에 투관침을 넣고 내시경으로 약 20분간 태아 관찰을 시도하였으나 태아 안면을 볼 수 없었다. 재차 다른 부위의 복벽을 통해 시도하였다. 태아의 안면과 복벽이 자궁벽에 가까이 위치하고 그 사이 공간에 양수가 없어 생리 식염수 10 cc를 두 차례 양막강에 주입하고 1시간여 기다려 보았으나 안면을 역시 볼 수 없어 시술을 종결하였다.

시술 약 2시간 뒤 (저녁 6시경), 자궁 수축이나 자궁개대는 없었으나, 소량의 질출혈과 양수 누출이 있어서 예방적으로 자궁 수축 억제제 (Ritodrine 100 µg/분)와 항생제 (Sulbacillin, 4500 mg #3)를 정주로 사용하며 관찰하기로 하였다. 당일 저녁 9시, 시술후 1일째 오전, 2일째 오전에 시행한 초음파 검사에서 양수양이 감소되어 있었다. 시술 후 2일째 최대 양수 수직 깊이 1.51 cm, 양수 지수 4.0이었다. 임신부와 보호자에게 유산의 가능성을 설명하였고 안정과 관찰을 권하였으나, 임신부와 보호자는 임신 종결을 위하여 타병원으로 전원하였다. 추적 결과 임신을 종결하였음을 확인하였다.

증 례 2

본 30세 경산부 (G4 P3 L0 D3 A0, Unit No. 1034530)는 태아의 짧은 늑골-다지 증후군 (short rib-polydactyly syndrome)으로 3차례 임신을 종결한 바 있으며, 2003년 7월 24일 (임신 9주)에 본원 산부인과 외래를 방문하였다.

과거력에서 1997년 토순, 다지증, 짧은 사지와 양수 과소증으로 임신 23주에 개인 의원에서 임신을 중단하였다. 1998년 임신 26주에 개인의원에서 시행한 초음파 검사에서 짧은 사지가 의심되어 본원으로 전원되었으며, 본원에서 시행한 초음파 검사에서 연골 무형성증 의증으로 임신을 종결하였다. 부검과 골격사진 결과 토순과 구개파열을 가진 짧은 늑골-다지 증후군 (Majewski 형)으로 진단되었다. 짧은 늑골-다지 증후군은 상염색체성 열성 질환으로 25%의 재발 가능성이 있으므로 다음 임신 시에 조기에 초음파 검사가 필요함을 설명하였다. 1999년 다시 임신하여 임신 11⁵주부터 본원에서 산전진찰 받던 중 임신 18²주에 시행한 초음파에서 짧은 사지가 의심되고, 21주에 삼차원 초음파로 다지증 확인하여 임신 종결하였으며, 육안 소견에서 태아는 토순을 갖고 있었다.

임신부는 2003년 7월 24일, 임신 9주에 처음 방문하였다. 태아의 짧은 늑골-다지 증후군의 조기 진단을 위해 배태아경술이 유용함을 알려주었다. 1주일 (임신 10주) 뒤에 질내 초음파 검사를 시행하여 단태아이며 정둔장 2.55 cm (임신 9³주)로 임상적 임신주수와 합당함을 확

인하였다. 임신 11주에 태아목덜미 반투명두께 (1.2 mm)와 free β -hCG (1.02 MoM), PAPP-A (0.53 MoM)를 이용한 생화학적 검사로 염색체 이상을 위한 선별검사 결과는 음성 (<1:300)이었다. 임신 12⁴주에 경복벽 배태아경술을 권하였고, 시술과정 및 위험, 볼 수 없을 가능성도 설명하였다. 1주일 뒤 임신 13⁴주에 다시 내원하여, 시술에 동의 한 후 초음파 검사를 시행하여 태아의 정둔장은 6.99 cm (임신 13²주)이며, 태반은 자궁 전벽에 위치함을 확인하였다.

2003년 8월 26일 (임신 13⁵주)에 배태아경술을 시행하였다. 국소 마취 하에 양막강 내에서 바늘을 움직이며, 정상적인 눈, 코, 입술 (Fig. 1A)을 확인하였으며, 발가락 (Fig. 1B)과 손가락 (Fig. 1C, 1D) 모두 합지증이나 다지증 없이 정상적이었고, 제대를 확인하였으며, 남아로 생각되는 외부 성기를 확인하였다. 총 시술시간은 15분이었으며, 이후 자궁 수축이나 출혈, 양수 유출 등의 특별한 합병증 없이 시술 후 2일째 퇴원하였다.

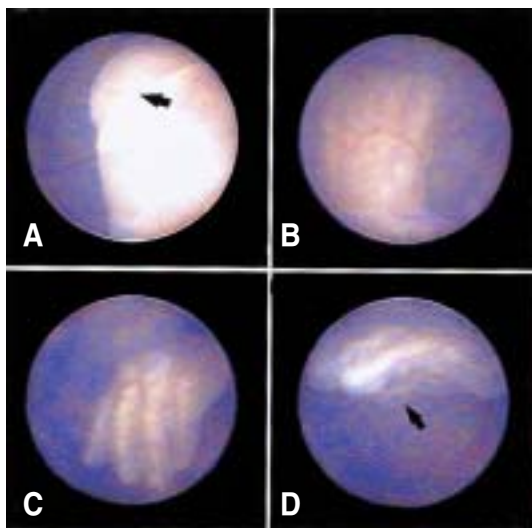


Fig. 1. Case 2. Embryofetoscopic view of the fetus at 13⁵ weeks gestation demonstrating normal anatomic structures: lips (◀) (A), five toes of left foot (B), four fingers of the left hand (C) and thumb of the left hand (◀) (D).

임신 20⁴주에 외래에서 시행한 초음파 검사에서 생체 계측은 정상범주였고, 다른 구조적 기형이 없음을 확인하였으며, 그 이후 추적 초음파 검사에서도 구조적인 기형 없이 정상 태아 성장발달을 확인하였다.

임신 제 39³주 (2004년 2월 23일)에 체중 3250 g, 신장 50 cm의 건강한 여아를 정상 질식 분만하였으며, 얼굴이나 사지에 기형 소견은 관찰되지 않았다. 출생 후 말초

혈액으로 정상 여아의 핵형을 확인하였다. 2개월 뒤 안과 검사도 정상이었으며, 체중 5150 g, 신장 60 cm으로 정상 발달 과정을 보였다.

증 례 3

본 30세 경산부 (G2 P1 L1 D0 A0, Unit No. 1353385)는 가족력에서 아버지가 손가락의 합지증과 한손가락이 없어 개인 병원에서 산전 진찰 받던 중 배태아경으로 태아의 외부기형 확인을 위하여 2003년 11월 10일 (임신 12⁵주)에 본원 산부인과 외래를 방문하였다. 임신 주수 및 태반의 위치 확인을 위하여 초음파 검사결과, 단태아였으며 정둔장 6.20 cm (임신 12³주)로 임상적 임신주수와 합당하였으며, 태반은 자궁 전벽에 위치하였다. 손가락이나 발가락의 합지증 또는 다지증 또는 결손을 확실하게 구별할 수 없었다. 태아목덜미 반투명두께 (1.6 mm)와 free β -hCG (0.58 MoM), PAPP-A (1.22 MoM)를 이용한 생화학적 검사로 염색체 이상을 위한 선별검사 결과는 음성 (<1:300)이었다. 배태아경술에 대한 충분한 설명을 듣고 임신부와 보호자는 시술에 동의하였다.

입원하여 다음날 배태아경술을 시행하였으며, 국소 마취 하에 양막강에서 내시경을 움직이면서 눈, 코, 입의 정상적인 모양을 확인하였고, 손 (Fig. 2A)과 발 (Fig. 2B)에 합지증 및 다지증 소견이 없음을 확인하였다. 등과 외부 성기는 관찰할 수 없었으며, 총 시술시간은 17분이었으며, 시술후 예방적으로 경구 Ritodrine (120 mg #6)을 1일간 투여하였고, 경구 항생제 (Duricef 1500 mg #3)를 3일간 투여하였다.

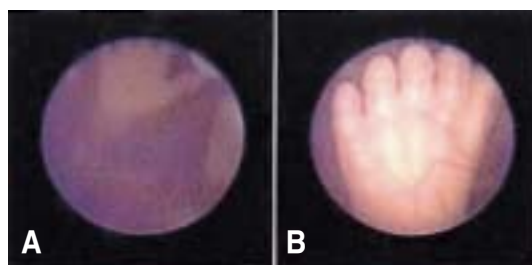


Fig. 2. Case 3. Embryofetoscopic view of the fetus at 12⁶ weeks gestation demonstrating five fingers of right hand (A) and five toes of left foot (B).

시술 후 1일째 (임신 13주) 임신부는 특별한 합병증 없이 퇴원하였으며, 임신 16주에 진찰 결과 특이소견 없었고, 경주로 이전하여 2004년 5월 24일 (임신 40⁴주)에 3400 g의 여아를 제왕 분만하였으며, 외부기형은 관찰되지 않았다고 전화 연락하였다.

증 례 4

본 32세 경산부 (G4 P2 L2 D0 A1, Unit No. 1355362)는 가족력에서 남편의 형과 동생의 남아 2명이 다지증이 있으며, 인천 ○병원에서 산전 진찰 받던 중 배태아경으로 태아의 외부기형 확인을 위하여 2003년 11월 20일 (임신 13⁺주)에 본원 산부인과 외래를 방문하였다. 초음파 검사 결과 단태아로 정둔장 7.88 cm (임신 14주)로 임상적 임신주수에 합당하였고, 태아 목덜미 반투명두께는 2.3 mm였으며, 태반은 자궁 전벽에서부터 자궁경관의 내구를 덮는 전치태반이었다. 임신부와 보호자는 배태아경술의 시술과정 및 위험성 등에 대한 충분한 설명을 듣고, 시술에 동의한 후 2003년 11월 27일 (임신 14⁺주)에 입원하였다.

다음날 임신 14⁺주에 배태아경술을 시행하였다. 국소 마취 하에 바늘이 태반을 통과하여 양막강에 넣은 후 내시경을 조심스럽게 움직였다. 그러나 태아와 자궁벽이 가까이 위치하며, 그 사이의 공간에 양수가 적고 약간 혼탁하여 생리식염수 17 cc를 주입하며 관찰하였다. 얼굴에서 입과 코는 정상적으로 보였고, 양손 (Fig. 3)과 왼쪽 발 모두 합지증이나 다지증 없이 정상 소견임을 확인하였다. 그러나 태아가 왼쪽 측외위로 위치하여 오른쪽 발은 정확히 관찰하지 못하였고, 제대가 태아와 자궁벽 사이에 위치하고 있어서 내시경의 방향 전환에 제한을 받아 하지에서 코까지 관찰하였으며, 눈은 관찰할 수 없었다. 총 시술시간은 40분이었고, 시술후 예방적으로 경구 Ritodrine (120 mg #6)을 3일간 투여하였다.



Fig. 3 (left). Case 4. Embryofetoscopic view of the fetus at 14⁺ weeks gestation demonstrating five fingers of right hand.

Fig. 4 (right). Case 5. Embryofetoscopic view of the fetus at 14⁺ weeks gestation demonstrating normal lips (◀).

시술 2일 후(임신 15⁺주)에 초음파로 다시 오른쪽 발을 확인하려 하였으나 잘 볼 수 없었고, 특별한 합병증 없이 퇴원하였다.

이후 인천 ○병원에서 산전 진찰 받던 중 2004년 5월 19일 (임신 39⁺주)에 4260 g의 건강한 남아를 분만하였고, 외부기형은 관찰되지 않았다.

증 례 5

본 28세 초임부 (G1 P0 L0 D0 A0, Unit No. 1376964)는 대구 ○병원에서 산전 진찰 받던 중 본인 및 이모의 토순 기왕력이 있어 배태아경을 통한 태아의 토순 유무 확인을 위해 2004년 3월 22일 (임신 14주) 본원 산부인과 외래를 방문하였다. 초음파 검사 결과 단태아로 정둔장 7.66 cm (임신 13⁺주), 양두정골 직경 2.26 cm (임신 13⁺주)로 임상적 임신주수와 합당하였고, 태반은 자궁 후벽에 위치하였다. 임신부와 보호자는 배태아경술의 시술과정 및 위험성 등에 대한 충분한 설명을 듣고, 시술에 동의 후 2004년 3월 24일 (임신 14⁺주)에 본원에 입원하였다.

다음날 임신 14⁺주에 배태아경술을 시행하였다. 제대가 태아의 상반신 위쪽으로 위치하였고, 태아의 얼굴이 자궁벽과 가까워 배태아경술의 시술이 어려운 관계로 생리 식염수 10 cc를 주입한 후 입술 (Fig. 4), 목, 우측 귀, 양손의 정상적인 모양을 확인할 수 있었다. 시술은 총 30분간 진행되었으며, 시술 중 예방적으로 자궁수축억제제 (Ritodrine 150 µg/분)를 정주하였다. 시술 후 자궁수축이나 양수 유출 등의 증상은 없었으나, 예방적으로 자궁 수축억제제를 수술 후 2일간 계속 사용하면서 경과를 관찰하였다. 시술 2일 후 (임신 제 14⁺주) 자궁수축 및 양수 유출 등의 증상 없이 퇴원하였다.

퇴원 당일 저녁 임신부로부터 소변처럼 아래로 뚝하 흐른다는 전화가 왔으며, 연구지 관계로 대구 ○병원에서 양막파열로 임신을 종결하였다.

증 례 6

본 32세 경산부 (G3 P0 L0 D0 A2, Unit No. 1116701)는 태아가 맥켈-그루버 증후군으로 2차례 임신을 종결한 바 있으며, 2004년 5월 10일 (임신 9주)에 본원 산부인과 외래를 방문하였다.

과거력에서 1997년 임신 18주에 산전 초음파 검사에서 뇌 허니아 (encephalocele) 소견 보여 개인 산부인과 의원에서 자궁절개술로 임신을 종결한 바 있으며, 부검에서 다낭성 신장이 있었고 다지증은 없다고 하였다. 1999년 임신 17주경 개인 산부인과 의원에서 정기 산전 진찰을 받던 중, 초음파검사서 태아의 뇌 허니아가 의심되어 본원으로 전원 되어 임신 18⁺주에 시행한 초음파 검사 결과, 후두부 뇌 허니아, 양측 다낭성 신장 소견 보여 맥켈-그루버 증후군 진단 하에 라미나리아 (Laminaria) 삼입 후 PGE₂ (Nalador)를 2.26 µg/분의 용량으로 정주하여 임신을 종결하였으며, 부검 소견에서 상기 진단과 일치하였고 다지증은 없었다.⁹ 퇴원 시 상염

색채성 열성 질환으로 25%의 재발 가능성이 있으므로 다음 임신 시에는 조기에 초음파 또는 배태아경을 통한 진단이 필요함을 설명하였다.

내원당일 임신 주수 확인을 위한 초음파 검사에서 단태아이며 정둔장 2.62 cm (임신 9⁺³주)로 임상적 임신주수와 합당하였다. 임신 11주에 내원하여 태아 목덜미 반투명두께 (1.3 mm)와 free β -hCG (0.65 MoM), PAPP-A (0.82 MoM)를 이용한 생화학적 검사로 염색체 이상을 위한 선별검사 결과는 음성 (<1:300)이었다. 초음파에서 후두부에 골처럼 파인 결손부위가 의심되었으나 추적관

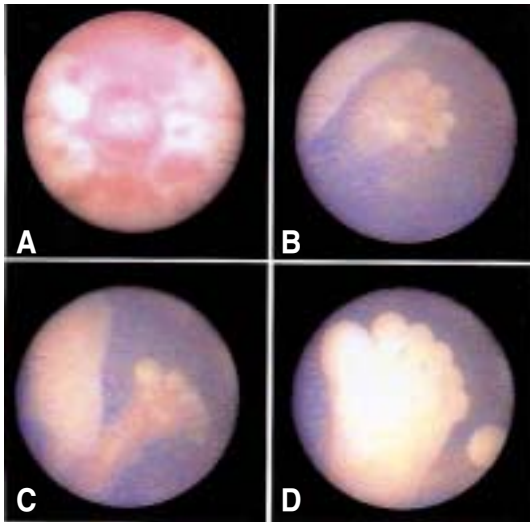


Fig. 5. Case 6. Embryofetoscopic view of the fetus with Meckel-Gruber syndrome at 13⁺¹ weeks gestation demonstrating an occipital encephalocele with superficial hypervascularization (A), postaxial polydactyly of the left hand (B), the right foot (C) and the left foot (D).

찰하기로 하였고, 손가락의 개수는 확실치 않았다. 모체 혈청 태아단백 (α -fetoprotein)은 7.8 IU/mL (0-7 IU/mL)로 측정되었다. 임신 12주에 시행한 초음파 검사에서 정둔장 5.55 cm (12⁺²주), 양두정골 직경 2.25 cm (임신 13⁺⁶주) 이었다. 후두부에 허니아를 의심할 만한 특이 소견은 관찰되지 않았고, 손가락 개수는 정확히 확인할 수 없었다. 임신 13주 (2004년 6월 7일)에 뇌 허니아 발생 여부를 평가하기 위하여 다시 초음파 검사를 시행하였다. 정둔장은 6.97 cm (13⁺²주), 양두정골 직경은 2.35 cm (임신 14⁺⁰주) 이었다. 두개골의 후와 (posterior fossa)에 무반향성 (echolucent)부위가 관찰되었고, 양측 신장부위에 echo가 증가된 부위를 볼 수 있었으나 양측신장을 확인할 수는 없었다. 또한 손가락, 발가락의 개수를 여전히 정확하게 셀 수 없었다. 태반은 자궁전벽에 위치하였다. 태아의 맥켈-그루버 증후군 여부를 확인하기 위하여 경복벽 배태아경술을하기로 하였다. 임신부는 시술과정 및 위험성 등의 설명을 들은 후 시술동의를 하였다.

2004년 6월 8일 (임신 13⁺¹주) 배태아경술을 시행하였다. 후두부에는 뇌 허니아를 시사하는 표면에 과다혈관 (hypervascularization)을 가진 용기된 결손부위 (Fig. 5A)가 관찰되었고, 왼 손가락 (Fig. 5B)과 양측 발가락 (Fig. 5C, 5D)이 6개 있음을 확인하였다. 후두부를 보기 위해 내시경의 방향이 후방을 향하여 있어서 눈, 코, 입 등의 얼굴구조는 확인할 수 없었고, 외부성기도 확인할 수 없었으며, 총 시술시간은 21분이었다. 시술을 통해 맥켈-그루버 증후군으로 진단하고, 임신부와 보호자에게 설명 후 임신을 종결하기로 하였다.

라미나리아 (Laminaria)를 삽입하여 자궁 경부 확장 후, PGE₂ (Nalador)를 2.26 μ g/분의 용량으로 정주하여 9시간 30분 후에 40 g의 남아를 질식 분만하였다. 외관상 후두부 중앙에 1.5 cm의 결손부위로 뇌 허니아가 있었으며, 손가락과 발가락은 후측의 다지증이 있었다. 임

Table 1. Prenatal diagnosis by 1st trimester transabdominal embryofetoscopy

Case No.	1*	2	3	4*	5*	6
Gestation Weeks	14 ⁺⁶	13 ⁺⁵	12 ⁺⁶	14 ⁺⁶	14 ⁺³	13 ⁺¹
Indication	PH of cleft lip/palate	PH of SRPS	FH of syndactyly	FH of polydactyly	Hx of cleft lip	PH of Meckel-Gruber syndrome
Placental location	Posterior	Anterior	Anterior	Previa	Posterior	Anterior
Finding	Non-visualization	Normal	Normal	Normal	Normal	Cephalocele Polydactyly
Duration (min)	95	15	17	40	30	21
Complications	PROM	No	No	No	PROM	No

PH: Previous History, FH: Family History, PROM: Premature rupture of membranes, SRPS: Short rib - polydactyly syndrome, *: Saline injected

신부는 분만 1일 후에 퇴원하였고, 임신부와 보호자 동의 하에 부검을 시행하였다. 부검소견 상 후두부에 뇌 허니아가 있었고, 낭성신장과 간의 담소관 증식소견이 보였고, 사지의 다지증을 확인할 수 있었다. 증례 1-6의 경복벽 배태아경술시 시술입신주수, 적응증, 태반위치, 관찰소견, 시술시간, 합병증을 요약하면 Table 1과 같다.

고 찰

임신 1/3분기에 자궁 경관을 통한 배태아경술이나, 임신중기에 전형적 태아경술의 한계를 고려하여, 1 mm 이하의 소구경 (0.5-1 mm)의 fiberoptic 내시경이 도입되어 임신 제 1/3분기에 양막강 내 배아나 태아를 직접 볼 수 있는 경복벽 내시경술이 개발되었다. 일반적으로 직경이 크면 클수록 광학섬유가 많고 따라서 보다 선명하고 큰 영상을 얻을 수 있다. 본 저자들이 사용한 반경식 직경 1 mm, 길이 20 cm의 소형 내시경은 10000 optic fibers로 구성되어 해상력이 증가된 심도 (1-3 cm)와 70°의 시각 (1 cm 깊이에서 직경 2 cm)으로 더 잘 볼 수 있다.

증례 2와 6 같은 재발의 위험 (25%)이 많은 삼염색체성 열성으로 유전되는 증후군은 치명적이어서 초기에 배태아경술을 통한 산전 진단의 의의는 크다고 하겠다. 치료가 제한적이므로 빠른 시기에 조기진단으로 불안을 해소하며, 조기 임신 종결은 임신부의 이환을 적게 한다. 짧은 늑골-다지 증후군 (Majewski 형)은 위험이 많은 태아에서 임신 16주에 1.7 mm 직경의 전형적 태아경으로 짧은 경골, 다지증, 토순을 인지하고 진단한 바 있고,¹⁰ 초음파 검사로는 임신 16주에 가장 이르게 짧은 사지, 좁은 흉곽, 다지증을 인지하고 짧은 늑골-다지 증후군을 진단하였다.¹¹ 토순은 임신 14주가 지나서야 초음파 검사로 진단되고,^{12,13} 대개 임신 중기에 인지된다. 그러나 배태아경을 시행한 경우 태아의 손가락과 발가락은 빠르면 임신 9주에 인지될 수 있으며,¹⁴ 토순은 11주에 진단할 수 있었다.¹⁵

맥켈-그루버 증후군은 후두부 뇌 허니아, 다낭성 신장, 후측의 다지증의 3대 징후가 있으며 이중 2가지 이상이 동반될 경우 진단할 수 있다. 재발의 위험이 많은 고위험 임신의 경우 질내 또는 경복벽 초음파 검사로 뇌 허니아, 다낭성 신장, 다지증을 확인하고 임신 11⁺-13⁺주에 가장 이르게 진단된 바 있으며,¹⁶⁻¹⁸ 저위험 임신에서는 12⁺-13⁺주에 경복벽 초음파 검사에 의해 확인되었다.^{17,19} 일반적으로 단순한 후두부 뇌 허니아는 임신 12주에 질내 초음파로 진단할 수 있었다.²⁰ 그러나, Dumez (1994) 등²¹은 임신 10⁺주에 재발 위험이 있는 고위험 임신에서 자궁 경관을 통해 외직경 2 mm의 삽관 (cannula)에 배태아경을 양막강에 넣고 양발과 양손의 후측성 다

지증을 관찰하였고, 태아 두개골의 후면이 불규칙한 모양을 보여 후두부 뇌 허니아를 의심하여 맥켈-그루버 증후군을 진단한 바 있다. 또한 Quintero (1993)등¹은 임신 11주에 재발 위험이 많은 임신에서 전신 마취 하에 18G 바늘집을 양막강에 넣고 0.7 mm의 내시경으로 후측의 다지증을 양 손가락과 발가락에서 확인하였고, 후두부 표면에 과다혈관을 가진 용기된 중앙부 결손부위를 확인하고 임신을 종결하였다. 그러나 임신 9주와 11주에 질내 초음파 검사로 뇌 허니아, 다지증, 다낭성 신장을 볼 수 없었다고 하였다. 따라서 배태아경은 현재 진단 기술보다 빠른 임신 초기에 안면기형이나 사지를 평가할 수 있다.

경복벽 배태아경술시 임신 5-8주와 같은 이른 임신주수, 자궁 후굴, 모성 비만, 혼탁한 양수, 용모막 박리는 태아의 외부구조 관찰을 어렵게 한다. Quintero (1993) 등¹은 임신 9-15주의 임신부에서 경복벽 배태아경술의 성공적 관찰율은 90% (28/31)라고 보고하였다. 임신 10주에 임신부 비만, 11주에 신경관 결손으로 인한 혼탁한 양수, 임신 13주에 용모막 박리로 총 3예에서 적절한 관찰을 할 수 없었다.

본 예들은 임신 12⁺-14⁺주에 경복벽 배태아경술을 시도하여 6예 중 5예 (83%)의 태아에서 평균 25분 (15-40분 범위)을 소요하여 성공적으로 관찰할 수 있었다. 증례 1의 경우 첫번째 시도에서 용모막 박리로 인하여 태아를 볼 수 없었으며, 두번째 시도 시 태아 안면과 자궁 전벽과의 공간이 좁아 양수량이 적어 생리 식염수 20 cc를 주입하였으나, 태아의 위치를 변경하지 못하고 안면을 관찰할 수 없었다. 증례 4에서는 양수가 혼탁하여 생리식염수 17 cc를 주입하여 태아를 관찰하였다. 증례 5의 경우에서도 태반은 자궁 후벽에 있었으나, 체대가 태아의 상반신 앞쪽에 위치하여 태아의 얼굴이 자궁벽과 가까워 시술에 어려움이 있었고, 생리식염수 10 cc를 주입하여 공간을 확보한 뒤에 내시경을 이동하여 태아의 얼굴 입술을 확인하였다. Surbek (2000) 등²²은 임신 8-12주에 임신을 중단하기 전 14예에서 18 G 바늘집에 반경식 1 mm 직경의 배태아경을 사용하여, 잘 볼 수 없는 9예 중 6예 (67%)에서 10-20 cc 생리 식염수를 양막강 내 주입하여 잘 볼 수 있었다고 하였다. 80% 이상에서 태아 머리, 얼굴, 복부, 상하지를 볼 수 있었으나, 태아의 등과 외부성기는 각 35.7%와 64.3%에서 관찰할 수 있었다. 체계적인 태아의 외부 구조 확인과 근접 관찰, 양막강 내 주입 및 체대 천자에 소요된 시간은 평균 16분 (5-28분 범위)이었다. 증례 1을 제외하고 5예 모두 국소마취 하에 한번에 자궁 내 양막강에 18 G 바늘을 넣고 내시경으로 관찰하였다. 무엇보다도 시술 시에 태아의 위치가 매우 중요하므로 미리 초음파를 통해 바늘이 들어갈 적절한 부위를 선정하는 것이 중요하겠다.

증례 2에서와 같이 임신 1/3분기에 배태아경으로 외부 성기를 보고 태아성별을 결정하는데 주의를 요한다. 임신 11주까지 남녀의 외부생식기는 모양이 유사하여 phallus는 남성과 같이 여성에서도 커서 임신 11주에 음경 또는 음핵으로 발달한다. 소음순과 대음순은 임신 11주부터 14주에 형성된다.²³ 본 증례 2에서 임신 13주에 배태아경술 결과 태아는 남아로 보였다. 그 이후 정규적 추적 초음파 검사 시 외부성기를 보지 않았다. 출생 시 여성의 외부 생식기가 관찰되었다. 외부성기가 구별되는 모양은 태생학적으로 임신 11주에 나타나 임신 14주가 지나서야 남성 또는 여성으로 충분히 분화된다는 사실을 숙지하여야 한다.²⁴ 짧은 늑골-다지증후군 1형에서 때때로 성반전(여성표현형을 가진 46,XY)이 일어날 수 있고 모호한 성기를 2형에서 볼 수 있으나,²⁵ 본 예에서 임신 1/3분기 배태아경 검사로 짧은 늑골-다지증후군을 배제하였다고 하더라도 출생 후 말초혈액 염색체검사로 정상 여성 핵형(46,XX)을 재확인하였다.

배태아경술시 본 6예 중 2예에서 양막과열로 인한 임신중절이 있었다. 경복벽 소구경침 배태아경술과 관련된 유산의 위험은 현재 알려져 있지 않으나, 임신 1/3분기의 양막천자 시 유산의 위험(2-3%)보다 많지 않다.^{26,27}

저자들의 경험을 요약하면 임신 1/3분기에 경복벽 배태아경술은 태아의 외부 구조를 직접 눈으로 볼 수 있어 조기 진단의 효용이 있다. 그러나 유산, 태아 손상, 태아 사망, 자궁내 감염, 출혈, 양막과열 같은 위험도는 더 많은 사례들이 축적되어 결정되어야 한다.

- 참고문헌 -

1. Quintero RA, Abuhamad A, Hobbins JC, Mahoney MJ. Transabdominal thin gauge embryofetoscopic: A technique for early prenatal diagnosis and its use in the diagnosis of a case of Meckel-Gruber Syndrome. *Am J Obstet Gynecol* 1993; 168: 1552-7.
2. Ginsberg NA, Zbarz D, Strom C. Transabdominal embryoscopy for the detection of Carpenter syndrome during the first trimester. *J Assist Reprod Genet* 1994; 11: 373-5.
3. Hobbins JC, Jones OW, Gottesfeld S. Transvaginal ultrasonography and transabdominal embryoscopy in the first-trimester diagnosis of Smith-Lemli-Opitz syndrome, type II. *Am J Obstet Gynecol* 1994; 171: 546-9.
4. Reece EA, Homko CJ, Wiznitzer A, Goldstein I. Needle embryofetoscopic and early prenatal diagnosis. *Fetal Diagn Ther* 1995; 10: 81-2.
5. Reece EA, Homko CJ, Koch S, Chan L. First-trimester needle embryofetoscopic and prenatal diagnosis. *Fetal Diagn Ther* 1997; 12: 136-9.
6. Ville Y, Berbarid JP, Doumerc S, Multon O, Fernandez H, Frydman R, et al. Transabdominal fetoscopy in fetal anomalies diagnosed by ultrasound in the first trimester of pregnancy. *Ultrasound Obstet Gynecol* 1996; 8:

- 11-5.
7. Ville Y, Khalil A, Homphray T, Moscoso G. Diagnostic embryoscopy and fetoscopy in the first trimester of pregnancy. *Prenat Diagn* 1997; 17: 1237-46.
8. 이국. 경복벽 소구경침 배태아경술: 새로운 산전진단 기법. *대한산부학회지* 2001; 44(1): 145-51.
9. 김종화, 원형재, 차동현, 이국. 임신 18주에 초음파 검사로 진단된 맥켈-그루버 증후군 1예. *대한산부학회지* 2001; 44(5): 1004-7.
10. Toftager-Larsen K, Benzie RJ. Fetoscopy in prenatal diagnosis of the Majewski and the Saldino-Noonan types of the short rib-polydactyly syndromes. *Clin Genet* 1984; 26: 56-60.
11. Gembruch U, Hansmann M, Fodisch HJ. Early prenatal diagnosis of short rib-polydactyly (SRP) syndrome type I (Majewski) by ultrasound in a case at risk. *Prenat Diagn* 1985; 5: 357-62.
12. Bronshtein M, Mashiach N, Blumenfeld I. Pseudoprogynathism-an auxiliary sign for transvaginal ultrasonographic detection of cleft lip and palate in the early second trimester. *Am J Obstet Gynecol* 1991; 165: 1314-6.
13. Bronshtein M, Gershoni-Baruch R. Prenatal transvaginal diagnosis of the ectrodactyly, ectodermal dysplasia, cleft palate (EEC) syndrome. *Prenat Diagn* 1993; 13:159-62.
14. Dumez Y, Mandelbrot L, Dommergues M. Diagnostic embryoscopy, 50 cases of early first trimester prenatal diagnosis. *Prenat Diagn* 1992; 12: s10.
15. Dommergues M, Lemerrer M, Couly G. Prenatal diagnosis of cleft lip at 11 menstrual weeks using embryoscopy in the van der Woude syndrome. *Prenat Diagn* 1995; 15: 378-81.
16. Weinstein BJ, Benacerraf BR. Meckel syndrome, first trimester diagnosis. *The fetus* 1994; 4: 7598.
17. Braithwaite JM, Economides DL. First-trimester diagnosis of Meckel-Gruber syndrome by transabdominal sonography in a low-risk case. *Prenat Diagn* 1995; 15: 1168-70.
18. Pachi A, Giancotti A, Torcia F, de Proserpi V, Maggi E. Meckel-Gruber syndrome: ultrasonographic diagnosis at 13 weeks' gestational age in an at-risk case. *Prenat Diagn* 1989; 9(3): 187-90.
19. Sepulveda W, Sebire NJ, Souka A, Sniijders RJ, Nicolaides KH. Diagnosis of the Meckel-Gruber syndrome at eleven to fourteen weeks' gestation. *Am J Obstet Gynecol* 1997; 176(2): 316-9.
20. Fleming AD, Vintzileos AM, Scorza WE. Prenatal diagnosis of occipital encephalocele with transvaginal sonography. *J Ultrasound Med* 1991; 10(5): 285-6.
21. Dumez Y, Dommergues M, Gubler MC, Bunduki V, Francoise N, LeMerrer M, et al. Meckel-Gruber Syndrome: prenatal diagnosis at 10 menstrual weeks using embryoscopy. *Prenat Diagn* 1994; 14: 141-4.
22. Surbek DV, Tercanli S, Holzgreve W. Transabdominal first trimester embryofetoscopic as a potential approach to early in utero stem cell transplantation and gene therapy. *Ultrasound Obstet Gynecol* 2000; 15: 302-7.
23. England MA. Genitals: External In A colour Atlas of Life before Birth. Normal fetal development, Wolfe Medical Publications Ltd: London; 1990: 157-62.
24. Moore KL. Development of the external genitalia. In *The Developing Human Clinically Oriented Embryology*, 4th ed. Saunders: Philadelphia; 1988: 271-3.
25. Jones KL. 1997. Short rib-polydactyly syndrome. In *Smith's recognizable patterns of human malformation*, 5th ed. WB Saunders: Philadelphia; 1997: 334-7.
26. Penso CA, Sandstorm MM, Garber MF, Ladoulis M, Stryker JM, Benecerraf BR. Early amniocentesis: report of 407 cases with neonatal follow-up. *Obstet Gynecol* 1990; 7: 1032-6.
27. Nicolaides KH, Brizot M, Patel F, Sniijders RSM. Comparison of chorionic villus sampling and amniocentesis for fetal karyotyping at 10-13 weeks gestation. *Lancet* 1994; 344: 435-9.

=국문초록=

목적 : 지속되는 임신에서 임신 1/3분기 배태아경술에 의한 조기 산전 진단의 효용성을 증명하고자 하였다.

연구 방법 : 태아의 외부 구조적 결손을 가진 중증 유전 증후군 기왕력 2예, 토순/구개파열을 가진 임신 부 본인과 태아를 출산한 기왕력 각각 1예, 합지증과 다지증 각각 1예의 가족력을 가진 총 6예를 대상으로 초음파 유도 하에 임신 12⁺⁶-14⁺⁶주에 경복벽 배태아경술을 시행하였다. 직경 1 mm의 내시경을 자궁 내에 넣고 태아의 외부 구조를 관찰하였으며, 배태아경은 single-chip 디지털 카메라에 연결하고 기록하였다.

결과 : 경복벽 배태아경술을 시행한 6예 중 5예 (83%)에서 태아의 외부구조를 성공적으로 관찰할 수 있었고, 소요된 시간은 평균 25분 (15-40분 범위)이었다. 맥켈-그루버 증후군은 임신 13⁺¹주에 다지증과 뇌허니아를 관찰하여 진단하고, 임신을 종결하였다. 3예는 사지 기형이나 안면 기형이 없는 태아를 만삭에 분만하였다. 시술 후 양막파열은 2예에서 발생하였다.

결론 : 경복벽 배태아경술의 임신 1/3분기 조기 산전진단에 대한 효용성을 확인할 수 있었다. 임신 1/3분기의 경복벽 배태아경술은 태아의 외부 구조를 직접 눈으로 볼 수 있어 조기 진단의 효용이 있으나, 시술과 관련된 위험도는 앞으로 여러 기관의 경험과 사례 축적을 통해 이루어져야 한다.

중심 단어 : 배태아경술, 산전진단, 기형, 임신 1/3분기