대한고관절학회지 제16권 제3호
Vol. 16, No. 3, September, 2004

이형성 또는 변형 대퇴골에서 원추형(Cone) 대퇴 스템의 임상적 결과

한창동 · 최윤락 · 양익환

연세대학교 의과대학 정형외과학교실

목적: 이형성 또는 변형 대퇴골에서 무시멘트 원추형 대퇴 스템을 이용한 고관절 전치환술 후 결과를 분석하였다.

대상 및 방법: 고관절 변형 또는 이형성증으로 인한 발육 부전 대퇴골에 무시멘트 원추형 대퇴 스템을 사용 후 평균 6.2년간 추시한 26명(28예)을 대상으로 하였고, 평균 연령은 42세였다. 정기적 추시마다 Harris 고관절 점수와 임상적 및 방사선적 결과를 비교 분석하였다.

결과: Harris 고관절 점수는 수술 전 평균 60점에서 최종 추시 시 평균 88점으로 향상되었다. 대퇴 스템은 모든 예에서 압박 고정되었고, 추시 시 골조직과의 골밀착이 26예(93%)에서 나타났으며, 비진행성 방사선 투과성선은 8예(29%)에서 관찰되었다. 대퇴 스템의 의미 있는 수직 침강은 없었다. 대퇴골의 골용해는 5예(18%)에서 나타났으며, Gruen 제1영역과 7영역에 국한되었다. 재치환술 4예(14%) 중 3예는 폴리에틸렌 마모와 골용해로, 1예(4%)는 대퇴 스템의 이완으로 재치환 하였다.

결론: 무시멘트 원추형 대퇴 스템은 이형성 또는 변형 대퇴골에서 전경을 교정하기 용이하고, 압박 고정을 통해 높은 초기 안정성을 얻을 수 있으며, 골조직과의 뛰어난 골밀착력으로 이차적인 안정성을 유지할 수 있어 이형성 또는 변형 대퇴골에 적당한 대퇴 삽입물으로 판단된다.

색인 단어: 이형성, 변형 대퇴골, 원추형 대퇴 스템, 무시멘트

서 론

선천성 고관절 탈구나 결핵성, 또는 화농성 고관절염 후 발생한 고관절 이형성증이나 변형은 추후 이차성 골관절염을 야기할 수 있으며, 보존적 치료에도 반응하지 않는 동통과 기능부전은 고관절 전치환술의 적응증이 된다. 그러나 이러한 환자에서 수술적 재건을 고려할 때 해부학적 이상에 대한 정확한 이해가 필요하다. 특징적으로 진성 비구가 왜소하고 발달이 저하되어 있으며, 정상 대퇴골에 비해 경부가 짧고, 큰 전경사각(anteversion)을 보이며, 골수강은 협소하고, 더 원통형이며, 일직선상에 있다. 또한 대퇴골이 골반을 기준으로 상방 전위되어 있다[8,23].

발육 부전 대퇴골의 해부학적 특징 때문에 시멘트형 대퇴 스템을 사용하는 것은 삽입물 주위의 시멘트 멘틀(mantle)이 상대적으로 얇아지게 되며, 또한 작은 직경의 삽입물이 안착되어 염전 안전성(torsional stability)이 떨어지게 된다. 이러한 경우에서 무시멘트형 대퇴 스템을 이용한 고관절의 전치환술을 고려할 때, 좋은 결과를 얻기 위해서는 대퇴 스템의 견고한 고정을 통해 초기 안정성과 인공 삽입물 표면의 이차적인 생물학적 골성장의 유도를 통한 고정을 얻는 것이 중요하다. 그러나 고식적인 대퇴 스템은 원통형의 골수강에 안착시키기도 어려울 뿐만 아니라, 전 경사각의 교정이 불가능하며, 이미 선천성 고관절 탈구 환자에 있어서 몇몇 고식적 대퇴 스템을 사용한 후 불량한 결과는 보고 된 바 있다[7,15,19,].

이에 본 연구에서는, 변형 또는 이형성 대퇴골의 골수강에 안착될 수 있도록 원추형 모양이며, 비교적 날카로운 8개의 세로 융기를 가지고 있어 전 경사각을 교정함과 동시에 초기 견고한 회전 안정성을 갖도록 고안된 무시멘트 원추형 대퇴 스템[24]을 이용하여 고관절 치환술을 시행하고, 최소 3년 이상 추시가 가능했던 환자의 대퇴 스템 중심의 임상적, 방사선학적 추시결과를 보고하고자 한다.

※ 통신저자: 한 창 동
서울시서대문구신촌동134
연세대학교의과대학정형외과학교실
Tel: 82-2-361-5640
Fax: 82-2-393-1139
E-mail: cdhan@yumc.yonsei.ac.kr

銀 본 논문은 2004년 제 47차 대한 고관절학회춘계 학술대회에서 발표되었음.

연구 대상 및 방법

1992년 6월부터 2000년 12월 사이 대퇴골의 이형성 또는 변형이 동반된 환자의 인공 고관절 치환술에 있어서 원추형 대퇴 스템을 이용하고, 평균 6.2년(최단 3년, 최장 12.5년)동안 추시한 26명, 28예를 대상으로 하였다. 이중 남자가 5명, 여자가 21명이었으며, 수술 당시 평균 연령은 42세였다. 우측 고관절만을 수술한 경우가 14명, 좌측이 10명이었으며, 양측 모두 수술한 경우가 2명이었다.

본 연구의 대상이 된 환자의 변형 또는 이형성 대퇴골은 난로 연통(stovepipe)형 또는 샴페인 플루트(champagne flute)형의 골수강 때문에, 고식적인 대퇴 스템이 적합하지 않아 무시멘트형 원추형 대퇴 스템(Fig. 1)을 사용하여 수술을 시행한 28예로써, 수술 전 진단으로는 발달성 고관절 이형성증이 6예, 화농성 관절염 후유증이 10예, 결핵성 관절염 후유증이 4예, 대퇴골두 무혈성 괴사증이 3예, 연골 무형성증이 3예, 골화석증이 2예였다. 대퇴골두의 아탈구 된 정도를 기준으로 한 Crowe 분류법[6]으로는, 제1형이 13예, 제2형과 제3형이 각각 2예, 제4형이 11예의 분포를 보였다.

수술은 후측방 도달법(modified Gibson approach)을 사용하였으며, 8예에서 대전자부 절골술을 시행하였다. 비구컵은 모든 예에서 해부학적 위치에 삽입하였으며, 양극성 비구컵을 사용한 1예를 제외한 모든 예에서 실제 비구컵보다 1~2 mm 적게 확공하여 압박 고정 후 자가 압박 해면골 나사로 초기 고정 하였으며, 여러 종류의 비구컵을 이용하였다. 사용되어진 비구컵의 크기는 43 mm에서 52 mm 사이였고, 48 mm가 10예로 가장 많았고, 50 mm가 6예에서 사용되었다. 비구와 비구컵의 접촉이 70%미만이었던 2예에서 자가 또는 동종 대퇴골두를 이용하여 비구재건을 시행하였다. 대퇴 스템의 삽입을 위해서 확공기(reamer)를 이용하여 단계적으로 확공한 후, 삽입된 스템의 크기는 13 mm에서 19 mm사이였다. 금속 헤드는 직경 28 mm가 22예에서 사용되었으며, 나머지는 22 mm를 사용하였다. 21예에서 금속-폴리에틸렌 관절을 이용하였고, 나머지 6예에서는 금속-금속 관절을 시술하였다. 9예에서 관절낭 제거술, 장요건 절제술, 대퇴 직건 유리술, 장경 인대 유리술, 내전건 절제술 등의 추가적인 연부 조직 유리술을 시행하였다. 예방적 항생제를 수술 직전에 투여하였고, 수술 후 48시간 동안 유지하였다. 심혈관계의 특별한 문제가 없는 한 예방적인 항응고제는 투여하지 않았으며, 심부 정맥 혈전증 예방을 위해서 색전 방지 스타킹을 양하지에 착용시켰다. 수술 직후 토마스 부목에 환측지를 1일간 현수하였고, 이후 환자의 상태가 허락하는 한 목발이나 보행기를 이용하여 부분 체중 부하를 시작하여, 수술 후 2개월부터 완전 체중 부하로 전환하였다.

임상적 치료 결과는 수술 전 및 추시 관찰시의 Harris 고관절 점수[12]와 단순 방사선 촬영으로 하였고 수술 전, 수술 직후, 그리고 수술 후 6주, 3개월, 6개월, 12개월에 시행하였고, 그 이후는 매 1년마다 추시하였다. Harris 고관절 점수가 90점 이상을 우수(excellent), 80~89점을 양호(good), 70~79점을 보통(fair), 70점 미만을 불량(poor)으로 평가하였고, 이와는 별도로 대퇴부의 통증에 대해 확인하였다. 방사선 소견의 해석은 수술 직후 대퇴 스템의 위치와 고정 상태 및 최종 추시상의 고정 상태, 골내막 골형성, 방사선 투과성선의 양상과 진행, 골용해, 이완, 응력 차단, 대퇴거 흡수, 대퇴 스템 원위부의 pedestal 반응, 피질골 비후, 이소성 골형성 등을 관찰하였으며, 수직 함몰(vertical subsidence)은 대전자 근위첨부와 대퇴 스템 상외측의 견부 사이의 수직거리의 차를 이용하여 측정하였다[2,9,17].

대퇴 스템의 영역은 Gruen 등[10]의 영역을 고려하여 구

Fig. 1. Cone prosthesis has a cone shape with a tapered angle of 5 °, which has 8 sharp longitudinal ribs evenly distributed over the entire circumference of the prosthetic stem. The titanium surface is coarse blasted for osseointegration.

분하였으며, 수술 직후 대퇴 스템의 고정상태는 Engh 등 9)의 분류에 의하여 대퇴 협부에서의 골수강의 직경과 대퇴 삽입물의 직경의 차이가 1 mm 미만인 경우를 압박 고정으로, 1 mm 이상인 경우를 비압박 고정으로 구분하였다. 장기 추시 시 대퇴 스템의 안정성은 Engh 등[9]의 기준에 따라 골성 안정, 섬유성 안정, 불안정으로 분류하였다. 수직 함몰은 대전자 근위 첨부와 대퇴 스템 상외측의 견부 사이의 수직거리의 차를 이용하였으며, 5 mm 이상 함몰이 있을 때 의미 있는 것으로 보았고[16], 방사선 투과성선이 각각의 영역에서 삽입물 표면의 반 이상이면서 선의 폭이 2 mm 이상일 때 삽입물의 이완으로 판정하였다[9]. 골용해의 시작되는 시점과 발생 부위를 관찰하였으며, 인공 삽입물에 인접하여 골소실이 낭종 같거나(cyst-like) 가리비 모양(scalloped)이며 육안으로 쉽게 발견할 수 있는 5mm 이상의 직경을 가진 병변을 저자는 골용해로 하였고, 일련의 추시 방사선 사진들을 세밀히 판독하여 응력 차단에 의한 단순한 골흡수와 구분하였다. 대퇴 스템의 안정성과 관련이 없는 Gruen 제 1,7영역 상부에 환형으로 발생한 5 mm 미만의 관절주위 골용해(periarticular osteolysis)[27]는 골용해와 달리 따로 분류하였으나, 이 경우도 5 mm 이상으로 그 크기가 증가하면 대퇴 스템의 안정성과 관련하여 지속적 추적 관찰이 필요하다고 사료되어 골용해로 분류하였다.

결 과

1. 임상적 결과

Harris 고관절 점수는 수술 전 평균 60점(29~91점)에서 최종 추시시의 평균 88점(63~100점)으로 향상되었고, 임상적 치료 결과는 우수 20예(71%), 양호 5예(18%), 보통 1예(4%), 불량 2예(7%)의 순으로 분포하였다. 불량의 결과를 보인 2예(7.1%)에서 최종 추시 시 일상생활을 방해할 정도의 대퇴부 동통을 호소하였는데, 이중 1예는 대전자 절골술 후 불유합 소견이, 나머지 1예에서는 Gruen 제1영역에서 골용해와 제7영역에 국한된 비진행성 방사선 투과성선은 관찰되었으나, 피질골 비후, pedestal 반응 및 삽입물 이완의 소견은 없어 추시관찰 중이다.

2. 방사선학적 결과

1) 골 음영의 변화

최종 추시 방사선 사진 상 골화석증 2예를 제외한 모든 예(93%)에서 골조직과의 골밀착(osseointegration)이 관찰되었으며 17예(61%)에서 골내막 골형성이 관찰되었다. 전후면 및 측면 방사선 사진 상에서 골밀착은 대퇴 스템의 제 4영역을 제외한 전 영역에서 관찰되거나 Gruen 제 2, 제 3영역과 제 5, 제 6영역에 볼 수 있었으며, 골내막 골형성은 Gruen 제1영역과 제7영역에서 주로 관찰되었다

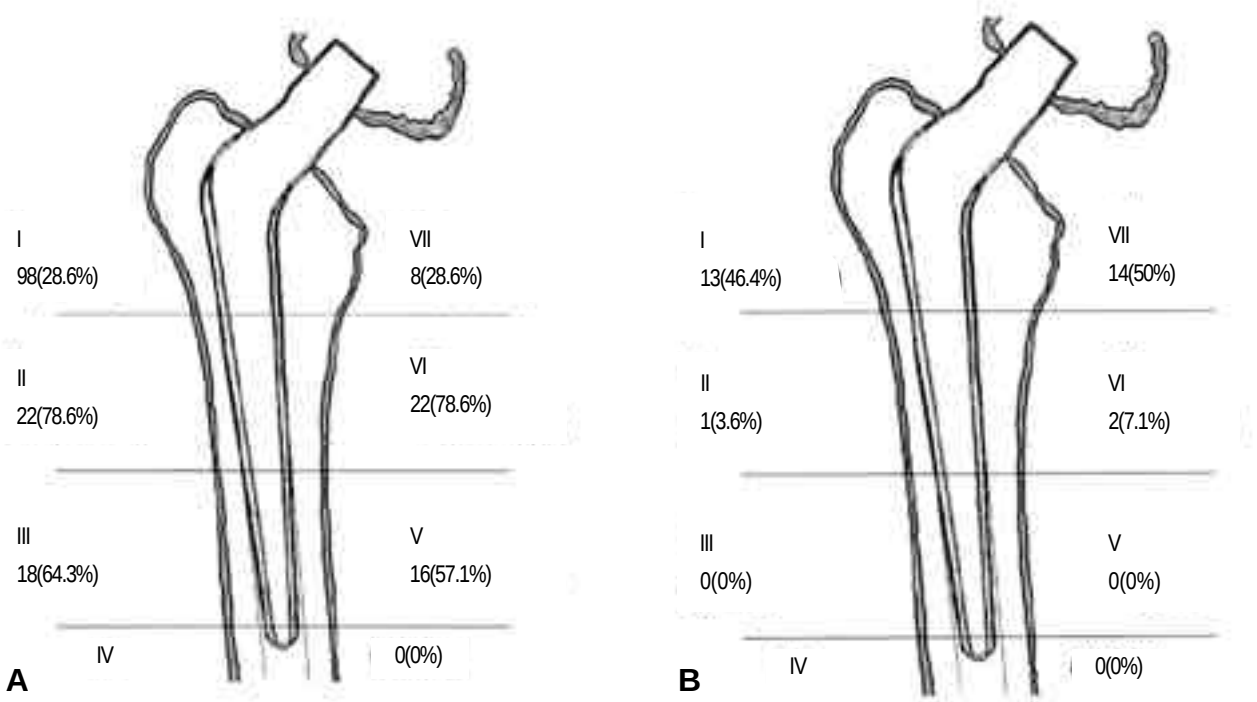

Fig. 2. The location and frequency(%) of osseointegration(**A**) and endosteal bone formation(**B**) in Gruen's seven zones on the anteroposterior radiograph.

(Fig. 2). 수술 후 대퇴 스템의 골조직과의 골밀착은 수술 후 평균 11개월(6~36개월)에 나타나기 시작했으며, 골내막 골형성은 평균 10개월(6~36개월)에 나타나기 시작했다.

방사선 투과성선은 모두 10예(36%)에서 관찰되었는데, 골화석증 2예에서는 전장에 걸쳐 2 mm 이상의 방사선 투과성선이 관찰되어 스템의 무균성 이완으로 판단하였다. 나머지 8예는 수술 후 6개월에서 24개월 사이에 형성되었고, 모두 Gruen 제1영역, 또는 제7영역의 근위부에 국한되었으며 2 mm 이상으로 진행하지는 않았다.

피질골의 비후는 관찰되지 않았으며 대퇴 스템 원위부에서 pedestal 반응이 7예(25%)에서 관찰되었으나 해리소견이나 대퇴부 동통과 같은 임상적 소견은 없었다. 응력차단는 22예(79%)에서 주로 골밀착부 또는 골내막 골형성 바로 근위부에서 Gruen 제1영역, 또는 제7영역에서 발생하였다. 유의한 대퇴거 흡수는 22예(79%)에서 나타났다.

이소성 골형성은 최종 추시 시 5예(18%)에서 있었고, 모두 Brooker 등의 분류[2]상 제1등급에 해당하였고 관절운동 제한과는 관계가 없었다.

2) 삽입물의 고정 상태와 위치 변화

수술 후 방사선 사진 상 대퇴 스템의 위치는 모든 예에서 중립이었으며, 대퇴 스템의 고정 상태는 모든 예에서 압박 고정으로 판단되었다. 추시 관찰 중 수직 함몰이 5예(18%)에서 나타났으며, 평균 2.5 mm의 함몰을 보였으며, 수술 후 3개월 이내의 함몰이 4예(14%), 수술 후 6개월 이내의 함몰이 1예(4%)였으며, 이후 함몰의 진행 소견은 없었고, 5 mm 이상의 함몰을 보인 경우도 없었다. 최종 추시 시 26예(93%)에서 골성 안정을 보였고, 골화석증으로 수술한 1명의 양측(7%)에서 전 영역에 걸친 2 mm 이상의 방사선 투과성선이 관찰되어 무균성 이완으로 판정하였다.

3) 골용해

대퇴골의 골용해는 5예(18%)에서 나타났으며 모두 금속-폴리에틸렌 관절로 치환된 예에서 발생하였다. 출현 시기는 평균 36개월(24~56개월)이었으며, Gruen 제1영역에서 4예(14%), 제7영역의 5예(18%)가 나타나 시간에 따라 점차 증가하는 소견을 보였으나 대퇴 스템은 모두 안정된 상태였다. 대퇴 스템 상부에 환형으로 발생한 5 mm 미만의 관절주위 골용해는 Gruen 제1영역에 2예(7%), 제7영역에 1예(4%)를 보였다. 금속-금속 관절로 치환된 6예에서는 골용해는 발견되지 않았다.

3. 합병증

수술 중 합병증으로 대퇴거 골절이 2예(7%)있었고 모두 골절 주위 환형 강선 고정하였으며 추시 기간 중 별다른 합병증 없이 골유합을 얻을 수 있었다. 수술 후 대퇴 신경손상이 2예(7%)에서 나타났으나 모두 자연 회복 되었으며, 감염, 탈구 등의 합병증은 발생하지 않았다. 대전자 절골술을 이용하여 접근한 8예 중 2예(25%)에서 대전자의 불유합 소견이 있었으나, 외전근 근력의 감소는 없었다. 42년전 앓은 결핵성 고관절염 후유증으로 인공 고관절 전치환술을 받은 1예에서 수술 후 8년4개월째 고관절 결핵이 재발하여 관절낭 절개 후 육아조직 제거술을 시행하였다. 수술 소견 상 삽입물의 해리 없이 안정성이 유지되고 있었으며, 관절내 활동성 감염 소견은 없어 삽입물을 유지한 채 관찰중이다.

4. 재치환술

4예(14%)에서 재치환술을 시행하였는데, 그 원인으로 폴리에틸렌 마모와 골용해가 3예(11%), 대퇴 스템의 이완이 1예(4%)있었다. 폴리에틸렌 마모로 라이너와 금속 골두를 교체한 3예는 대퇴골 근위부의 골용해가 있었으나 스템은 안정적으로 유지되고 있어 골용해가 있는 부위의 소파술과 골이식술만을 추가적으로 시행하였다. 대퇴 스템의 이완이 있었던 2예(골화석증 환자)중 l예에서 14 mm의 기존 대퇴 스템을 제거하고 19 mm의 스템으로 교체하고, 대퇴골 근위부에 동종골 이식술 및 금속 골두와 라이너를 교체를 하였다. 나머지 1예는 재치환술 예정이다.

고 찰

발달성 고관절 이형성증이나 결핵성, 또는 화농성 고관절염 후 발생한 고관절의 이형성이나 아탈구는, 체중 부하 부위의 관절 연골에 과도한 스트레스를 주게 되며, 역동학적 불안정성과 비구순의 파열, 근육의 피로 등을 야기하고, 결국에는 이차성 퇴행성 관절염을 야기 시킨다. 또한 고관절에 발생하는 이차성 퇴행성 관절염 중 약 20~50%가 비구 이형성증과 고관절 아탈구에 기인한다는 여러 보고가 있다[5,11,21,26]. Wedge와 Wasylenko[25]는 42%에서만 퇴행성 관절염으로 진행하여 임상적으로 비교적 양호한 결과를 보였다고 하였고, 동통의 발생시기는 아탈구의 정도에 따라 세 정점이 있는데, 경미한 아탈구는 폐경기 전후, 중등도의 아탈구는 20~30대, 심한 아탈구는 10대에서도 증상 발현이 가능하다고 하였다. 증상이 발현된 후 약 10년이 지나면 방사선학적으로 심한 퇴행성 변화를 보인다고 하였다. 반면 고관절의 완전 탈구에 있어서 통증은 그다지 문제가 되지 않지만. 심한 파행으로 인한 외관상의 문제와 심리적인 문제가 더 크며, 요통이나 인접 관절의 이차적인 관절염 및 동통의 발현이 문제가 될 수 있다. 완전 고관절 탈구에서의 통증 발현 시기는 빠르면 대개 30~40대에서

시작 된다[1]. 본 연구에서는 대퇴골두의 아탈구된 정도를 기준으로 Crowe 분류법[6]으로 나누었는데, 제1형이 12예, 제2형이 3예, 제3형이 2예, 제4형이 11예의 분포를 보였으며, 평균 연령은 42세였으나, 아탈구의 정도와 통증의 발현시기와는 관계가 없었다. 이것은 본 연구의 대상 집단의 수가 작기 때문으로 생각된다.

이러한 고관절 이형성증에서 보존적 치료에도 반응하지 않는 동통과 기능부전은 인공 고관절 전치환술의 적응증이 된다. 하지만 하지단축, 비구변형, 대퇴골 변형, 주위 근육의 위축 등의 고관절 주위의 변형으로 인한 어려움이 있다. 특히 대퇴골의 변형은 대퇴 경부가 짧아서 대전자부가 골두 보다 높게 위치하고, 전경사각(anteversion)이 증가되어 있고, 대퇴골의 골수강이 좁고(narrow) 직선형(straight)이며, offset이 짧은 경우가 대부분이어서 인공관절의 선택에 있어서 어려움이 있다[8,23].

이형성 또는 변형 대퇴골의 해부학적 특징 때문에 시멘트형 대퇴 스템을 사용하는 것은 삽입물 주위의 시멘트 멘틀(mantle)이 상대적으로 얇아지게 되며, 또한 작은 직경의 스템이 삽입되기 때문에 염전 안전성(torsional stability)이 떨어지게 된다는 단점이 있다. 이러한 경우에서 무시멘트형 대퇴 스템을 이용한 고관절의 전치환술을 고려할 때, 좋은 결과를 얻기 위해서는 대퇴 스템의 견고한 고정을 통해 초기 안정성과 인공 삽입물 표면의 이차적인 생물학적 골성장의 유도를 통한 고정을 얻는 것이 중요하다. 그러나 고식적인 대퇴 스템은 원통형의 골수강에 안착시키기도 어려울 뿐만 아니라, 전경사각(anteversion)의 교정이 불가능하며, 이미 선천성 고관절 탈구 환자에 있어서 몇몇 고식적 대퇴 스템을 사용한 후 불량한 결과는 보고 된 바 있다[7,15,19,]. 이러한 문제점의 해결을 위해서 무시멘트형 원추형 대퇴 스템이 고안되었다.

무시멘트형 원추형 대퇴 스템[24](Fig. 1)은 5°의 원추각(conical angle)을 가지고 있고, 1~2 mm 높이의 비교적 날카로운 8개의 세로 융기(rib)가 전체 원주에 걸쳐 분포하고 있어 삽입 시에 피질골에 강하게 박혀 안정된 고정이 가능하게 된다. 이는 특히 회전 안정성에 기여하며, 이형성 또는 변형 대퇴골에서는 증가된 전경사각(anteversion)의 교정이 용이하며, 단면이 원형이기 때문에 직선형의 좁은 골수강(stovepipe type)에 안착시킬 수 있다. 또한 세로 융기는 체중에 가해짐에 따라 원추형 대퇴 스템을 더욱 안정화시키고, 골조직과의 골밀착을 유도하게 되며, 세로 융기의 사이에서 피질골과 직접적인 접촉이 일어나지 않도록 함으로써 골이 흡수되기 전에 혈관의 재형성을 촉진시킨다. 뿐만 아니라 삽입물의 단면을 감소시켜 탄성(elasticity)을 증가시킨다. CCD(Center-Collum-Diaphysis) 각은 135°이며, 경부의 길이는 스템의 직경이 증가함에 따라 커지게 되며, 경부는 12/14 점감(taper) 형태로 세라믹 골두나 금속 골두가 모두 호환이 가능하다. 대퇴골을 원하는 스템의 모양에 맞도록 날카로운 확공기(reamer)로 확공한 후 원추형 대퇴 스템을 압박 고정하도록 되어 있다. 확공기는 원위 40 mm가 2°의 원추각을 갖도록 설계되어 있어 확공 후 스템을 삽입하였을 때, 스템의 원위부는 피질골과 접촉하지 않아 하중을 전달하지 않도록 되어 있다. 또한 grid-blast 처리된 titanium-aluminium-nobelium 합금(PROTASUL®-100)으로 만들어져 생체 골조직과의 골밀착(osseointegration)이 빠르다. 본 연구에서도 골 화석증 2예를 제외한 모든 예에서 골조직과의 골밀착을 보여 골성 안정을 확인할 수 있었다.

이미 Wagner 등[24]은 고관절 이형성증에서 원추형 대퇴 스템을 사용하여 장기간 추시가 가능했던 97예를 보고하였는데, 이들 중 92예(95%)는 통증의 소실을, 5예는 장거리의 보행 후 약간의 통증만을 호소하였으며, 대퇴부 통증이 적은 것은 회전 안정성이 좋기 때문으로 설명하였다. 또한 수술 후 3년째 발생한 감염 1예에서만이 5 mm 이상의 수직 침강을 보여 적적한 압박 고정 후 의미 있는 수직 침강은 드물다고 하였다. Strom 등[22]도 5년 이상 추시 기간동안 원추형 대퇴 스템으로 만족할 만한 통증의 호전을 기대할 수 있었으며, RSA(radiostereometric analysis)를 이용한 수직 침강 및 후방 이동의 측정에 있어서도 의미있는 변화는 없었다고 하였다. 본 연구에서도 Harris 고관절 점수는 수술 전 평균 60점(29~91점)에서 최종 추시시의 평균 88점(63~101점)으로 향상되었고, 2예(7%)에서만이 일상생활을 방해할 정도의 대퇴부 동통을 호소하였다. 추시 관찰 중 수직 함몰이 5예(18%)에서 나타났으며, 평균 2.5 mm의 함몰을 보였으며, 수술 후 6개월 후 함몰의 진행 소견은 없었고, 5 mm 이상의 함몰을 보인 경우도 없었다. 이러한 결과는 원추형 대퇴 스템이 변형 또는 이형성 대퇴골에서 초기 안정성이 뛰어날 뿐만 아니라 골조직과의 골밀착 및 골내막 골형성을 통한 이차적 안정성도 뛰어나다는 것을 의미한다.

대퇴골의 골용해는 모두 금속-폴리에틸렌 관절로 치환된 예에서 발생하였으며, 총 21예 중 5예(24%)에서 발견되었다. 일반적으로 무시멘트 고관절 전치환술 후 환형 미세공 피복 대퇴 스템에서 골용해의 발생 빈도[13,18]와 유사한 수치지만, 본 연구의 골용해는 모두 대퇴골 근위부의 Gruen 제1영역과 제7영역에 국한되었으며 대퇴 원위부의 골용해는 없었다. 이것은 8개의 세로 융기가 골조직에 압박 고정되어 초기 회전 안정성이 뛰어나며, 전체 표면이 grid-blast 처리되어 골조직과의 골밀착이 우수하기 때문에, 대퇴 원위부의 골용해에 대한 장벽(barrier)역할을 하기 때문으로 사료된다. 또한 금속-금속 관절로 시술한 6예에서는 골용해가 발생하지 않은 것도 주시할 만하다. 그러나 MacDonald 등[3]은 금속-금속 관절을 이용한 인공 고관절 치환군과 금속-폴리에틸렌 관절을 이용한 군과의 2년 이상

추시결과, Harris 고관절 점수 등의 임상적 결과와 마모 및 골용해 등의 방사선학적 결과에 유의한 차이는 없었다고 하였고, 다만 금속-금속 관절로 시술된 군에서 적혈구와 소변에서 높은 수치의 금속 이온이 측정되었으나 장시간 노출되었을 때 인체에 미치는 영향에 대해서는 밝혀진 바가 없다고 하였다. 본 연구에서 금속-금속 관절로 시술한 예가 6예로 적은 수이고, 추시 기간이 짧기 때문에 향후 지속적인 관찰이 필요할 것으로 생각된다. 다만 폴리에틸렌 마모와, 그로 인한 골용해 및 스템의 해리가 인공 관절 치환술에 있어 큰 장애로 남아있는 현 시점에서 금속-금속 관절은 하나의 선택이 될 수 있을 것으로 생각된다.

본 연구의 대상에 2예의 골화석증 환자가 포함되어 있었는데, 골화석증에서 고관절과 슬관절의 퇴행성 변화는 흔히 나타나는 현상으로 단단한 연골하 골의 특징이 원인으로 알려져 있다[4,14,20]. 골화석증 환자에 있어서 인공 고관절 치환술의 기술적인 어려움은 여러 저자들에 의해 보고 된 바 있다[3,14]. 본 저자도 이러한 어려움을 경험하였으며, 특히 대퇴골 자체가 단단하고 깨지기 쉬우며, 골수강이 폐쇄되어 있어 대퇴 스템을 삽입하기 전 대퇴골을 준비하는 것이 가장 어려운 부분이었다. 대퇴경부를 절골할 때 대퇴골의 골절을 막기 위해서는 동력 톱(power saw)을 이용하는 것이 유용하며, 대퇴골에 대퇴 스템의 안착을 위한 적당한 공간을 만들기 위해서는 동력 천공기(power drill)와 절삭기(burr)가 필요하다. 또한 경화되어 있으며 쉽게 깨지는 특성 때문에 압박 고정을 통한 초기 안정성을 얻기 힘들다. 본 연구에서 2예 모두 스템의 이완이 발생한 것도 초기 안정성과 관계가 있을 것으로 생각된다. 따라서 이러한 골화석증 환자에서는 시멘트형 대퇴 스템을 사용하는 것이 하나의 해결책이 될 수 있을 것으로 생각되나 역시 한계가 있다.

재치환술은 모두 4예에서 시행하였는데, 이중 대퇴 스템의 이완으로 인한 재치환술은 1예서 시행되었고, 이것은 골화석증 환자에서 발생한 것이었다. 즉, 압박 고정을 통한 초기 안정성을 얻을 수 있었던 예에서는 대퇴 스템의 합병증은 없었으며, 모두 이차적으로 골성 고정을 통한 안정성을 보였다. 따라서 고관절 이형성에 있어서 원추형 대퇴 스템은 이형성 또는 변형 대퇴골에 사용하기에 적당한 스템으로 사료된다.

결 론

이형성 또는 변형 대퇴골의 특징적 소견을 보이는 경우, 해부학적 특징 때문에 대퇴 스템의 선택에 있어 어려움이 있다. 본 연구에서는 이러한 환자들에게 원추형 대퇴 스템의 사용으로, 전경사각(anteversion)의 교정이 용이하였으며, 또한 높은 초기 안정성 및 골밀착을 통한 이차적 안정성을 얻을 수 있었으며, 임상적으로도 만족할만한 결과를 보였다.

REFERENCES

1) **Barlow TG**: *Early diagnosis and treatment of congenital dislocation of the hip. J Bone Joint Surg, 44-B:292, 1999.*
2) **Cameron HU and Dewar FP**: *Degenerative osteoarthritis associated with osteopetrosis. Clin Orthop, 127:148-149, 1977.*
3) **Casden AM, Jaffe FF, Kastenbaum DM and Bonar SF**: *Osteoarthritis associated with osteopetrosis treated by total knee arthroplasty. Report of a case. Clin Orthop, 247:202-207, 1989.*
4) **Cooperman DR, Wallensten R and Stulberg SD**: *Acetabular dysplasia in the adult. Clin Orthop, 175:79, 1983.*
5) **Crowe JF, Mani VJ and Ranawat CS**: *Total hip replacement in congenital dislocation and dysplasia of the hip. J Bone Joint Surg, 61-A:15-23, 1979.*
6) **Dickob M and Martini T**: *The cementless PM hip arthroplasty. Four-to-seven-year results. J Bone Joint Surg, 78-B:195-199, 1996.*
7) **Dunn HK and Hess WE**: *Total hip reconstruction in chronically dislocated hips. J Bone Joint Surg, 58-A:838-845, 1976.*
8) **Engh CA, Bobyn JD and Glassman AH**: *Porous coated hip replacement. The factor governing bone ingrowth, stress shielding and clinical result. J Bone Joint Surg, 69-B:45-55, 1987.*
9) **Gruen TA, McNeice GM and Amstutz HC**: *"Modes of failure "of cemented stem-type femoral components. Clin Orthop, 141:17-27, 1979.*
10) **Haris WJ**: *Etiology of osteoarthritis of the hip. Clin Orthop, 213:20, 1986.*
11) **Harris WH: Traumatic arthritis of the hip after dislocation and acetabular fractures**: *Treatment by mold arthroplasty. J Bone Joint Surg, 51-A:737-755, 1969.*
12) **Hofman AA, Feign ME, Klauser W, VanGorp CC and Camargo MP**: *Cementless primary total hip arthroplasty with a tapered proximally porous-coated titanium prosthesis. A 4 to 8 year retrospective review. J Arthroplasty, 15:833-839, 2000.*
13) **Janecki CJ and Nelson CL**: *Osteoarthritis associated with osteopetrosis treated by total hip replacement arthroplasty. Report of a case Cleve Clin Q, 38:169-177, 1971.*
14) **Kawamoto K, Hasegawa Y, Iwase T, Iwasada S, Kanamono T and Iwata H**: *Failed cementless total hip arthroplasty for osteoarthrosis due to hip dysplasia. A minimum five-year follow-up study. Bull Hosp Jt Dis, 57(3):130-135,1998.*
15) **MacDonald SJ, McCalden RW, Chess DG, et al**: *Metal-on-metal versus polyethylene in hip arthroplasty. A randomized clinical trial. Clin Orthop, 406:282-296, 2003.*

16) **Mulliken BD, Boume RB, Rorabeck CH and Nayak N**: *Results of the cementless Mallory-Head primary total hip arthroplasty. A 5 to 7 year review Iowa Orthop J, 16:20-34, 1996.*
17) **Nagano H, Inoue H, Usui M, Mitani S and Satoh T**: *Long-term results of Charnley low-friction arthroplasty for coxathrosis with congenital hip dysplasia. 15 year follow-up study. Bull Hosp Jt Dis, 56(4):197-203, 1997.*
18) **Shapiro F**: *Osteopetrosis. Current clinical considerations. Clin Orthop, 294:34-44, 1993.*
19) **Solomon L**: *Patterns of osteoarthritis of the hip. J Bone Joint Surg, 59-B:176, 1976.*
20) **Strom H, Mallmin H, Milbrink J, Petren-Mallmin M, Nivbrant B and Kolstad K**: *The cone hip stem. A prospective study of 13 patients followed for 5 years with RSA. Acta Orthop Scand, 74:525-530, 2003.*
21) **Sugano N, Noble PC, Kamaric E, Salama JK, Ochi T and Tullos HS**: *The morphology of the femur in developmental dysplasia of the hip. J Bone Joint Surg, 80-B:711-719, 1998.*
22) **Wagner H and Wagner M**: *Cone prosthesis for the hip joint. Arch Orthop Trauma Surg, 120:88-95, 2000.*
23) **Wdege JH and Wasylenko MJ**: *The natural history of congenital disease of the hip. J Bone Joint Surg, 61-B:334, 1979.*
24) **Wedge JH and Wasylenko MJ**: *The natural history of congenital disease of the hip: a critical review. Clin Orthop, 137:154, 1978.*
25) **Zicat B, Engh CA and Gokcen E**: *Patterns of osteolysis around total hip components inserted with and without cement. J Bone Joint Surg, 77-A:432-439, 1995.*
26) **Malchau H, Karrholm J, Wang YX and Herberts P**: *Accuracy of migration analysis in hip arthroplasty. Digitized and conventional radiography, compared to radiostereometry in 51 patients. Acta Orthop Scand, 66(5):418-424, 1995.*
27) **Brooker A, Bowerman J, Robinson R and Riley L**: *Ectopic ossification following total hip replacement. Incidence and a method of classification. J Bone Joint Surg, 55-A:1629-1632, 1973.*

ABSTRACT

Clinical Results of the Cone Prosthesis in Dysplastic or Deformed Femurs

Chang Dong Han, M.D., Yun Rak Choi, M.D., Ik Hwan Yang, M.D.

Department of Orthopedic Surgery, Yonsei University College of Medicine, Seoul, Korea

Purpose: To evaluate the results after a cementless total hip arthroplasty using a cone prosthesis in dysplastic or deformed femurs.

Materials and Methods: Twenty six patients (28 hips) with a dysplastic or deformed femur were evaluated after a primary total hip arthroplasty using a cone prosthesis. The average age at surgery was 42 years. The average follow-up duration was 6.2 years. The Harris hip scores, clinical and radiological results were evaluated.

Results: The mean Harris hip score increased from 60 points preoperatively to 88 at the most recent follow-up. All the hips had a press fit at both the proximal canal and isthmus level. osseointegration was observed in 26 cases (93%) on the latest follow-up radiograph. The radiolucent line around the femoral stem was observed in 8 cases (29%). No stem showed significant subsidence. Femoral osteolysis developed in 5 cases (18%), which were limited to Gruen zones 1 and 7. Four femurs (14%) were revised; 3 femurs (11%) for excessive wear of the polyethylene liner and osteolysis, and 1 femur (4%) with stem loosening .

Conclusion: A cone prosthesis is suitable for patients with dysplastic or deformed femur because it can correct anteversion for a deformed or dysplastic femur, achieve initial stability with a press fit, and obtain secondary stability through osseointegration .

Key Words: Dysplastic, Deformed femur, Cone prosthesis, Cementless