

## 양측성 흉막 삼출과 재발성 기흉으로 발현된 과호산구증후군 1예

연세대학교 의과대학 내과학교실<sup>1</sup>, 병리학교실<sup>2</sup>, 폐질환연구소<sup>3</sup>, BK21 의과학사업단<sup>4</sup>, 관동대학교 의과대학 내과학교실<sup>5</sup>  
심재민<sup>1</sup>, 문진욱<sup>1</sup>, 황상연<sup>1</sup>, 도미영<sup>1</sup>, 박무석<sup>1</sup>, 정재호<sup>5</sup>, 김영삼<sup>1,3</sup>, 장 준<sup>1,3</sup>, 김성규<sup>1,3</sup>, 조상호<sup>2</sup>, 김세규<sup>1,3,4</sup>

### A Case of Hypereosinophilic Syndrome Presenting with Bilateral Pleural Effusions & Recurrent Bilateral Pneumothoraces

Jae Min Shim, M.D.<sup>1</sup>, Jin Wook Moon, M.D.<sup>1</sup>, Sang Yun Hwang, M.D.<sup>1</sup>, Mi Young Do, M.D.<sup>1</sup>, Moo Suk Park, M.D.<sup>1</sup>,  
Jae Ho Chung, M.D.<sup>5</sup>, Young Sam Kim, M.D.<sup>1,3</sup>, Joon Chang M.D.<sup>1,3</sup>, Sung Kyu Kim, M.D.<sup>1,3</sup>, Sang Ho Cho, M.D.<sup>2</sup>,  
Se Kyu Kim, M.D.<sup>1,3,4</sup>

<sup>1</sup>Department of Internal Medicine, <sup>2</sup>Pathology, <sup>3</sup>The Institute of Chest Diseases, and <sup>4</sup>Brain Korea 21 Project for Medical Sciences  
Yonsei University College of Medicine, Seoul, Korea, <sup>5</sup>Department of Internal Medicine, Myongji Hospital, Kwandong University  
College of Medicine, Goyang, Korea

Idiopathic hypereosinophilic syndrome (HES) is a disorder characterized by prolonged eosinophilia without an identifiable cause and eosinophil related tissue damage in multiple organs including heart, lung, skin, gastrointestinal tract, liver, and the nervous systems. Pulmonary involvement occurs in about 40% of HES cases, but pleural effusion due to pleuritis and bilateral pneumothoraces are very rare manifestations.

We report a case of hypereosinophilic syndrome presented with bilateral pleural effusions and recurrent bilateral pneumothoraces in a 44 year-old male with brief review of the literature. (*Tuberc Respir Dis* 2004; 57:470-475)

**Key words** : Hypereosinophilic syndrome, Pleural effusion, Pneumothorax.

## 서 론

말초혈액내에서 호산구의 증가를 보이는 경우는 매우 다양하다. 특히 기생충 감염이나 알레르기 질환, 약물에 의한 것이 가장 흔하며 자가면역성 질환이나 종양, 혈액질환 등에서도 호산구증가가 나타날 수 있다. 그러나 광범위한 조사에도 불구하고 뚜렷한 원인 질환을 발견할 수 없으면서 말초혈액에서 호산구의 증가가 6개월 이상 지속되고 호산구의 침윤에 따른 여러 장기의 손상을 나타내는 경우 과호산구증후군이라고 한다. 주로 침범되는 장기는 골수, 심장, 피부, 폐, 중추 및 말초 신경계, 간, 위장관 등이지만 모든 장기를 침범할 수 있는 것으로 알려져 있고 1968년 Hardy와 Anderson<sup>1</sup>이 처음으로 과호산구증후군에 대하여 보고한 이래 국내에서는 조 등<sup>2</sup>과 유 등<sup>3</sup>이 폐침범에 대한 증례 보고를 한 바 있다.

저자들은 마른 기침과 호흡곤란을 주소로 내원한 44세 남자에서 양측성 흉막 삼출과 양측성 재발성 기흉으로 발현된 과호산구증후군을 진단하고 부신피질호르몬 치료 후 호전을 보인 특발성과호산구증후군 1예를 경험하였기에 문헌 고찰과 함께 보고하는 바이다.

## 증 례

환자 : 김O주, 44세, 남자  
주소 : 마른 기침, 운동시 호흡곤란  
현병력 : 내원 4주 전부터의 마른 기침, 운동시 호흡곤란을 주소로 개인의원에서 대증요법을 시행하였으나 증상이 호전되지 않아 내원 1주일 전 시행한 단순 흉부 X-선 촬영상 양측성 흉막 삼출 소견보여 내원하였다. 사회력 : 정유회사 사무직 직원으로 6갑년의 흡연력이 있었으며 소주 1병씩 주당 3회 20년간의 음주력이 있었고 약물 남용이나 민물고기 섭취력은 없었다. 과거력 : 특이사항 없었다. 가족력 : 특이사항 없었다. 이학적 소견 : 내원 당시 신장 175 cm, 체중 61 kg이었고, 혈압은 130/80 mmHg, 맥박수 분당 96회, 호흡수 분당 18회, 체온은 36.2 °C이었다. 환자는 뚜렷한 병색을 보이지는 않았으며 피부에 비정상적인 발진은 없

Address for correspondence : **Se Kyu Kim, M.D.**  
Department of Internal Medicine, Yonsei University  
College of Medicine, 134 Shinchon-Dong,  
Seodaemun-Ku, Seoul, Korea  
Phone : 02-361-5429 Fax : 02-393-6884  
E-mail : sekyukim@yumc.yonsei.ac.kr  
Received : May. 10. 2004.  
Accepted : Aug. 24. 2004.

었고 결막은 창백하지 않았으며 공막에 황달은 없었다. 청진상 양측 폐하부에서 호흡음이 감소되어 있었고 천명음 및 심잡음은 들리지 않았다. 복부는 부드럽고 편평하였으며 간, 비장, 신장 및 종물은 만져지지 않았고 압통은 없었다. 하지의 부종 및 신경학적 검사상의 이상은 없었다.

검사실 소견 : 내원 당시 시행한 말초혈액 검사상 혈액색소 15.9 g/dL, 헤마토크릿 46.2%, 백혈구 18,980/mm<sup>3</sup>(호중구 18.6%, 림프구 12.5%, 단핵구 1.6%, 호산구 66.4%), 총호산구수 12610/mm<sup>3</sup>이었으며 혈소판수는 197,000/mm<sup>3</sup>, 적혈구 침전속도 7 mm/hr이었다. 말초혈액 도말검사상 현저한 호산구 증가가 보였으나 아세포나 미숙한 과립구는 관찰되지 않았다.

혈청 생화학검사상 Glucose 92 mg/dL, Calcium 9.8 mg/dL, Phosphate 4.0 mg/dL, Total protein 7.7 g/dL, Albumin 4.3 g/dL, AST 22 IU/L, ALT 17 IU/L, Total bilirubin 0.5 mg/dL, Alkaline phosphatase 79 IU/L, Uric acid 3.3 mg/dL, Cholesterol 127 mg/dL, BUN 8.8 mg/dL, Creatinine 1.0 mg/dL, Na 138 mEq/L, K 4.5 mEq/L, Cl 100 mEq/L이었다. Prothrombin time은 100%, aPTT는 33.0초 이었다. 소변검사는 정

상이었고 객담검사상 충란 및 항산균은 관찰할 수 없었으며 폐흡충 및 간흡충에 대한 피부반응 검사는 음성이었다. 혈청 CRP 0.537 mg/dL, IgE 958 IU/L이었으며 ANA, anti-dsDNA 항체는 음성이었고 간흡충, 폐흡충, 낭미충, 스파르가눔에 대한 ELISA를 이용한 특이 IgG 항체 검사는 모두 음성이었다. 폐기능 검사상 FVC 3.05 L(예측치의 66.4%), FEV<sub>1</sub> 2.41 L(예측치의 64%), FEV<sub>1</sub>/FVC 78.8%이었고 기관지확장제에 반응은 없었으며 DL<sub>co</sub>는 예측치의 74.3%로 중등도의 제한성 폐질환의 소견을 보였다. 내원 당일 시행한 흉수 검사상 pH 7.0, 백혈구 9600/mm<sup>3</sup> (호산구 88%, 호중구 3%, 단핵구 9%), 적혈구 1170/mm<sup>3</sup>, Protein 6.2 g/dL, LDH 1265 IU/L이었다.

심전도 및 심초음파 소견 : 내원 5개월 전 개인의원에서 시행한 심전도는 정상 소견을 보였으나 내원 후 시행한 심전도상 우각차단 및 우심실 비대소견을 보였고 심초음파상에서는 이완기 장애를 보이는 것 외에 특이소견 없었다.

방사선 소견 : 단순 흉부 X-선상 양측 폐에 흉막삼출 소견이 관찰되었고(Fig. 1A), 흉부 전산화단층촬영상 양측성 흉막 삼출과 좌하엽, 설상엽, 우중엽, 우하엽에

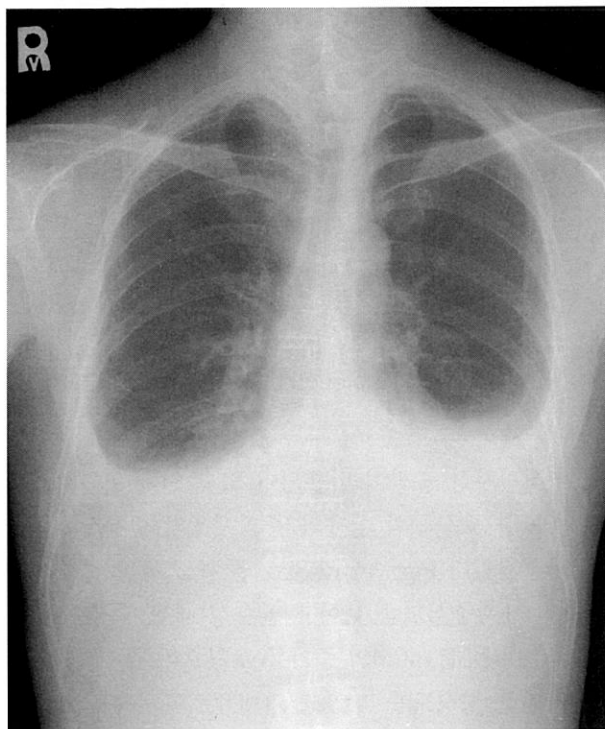


Figure 1A. Initial chest PA showed bilateral pleural effusions.

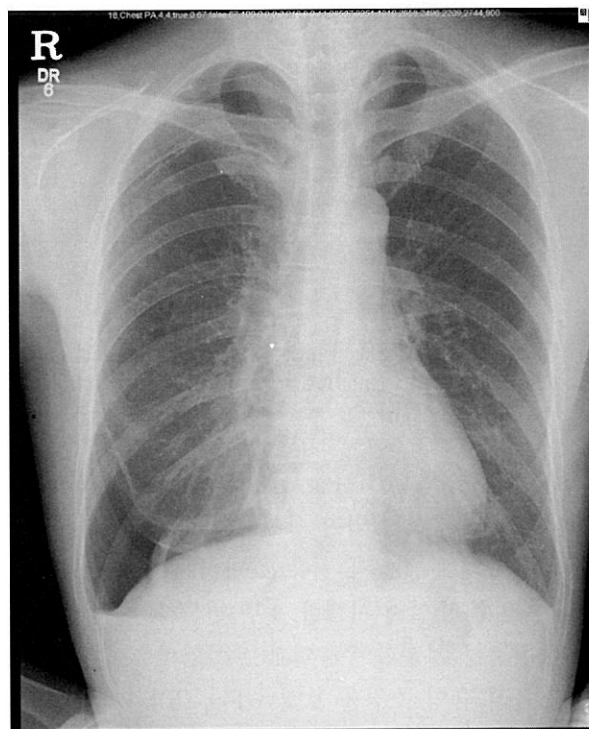
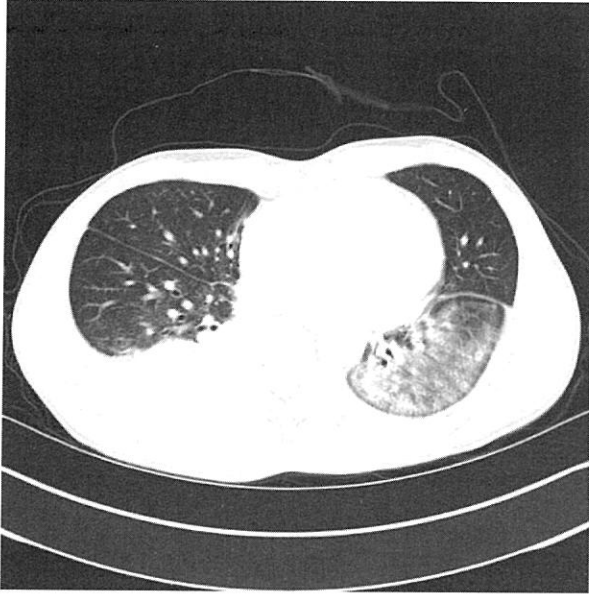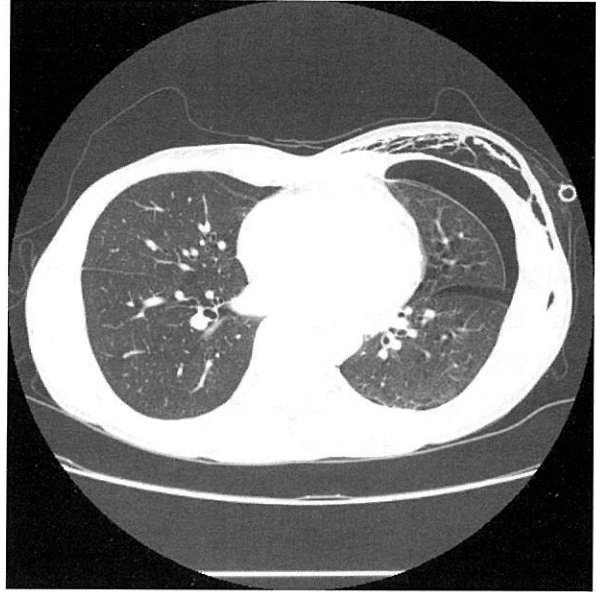


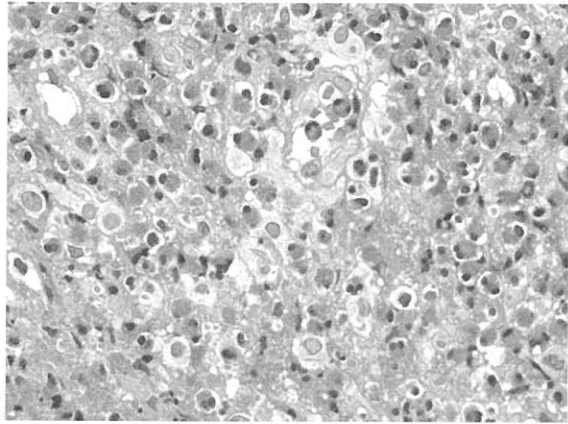

Figure 1B. Chest PA on second admission showed newly developed pneumothorax on right lung.



**Figure 2A.** Chest computed tomography on first admission showed bilateral pleural effusions, passive collapse of base of right lower lobe, and ground glass opacities in left lower lobe with patent segmental bronchi.



**Figure 2B.** Chest computed tomography on second admission showed recurrent bilateral pneumothoraces. However, parenchymal lesions were almost negligible, except a couple of lobular consolidations or patchy ground glass opacities.

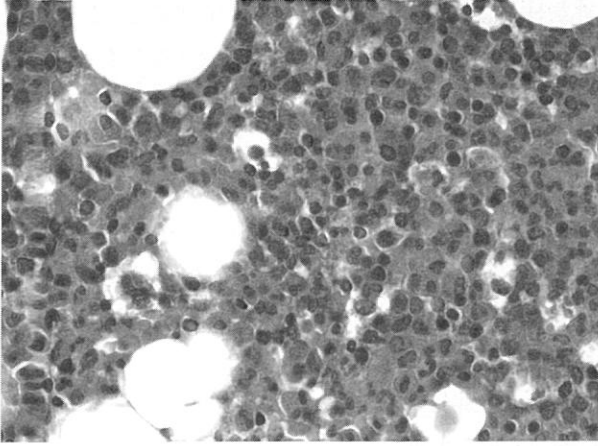


**Figure 3A. & 3B.** Pleural biopsy showed extensive eosinophil infiltration of the pleura with pleural thickening and reactive mesothelial hyperplasia, consistent with eosinophilic pleuritis. (H&E stain, ×200, ×400)

간유리 음영을 보였다(Fig. 2A). 복부 초음파 검사상 이상소견 없었다. 재입원 당시 시행한 단순 흉부 X-선상 우측폐에 30%의 기흉 소견이 관찰되었고(Fig. 1B), 재입원 16일째 시행한 흉부 전산화단층촬영상에서는 양측성 기흉과 우중엽과 우하엽의 소엽성 경화 와 간유리 음영 소견을 보였다(Fig. 2B).

병리소견 : 양측 흉수의 세포병리 검사상 악성 세포는 보이지 않았으며 다량의 호산구가 관찰되었고, 흉

막 조직검사상 흉막이 비후되어 있고 전체 흉막 조직에 과도한 호산구의 침윤과 중피세포의 반응성 증식이 관찰되었다(Fig. 3A & 3B). 골수 조직검사상 60-70%의 세포충실도를 보이고 골수성 세포와 적혈구성 세포의 비(M/E ratio)의 증가를 보였으며 골수성 세포는 완전한 성숙도를 보였고 거대세포의 수는 적절하였으며 호산구 전구세포들의 증가가 관찰되었다(Fig. 4).



**Figure 4.** Bone marrow biopsy showed 60-70% cellularity with increased M/E ratio, full maturation of myeloids and increased number of eosinophilic precursors. (H&E stain,  $\times 400$ )

경과 및 치료 : 입원 7일째 10%의 우측 기흉이 발생하였으나 고농도 산소 흡입하면서 호전되었고 말초혈액 검사와 골수검사상 호산구 증가소견을 보이고 흉막 조직검사상 심한 호산구 침윤 소견을 보이나 호산구 증가를 유발할 만한 특이 원인을 발견할 수 없어서 특발성과호산구증후군 진단하에 입원 10일째부터 prednisolone 1 mg/kg(60 mg/일)을 투여하였다. 2일 후 말초혈액 검사상 백혈구  $10,290/\text{mm}^3$ (호중구 36.3%, 림프구 22.7%, 단핵구 3.1%, 호산구 36.4%), 총 호산구수  $3750/\text{mm}^3$ 로 감소하였으며 운동시 호흡곤란과 마른 기침도 호전되어 입원 13일째 퇴원하였다. 퇴원 10일 후 외래에서 시행한 단순 흉부 X-선상 30%의 우측 기흉이 발견되어 흉관 삽입하고 재입원하여 치료 중 재입원 3일째 좌측에도 30%의 기흉 발생하여 흉관 삽입하였다. 재입원 5일째 우측 흉관은 제거하였으나 좌측 흉관에서 공기유출이 지속되어 taurolidine 1 g 사용하여 흉막 유착술 시행하였고 재입원 25일째 우측 기흉이 다시 재발하여 좌측 흉관은 제거하고 우측에 다시 흉관삽입 후 우측에도 taurolidine 1 g으로 흉막 유착술 시행한 뒤 퇴원하여 현재 부신피질호르몬 투여하면서 외래 추적관찰 중이다.

## 고 찰

특발성과호산구증후군은 1) 말초혈액 검사상 호산

구가  $1500/\text{mm}^3$ 이상으로 6개월 이상 지속되고 2) 기생충 질환이나 알레르기 질환같은 다른 호산구 증가증을 일으킬 수 있는 원인이 배제되면서 3) 호산구 침윤에 의한 장기 손상의 증거가 있는 경우를 말한다<sup>4</sup>. 과호산구 증후군은 20에서 50세 사이의 남자에서 흔하고(남:여=9:1), 여러 장기를 광범위하게 침범할 수 있으나 심장, 피부, 신경, 폐가 가장 흔히 침범되는 장기이고 심장과 신경계의 침범이 가장 치명적인 것으로 알려져 있다<sup>5</sup>. 혈액학적으로 말초혈액에서 지속적인 호산구 증가를 보이며 골수검사상 30-60%로 호산구의 증가를 보이고 염색체검사는 대부분의 환자에서 정상 소견을 보인다<sup>6</sup>. 급성으로 나타나는 과호산구증후군은 호산구성백혈병과 감별이 어려울 수 있는데 호산구성백혈병의 경우 미성숙한 호산구가 골수와 말초혈액에서 증가되어 있고(골수에서 골수모세포가 10%이상) 다른 백혈병에서와 같이 빈혈, 혈소판 감소증, 감염 등이 흔히 동반되는 점으로 구별할 수 있다.

과호산구증후군의 병인에 대하여 여러가지 가설이 제시되고 있는데 호산구의 생성을 자극하는 사이토카인의 과다생성과 관련된 것들이 대부분으로 IL-5, IL-3, GM-CSF가 이에 해당한다. 이 중 IL-5는 호산구에만 국한된 작용을 하는데 IL-5를 생산하는 T 림프구 클론의 생성에 의해 IL-5가 과도하게 생산되어 호산구의 증식을 자극하게 된다<sup>7</sup>. 호산구에는 호산구과산화효소(eosinophil peroxidase), 주기저단백(major basic protein), 호산구양이온단백(eosinophil cationic protein), 호산구유래신경독소(eosinophil derived neurotoxin)의 4가지 단백질이 포함되어 있고 호산구가 여러 조직에 침착하여 이러한 물질들이 분비되고 여기에 transforming growth factor- $\alpha$  (TGF- $\alpha$ ), IL-1 $\alpha$ , IL-6, IL-8 등과 같은 여러 가지 사이토카인이 같이 작용하여 염증, 괴사, 섬유화 등의 반응을 통해 장기의 손상을 가져오게 된다<sup>8</sup>.

심장 침범은 과호산구증후군에서 사망의 주요 원인이 되며 급성 괴사기, 혈전기, 섬유화기의 3단계를 거쳐 진행하는데 급성 괴사기에는 대부분 증상이 없고 섬유화기로 진행하면서 점진적인 심내막의 섬유화로 판막질환이나 제한성심근병증을 유발하게 된다<sup>5</sup>. 본 환자에서는 5개월 전의 심전도와 비교해 보았을 때 심

전도의 변화가 있었고 심초음파상 이완기의 장애를 보여 심장 침범도 의심할 수 있으나 확진을 위한 심근 조직검사는 시행하지 못하였다.

신경계의 침범은 크게 심장과 말초혈관에서의 혈전 색전증에 의한 국소 신경학적 장애, 중추신경병증, 말초신경병증의 3가지 형태로 나타날 수 있으며<sup>9</sup> 피부도 흔한 침범부위의 하나로 50% 이상의 환자에서 두드러기, 홍반성 구진과 결절 등의 피부병변이 나타나고 두드러기성 병변이 나타나는 경우에 심장과 신경 등의 침범이 적고 임상 경과가 양호한 것으로 알려져 있으나<sup>10</sup> 본 증례에서는 신경계와 피부의 이상소견은 관찰되지 않았다.

이 외에도 안구 침범에 의한 시력 감소, 관절염, 레이노드현상 등 다양한 증상을 일으킬 수 있으며 소화기계에 침범할 경우 만성활동성간염, 호산구성위장염, 췌장염 등을 일으킬 수 있다<sup>5</sup>.

호흡기계의 침범은 약 40% 정도의 환자에서 나타나며 가장 흔한 증상은 만성적인 마른 기침이다. 폐의 침범은 호산구의 직접적 침윤에 의하거나 울혈성심부전이나 폐색전증에 의한 이차적인 현상일 수 있으며 과호산구증후군에 의한 급성호흡곤란증후군도 보고된 적이 있다<sup>11</sup>. 예전의 보고들에서는 울혈성심부전에 의한 흉수가 가장 흔한 이상 소견이었으며 흉수는 여출액 소견을 보이거나 호산구를 포함한 흉막 삼출은 드물게 나타난다고 알려져 있다<sup>12</sup>. 본 증례에서는 심부전의 증거는 없이 흉수가 다수의 호산구를 포함한 삼출액의 소견을 보이고 흉막 조직검사상 호산구의 침윤에 의한 흉막염 소견을 보여 흉막의 직접적인 침윤에 의한 흉막 삼출이 나타난 경우로서 아직까지 국내에서 이러한 증례가 보고된 적은 없었다. 폐의 침윤은 14-28%에서 나타나며 만성호산구성폐렴이 주로 말초 부위에 침윤이 오는 것에 반하여 과호산구증후군에서는 미만성 또는 국소적으로 폐의 어느 부위에나 나타날 수 있고 조직검사상 폐실질의 호산구성 침윤을 관찰할 수 있다. 방사선학적으로는 흉부 전산화단층촬영 영상 작은 결절로 나타나거나 간유리 음영을 보이는 국소병변을 양폐야에서 관찰할 수 있고<sup>13,14</sup>, 기관지폐포세척검사상 다수의 호산구세포를 관찰할 수 있으나 다른 호산구성 질환과 감별에는 도움이 되지 않는다.

과호산구증후군과 기흉의 연관성에 대한 보고는 아직 없는 실정이며 본 환자에서는 기흉을 일으킬 만한 기저 폐질환이나 기포(bullae)가 없이 반복적으로 양측성 기흉이 발생하여 과호산구 증후군의 폐침범에 따른 현상으로 추정된다.

장기 손상의 증거가 없이 호산구만 증가되어 있을 경우에는 특별한 치료가 필요하지 않으나 장기 손상의 증거가 있을 경우에는 prednisone 1 mg/kg로 치료를 시작하고 호산구의 수가 정상 또는 정상 이하로 감소하면 서서히 감량해 나간다. 반응이 없을 경우 hydroxyurea(1-2 g/day)를 사용해 볼 수 있으며 vincristine, alkylating agent 등을 시도해 볼 수도 있으나 이와 같은 약제는 골수이형성증후군이나 이차성 백혈병을 유발할 수 있으므로 사용에 신중을 기해야 한다. 본 환자에서는 prednisolone 1 mg/kg로 사용하면서 말초혈액의 호산구수가 1,300/mm<sup>3</sup>(9.6%)까지 감소하였고 퇴원 1개월 후 시행한 흉부 X-선 사진상 흉막삼출이 현저히 감소하고 기흉의 재발 없이 호전된 상태이다. 장기간 호산구 억제제가 있는 경우, 혈청 IgE가 상승된 경우, 골수 증식성질환의 가능성이 없는 경우에 예후가 좋은 것으로 알려져 있다<sup>15</sup>.

## 요 약

저자들은 특별한 원인질환 없이 말초혈액내의 호산구 증가와 골수의 호산구 증식 소견을 보이면서 양측성 흉막삼출과 양측성 재발성 기흉으로 발현된 과호산구증후군을 진단하고 부신피질호르몬 경구치료로 호전을 보인 환자 1예를 경험하였기에 문헌 고찰과 함께 보고하는 바이다.

## 참 고 문 헌

- Hardy WR, Anderson RE. The hypereosinophilic syndromes. *Ann Intern Med* 1968;68:1220-9.
- Cho YD, Oh JW, Kim NJ, Kim SY, Nam SY, Lee HR et al. A case of hypereosinophilic syndrome with pleural effusion and pulmonary embolism. *J Asthma Allergy Clin Immunol* 2002;22(3):602-7.
- Yu KS, Kim YJ, Seo HE, Yoon HJ, Do YK, Lee BK

- et al. A case of idiopathic hypereosinophilic syndrome presenting acute pulmonary edema. *Tuberc Respir Dis* 2002;52(2):166-73.
4. Chusid MJ, Dale DC, West BC, Wolff SM. The hypereosinophilic syndrome: analysis of fourteen cases with review of the literature. *Medicine* 1975;54:1-27.
  5. Weller PF, Bubley GJ. The idiopathic hypereosinophilic syndrome. *Blood* 1994;83:2759-79.
  6. Flaum MA, Schooley RT, Fauci AS, Gralnick HR. A clinicopathologic correlation of the idiopathic hypereosinophilic syndrome. I. Hematologic manifestations. *Blood* 1981;58:1012-20.
  7. Sanderson CJ. Interleukin-5, eosinophils, and disease. *Blood* 1992;79:3101-9.
  8. Liesveld JL, Abboud CN. State of the art; the hypereosinophilic syndromes. *Blood Rev* 1991;5:29-37.
  9. Moore PM, Harley JB, Fauci AS. Neurologic dysfunction in the idiopathic hypereosinophilic syndrome. *Ann Intern Med* 1985;102:109-14.
  10. Schooley RT, Flaum MA, Gralnick HR, Fauci AS. A clinicopathologic correlation of the idiopathic hypereosinophilic syndrome. II. Clinical manifestations. *Blood* 1981;58:1021-6.
  11. Winn RE, Kollef MH, Meyer JI. Pulmonary involvement in the hypereosinophilic syndrome. *Chest* 1994;105:656-60.
  12. Cordier JF, Faure M, Hermier C, Brune J. Pleural effusions in an overlap syndrome of idiopathic hypereosinophilic syndrome and erythema elevatum diutinum. *Eur Respir J* 1990;3:115-8.
  13. Kang EY, Lee MR, Shim JJ. Pulmonary involvement of hypereosinophilic syndrome: high-resolution CT findings in three patients. *J Korean Radiol Soc* 1996;35:343-5.
  14. Kang EY, Shim JJ, Kim JS, Kim KI. Pulmonary involvement of idiopathic hypereosinophilic syndrome: CT findings in five patients. *J Comput Assist Tomogr* 1997;21:612-5.
  15. Parrillo JE, Fauci AS, Wolff SM. Therapy of the hypereosinophilic syndrome. *Ann Intern Med* 1978;89:167-72.
-