

## 선근종에서 aromatase cytochrome P450의 표현 양상

\*포천중문 의과대학 강남차병원 산부인과학교실, †해부병리학교실,  
‡연세대학교 의과대학 산부인과학교실, §해부병리학교실  
이윤정\* · 김지영† · 박영세\* · 김용민\* · 장진범\* · 조동제† · 김재욱† · 양우익§

=ABSTRACT=

### Expression pattern of Aromatase Cytochrome P450 in Adenomyosis

Yun Jung Lee, M.D.\*, Ji Young Kim, M.D.†, Young Se Park, M.D.\*,  
Yong Min Kim, M.D.\*, Jin Beum Jang, M.D.\*, Dong Jae Cho, M.D.†,  
Jae Wook Kim, M.D.†, Woo Ick Yang, M.D.§

\*†Department of Obstetrics and Gynecology, †§Pathology, \*†Pochon CHA University Medical College,  
Kangnam, ‡§Yonsei University College of Medicine, Seoul, Korea

**Objective :** To determine whether local estrogen production takes place in adenomyosis and in normal endometrium.

**Methods :** The study included 23 cases of adenomyosis and 17 cases of normal uterine endometrium obtained through hysterectomy or curettage at Kangnam Cha Hospital. The frozen tissue specimens were examined by immunohistochemistry using P450 arom.

**Results :** P450 arom was immunolocalized exclusively in the cytoplasm of glandular cells of adenomyotic tissue. However, no apparent staining was observed in stromal cells. Aromatase was expressed in the ectopic glands (82.6%), but also in the eutopic endometrium of patients with adenomyosis (23.5%). In the case of normal endometrium, P450arom was not detected.

**Conclusion :** These results suggest that the aromatase activity is correlated to the pathophysiology of adenomyosis.

**Key Words :** Aromatase, Adenomyosis, Normal endometrium, Immunohistochemistry

선근종은 자궁근 내에 기능을 하는 자궁 내막 조직이 존재하는 병적인 상황으로 특징적으로 월경시 심한 골반통과 과다 월경의 증상을 가진다. 선근종내 자궁 내막 조직역시 그 자궁 내 정상 위치의 자궁 내막과 유사한 방식으로 주기적으로 호르몬의 자극에 반응을 한다. 따라서 선근종의 성장은 여성호르몬과 밀접하게 연관된 것으로 보고되고 있으며<sup>1</sup> 여성호르몬 의존성 질환으로 간주하고 있다.

여성호르몬 의존성 질환에 영향을 주는 여성호르몬은 두 가지 기원이 있다. 하나는 난소에서 분비되어 혈류를 통해 표적 조직으로 이동하는 것이고, 다른 하나는 국소 조직에서 aromatase나 estrone sulfatase같은 효소들에 의해 촉매작용을 거쳐 생합성 되는 것이다. 안드로젠에서 여성호르몬으로의 전환은 태반과 난소에서 우월하게 발

생을 하고 aromatase에 의해 촉매된다.

Aromatase의 주요 성분은 aromatase cytochrome P450 (P450 arom)이다. Aromatase는 전반적인 반응 경로는 알려져 있으나 아직까지 그 상세한 반응 기전이나 분해되는 장소는 기술적 어려움으로 잘 밝혀지지 않은 상태이다

그 동안 국외에서는 자궁내막암,<sup>2,3</sup> 자궁근종,<sup>4,5</sup> 자궁내막증,<sup>6</sup> 선근종<sup>7</sup> 같은 여성호르몬 의존성 질환의 자체 조직내의 aromatase 활동이나 P450 arom mRNA의 표현에 대한 연구 보고가 있었으나 국내에서는 선근종 조직의 P450 arom의 면역화학염색에 대한 연구는 이루어진 바가 없었고, 자궁 선근종내 내막 조직과 그 자궁의 정상 위치 내막 조직에서의 aromatase 활성의 차이 여부에 대한 연구 보고도 없었다. 그 뿐 아니라 여성호르몬 질환

이 없는 폐경 전 정상 자궁의 내막에서도 aromatase의 활동이 관찰된다고 보고하였으나<sup>8,9</sup> 또 다른 연구들에서는 정상 자궁의 내막에서는 aromatase의 활동이나 mRNA표현이 없다는 보고<sup>10,11</sup>가 있어 아직도 이에 대한 견해가 일치되지 않고 있다.

따라서 본 연구자는 자궁 선근종의 효과적인 약물 치료 요법이 이루어지도록 선근종 조직 내의 aromatase 활성 및 정상 자궁 내막 조직의 aromatase의 활성도를 입증할 연구가 필요함을 느꼈다. 최근 여러 연구들에서 여성호르몬 의존성 질환인 자궁내막증이나 선근종에 aromatase 억제제를 이용한 증상 호전 및 기존 요법과의 병행 치료 시 상승된 치료효과를 기대할 수 있을 거라는 보고가 제기되고 있다.<sup>7,12</sup> 이는 기존의 순환하는 여성호르몬 억제 요법뿐 아니라 국소적으로 생성되는 여성호르몬을 억제하는 치료를 병행함으로써 좀 더 나은 치료 효과를 기대할 수 있을 거라는 생각에서 연구되고 있으며 향후 많은 연구가 필요한 실정이다.

본 연구는 항 P450 arom 항체를 이용하여 선근종내 내막 조직과 그 자궁의 정상 위치 내막 조직 및 정상 자궁의 내막 조직에서 p450 arom의 면역조직화학적 표현 양상을 관찰하여 선근종과 정상 자궁 내막 조직에서 aromatase의 활성도를 알아보고자 하였다.

연구 대상 및 방법

1. 연구 대상

2002년 5월부터 2003년 10월 사이에 자궁 적출술을 시행 받은 환자 중 조직 병리학적으로 선근종으로 확진된 23명을 실험군으로 지정하였고, 자궁경부질환이나 비기능성 자궁 출혈 등의 소견으로 소파술이나 자궁 적출술로 얻은 자궁 내막을 정상 자궁 내막으로 간주하여 17명의 환자를 대조군으로 관찰하였다.

이때 여성호르몬 의존성 질환, 자궁 근종, 선근종, 자궁 내막 종양 같은 질환들은 대조군의 예에서 제외하였다. 모든 환자들은 24-51세 정상 월경 주기를 가지는 생식기의 여성들이었다 (Table 1). 선근종이나 자궁내막증으로 호르몬 치료를 받은 환자는 없었다. 자궁 적출술로 얻은 조직과, 소파술시 자궁에서 얻어진 자궁 내막 조직

을 각각 동결 절편으로 만들어서 면역조직화학 염색 전까지 냉동 보관하였다.

2. 면역조직화학 염색

절제한 신선한 조직을 영하 23℃로 OCT (Optimal Cutting Temperature, Sakura, USA) 혼합물을 첨가하여 냉동시킨 후 4 μm로 깎아 슬라이드에 부착시켰다. 이 동결 절편을 실온에서 30분간 건조시키고 영하 23℃로 냉동되었던 acetone에 10분간 고정 후 다시 실온에서 30분간 건조시켜 휘발시키고 PBS로 10분간 세척한 후 조직 내 내인성 과산화효소의 작용을 억제하기 위하여 3% H<sub>2</sub>O<sub>2</sub>에서 10분간 처리하고 다시 PBS로 세척한 다음 배경의 비특이적인 반응을 방지하기 위하여 차단 혈청으로 30분 동안 전처치를 시행하였다. P450 arom의 면역 염색을 위하여, 1:1000으로 희석한 토끼에서 생성된 다클론 항체인 항P450 arom 항체 (PAb R-8-2, Hauptman-Woodward Institute, Buffalo, NY, USA) 200 μL에 실온에서 1시간 배양 후 4℃에서 14-16시간 정도 배양시켰다. 다시 PBS 세척한 후 통상적인 방법으로 LSAB kit (Vector laboratories, Burlingame, CA)를 이용하여 염색하였다. 발색을 위해 Novared (Vector laboratories)로 약 3-5분간 발색하였고, 다시 PBS로 세척한 다음, Mayer's hematoxylin으로 5분간 대조 염색 후 흐르는 물에 5분간 씻어냈다. 모든 염색 과정에서 항상 실험군과 대조군을 동시에 처리하였다.

3. 관찰 및 분석

임상적으로 실험군과 대조군 간의 나이와 분만력, 증상 등을 조사하였고, 자궁 내막의 주기, 자궁의 무게 등을 알아보았다. P450 arom에 대한 면역조직화학적 염색에서는 두 그룹간의 자궁 내막과 선근종 병변 부위에서의 염색 정도를 관찰하여 전체 관찰 부위 중 5% 이상이 염색되었을 때 양성으로 판정하였다. SPSS를 이용하여 chi-square 검정 및 t-test를 시행하였고 p값이 0.05 미만일 때를 통계적으로 유의하다고 판정하였다.

결 과

1. 일반적인 임상 소견

선근종 환자의 연령은 33세에서 51세까지였고 분만력은 2명 이상 분만한 경우가 17예, 1명이 4예, 분만력이 없는 경우가 2예가 있었다. 선근종 환자 4예를 제외하고 19예 모두 심한 월경통과 월경 과다를 주소로 병원에 내원하였다. 4명 중 1명은 배뇨 장애, 1명은 비주기적인 질출혈, 2명은 무증상이었다. 정상 자궁 내막의 대조군의 연령은 24세에서 46세까지였고 분만력은 2명 이상이 7

Table 1. Characteristics of patients

	Adenomyosis (23)	Control (17)	p-value
Age	41.76 ± 5.42	32.00 ± 6.48	p < 0.001
Parity	1.71 ± 0.56	1.18 ± 0.87	0.0442

Two-sample t-test,

Values expressed as mean standard deviation.

예, 1명이 3예, 분만력이 없는 경우가 7예가 있었다. 선근종 환자의 연령과 분만력이 대조군 환자에 비해 통계적으로 유의하게 증가되어 있었다 (Table 1, 2). 대조군에서 자궁 적출술로 자궁 내막 검체를 얻은 경우가 5예로 모두 중증 자궁 경부 상피내 종양이었다. 그 외의 12예는 비 기능성 자궁 출혈로 진단적 소파술 3예, 질 확대경하 자궁경부 생검술상 자궁 경부내 종양으로 진단되어 치료 겸 진단목적으로 자궁경부원추형절제술시 내막을 채취한 경우가 9예였다.

Table 2. Clinical characteristics of patients in adenomyosis

Symptoms	No. of Cases (%)
Dysmenorrhea, Menorrhagia	19 (82.6)
Urinary difficulty	1 (4.4)
Intermittent vaginal spotting	1 (4.4)
Asymptom	2 (8.7)
Total	23

## 2. 면역조직화학적 염색 결과 및 병리학적 분석

선근종내 내막 조직 중 P450 arom에 양성 반응을 보이는 예는 전체 23예 중 19예 (82.6%)이고 선근종 자궁의 정상 위치 내막 조직을 확인할 수 있었던 17예 중 4예 (23.5%)에서 P450 arom에 양성 반응을 보였다. 반면 대조군의 자궁 내막은 전체 17예 중 양성 반응을 보이는 예가 없었다. 선근종내 내막 조직과 정상 위치 내막 조직에서 대조군에 비하여 P450 arom 양성 반응이 더 유의하게 증가되어 있었다 (Table 3).

Table 3. P450 arom expression of adenomyosis compared with controls

Groups (No. of Cases)	Positive	Positivity (%)
Ectopic gland in adenomyosis (23)	19	82.6*
Eutopic endometrium in adenomyosis (17)	4	23.5*
Normal uterine endometrium (17)	0	0

\*  $p < 0.05$ .

조직 염색 반응상 양성 반응은 주로 선상피세포의 세포질과 세포막에서 나타났고, 세포막에서의 염색이 더욱 뚜렷하였다 (Fig. 1). 선근종 자궁의 정상 위치 내막 조직에서 선근종 부위의 내막보다 양성 발현이 되는 빈도는 낮았으며 대부분 분비기의 내막 조직에서 국소적으로 양성 반응이 관찰되었다 (Fig. 2). 전체 17예의 대조군에서는 모두 음성으로 발현이 나타나지 않았다 (Fig. 3).

선근종내 내막 조직에서 증식기와 분비기에 따른 P450 arom의 반응을 비교 분석 결과 분비기는 총 12예

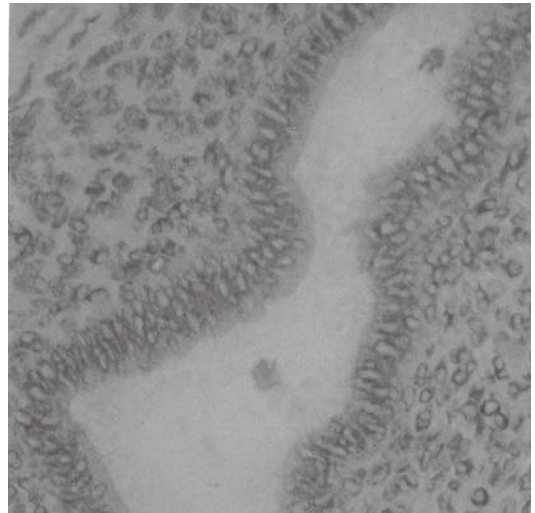


Fig. 1. Expression pattern of P450 arom in ectopic gland of adenomyosis. P450 arom was immunolocalized exclusively in the cytoplasm of glandular cells of adenomyotic tissue. However, no apparent staining was observed in stromal cells ( $\times 400$ ).

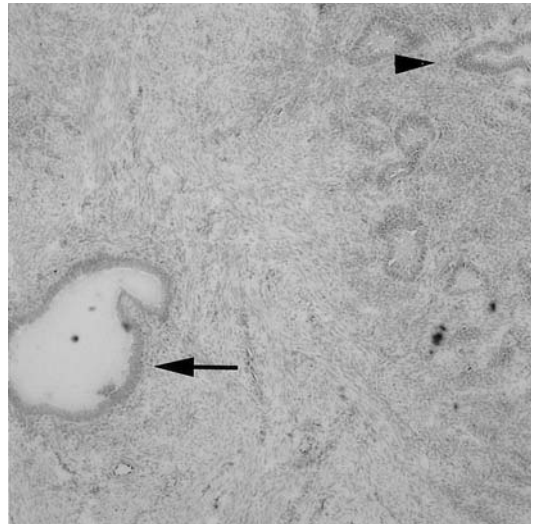


Fig. 2. Normal proliferative uterine endometrium of the adenomyosis. P450 arom was detected in ectopic glands (arrow) and eutopic endometrium (arrow head) of adenomyosis ( $\times 100$ ).

중 11예가 P450 arom 양성 (91.7%)이었고 증식기는 총 11예 중 8예가 P450 arom 양성 (72.7%)로 통계적으로 유의한 차이는 없었다 (Table 4). 선근종 자궁 무계와 P450 arom반응도간의 분석에서 자궁의 무계가 증가해 있을수록 P450 arom 양성인 경우가 높았으나, 통계학적으로 유

의하지는 않았다 (Table 5).

고 찰

Table 4. P450 arom expression according to endometrial phase in adenomyosis

	P450 arom		Positivity (%)
	positive	negative	
Secretory phase (12)	11	1	91.7
Proliferative phase (11)	8	3	72.7
Total (23)	19	4	82.6

P: 0.26>0.05.

Table 5. P450 arom expression according to weight of adenomyosis

Weight	No. of cases P450 arom		Total
	positive	negative	
≤200	1	0	1
201-300	11	2	13
301-400	2	2	4
401-500	2	0	2
≥501	3	0	3
Total	19	4	23

P: 0.68>0.05.

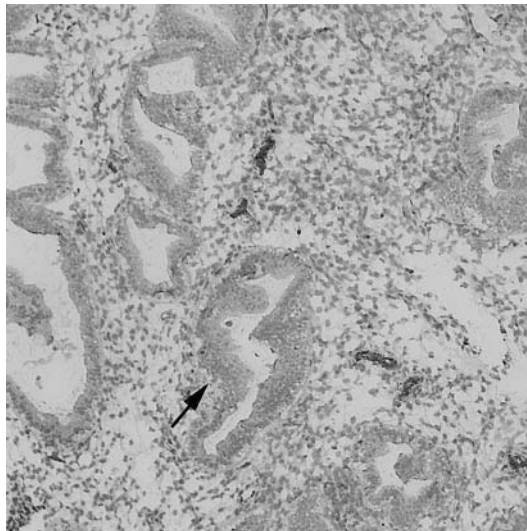


Fig. 3. Expression pattern of P450 arom in normal uterine endometrium. P450 arom was not detected in glandular and stromal cells (arrow) (×100).

자궁내막증 조직에서 aromatase 활동을 확인하는 것은 지금까지 기술적으로 어려운 일이었다. 면역조직화학 염색은 분석시 많은 양의 조직이 필요하지 않고 조직 형태와 염색 양상을 동시에 분석할 수 있어, P450 arom을 표현하는 세포를 정확히 판단할 수 있는 장점이 있다.<sup>10</sup>

본 연구에서 사용된 antiserum은 immunoaffinity-purified human placental P450 arom에서 키워진 것으로 97% 이상의 동질성을 보인다.<sup>13</sup> 지금까지 antiserum을 이용하여 P450 arom의 면역조직화학적 위치는 인간의 태반,<sup>14</sup> 정상 난소의 granulosa cell,<sup>15,16</sup> 다낭성 난소 증후군,<sup>17</sup> 자궁 내막증,<sup>6</sup> 난소 종양<sup>18</sup>에서 증명되었다.

Kitawaki 등 (1997)<sup>10</sup>에 의하면 선근종의 선세포에서는 P450 arom이 발현되었으나 기질에서는 나타나지 않은 소견이 관찰되었으며 여성호르몬 의존성 질환이 없는 정상 자궁에서 면역 염색 시 P450 arom의 발현이 나타나지 않아 본 연구의 결과를 뒷받침하고 있다. 과거 수많은 연구에서 정상 자궁 내막에서 P450 arom 발현이 된다고 제시하였다.<sup>8,9</sup> 그러나 기존의 대부분의 연구는 자궁 내막증, 선근종, 자궁 근종 같은 양성 부인과 질환을 가진 자궁에서 획득된 자궁 내막 조직들을 정상 자궁 내막으로서 사용되어 그 주장에 의문을 제기할 수 있다. Bulun 등 (1993)<sup>11</sup>도 RT-PCR를 이용한 P450 arom의 증폭을 통해 선근종과 자궁 내막증의 조직에서 aromatase가 표현됨을 증명하였으나, 정상 자궁 내막 조직에서는 나타나지 않았다고 보고하였다.

Cullen (1908)<sup>19</sup>의 초기 연구 보고 이후 선근종은 자궁 근내 정상 자궁 내막 조직이 직접 침투됨으로써 발생한다고 널리 알려져 왔다. 이러한 사실에서 유추해 볼 때 aromatase는 선근종내 내막 조직과 그 자궁의 정상 위치 내막 조직 모두에서 표현될 수 있다. Kitawaki 등 (1997)<sup>10</sup>과 Yamamoto 등 (1993)<sup>1</sup>은 선근종 조직내 내막과 그 자궁의 정상 위치 내막 조직에서 모두 P450 arom이 발현된다고 보고하였고 이는 더 많은 연구들을 통해 증명되어야 하겠지만 서로의 상호 작용, 또는 국소적으로 생성되는 성장 인자들이 자가분비 (autocrine)나 측분비 (paracrine)을 통해 aromatase 표현의 자극, 성장에 관여하여 나타난 결과일 지도 모른다고 추측하였다. 본 연구의 선근종 환자에서는 정상 위치 내막 조직을 관찰할 수 있는 17예에서 4예가 P450 arom이 양성반응으로 관찰되었다. 정상 위치 내막 조직에서 선근종내 내막 조직보다 발현 빈도가 낮은 것은 선근종내 자궁 내막의 P450 arom의 농도보다 정상 위치 내막의 농도가 낮기 때문일 수도 있고, 또 기존의 연구와 고정 방법이 다른 본 연구에서 그 발현이 차이를 나타내는 것일지도 모른다. 본 연구에

서는 영하 23도로 냉동한 리본 4  $\mu\text{m}$  두께 절편을 이용하여 면역 염색을 시행하였으나 과거 본 연구와 같은 일차 항체를 사용한 다른 연구에서는 4% paraformaldehyde로 조직을 고정시킨 후 10% gelatin으로 처리 후 12  $\mu\text{m}$  두께로 깎은 절편을 이용하였다.<sup>1,10</sup>

Huang 등 (1991)<sup>20</sup>에 의하면 분비기에는 자궁 내막 조직의 선세포에서 P450 arom의 반응이 기질보다 강하게 나타났으며 후기 증식기에는 면역 반응이 없었다고 보고하면서 자궁 내막의 aromatase의 생리적 작용이 progesterone에 의해 조절되고 월경 주기를 통해 순환적 변화를 가진다고 기술하였는데 본 연구에서는 증식기와 분비기에 따른 선근종에서의 P450 arom의 반응은 통계적으로 유의한 차이는 보이지 않았다. 선근종 자궁의 무게와 P450 arom 반응간의 상관 관계를 분석해 본 결과 무게가 증가한 자궁일수록 P450 arom양성 반응이 관찰되었으나 총 실험군의 갯수와 P450 arom음성의 숫자가 적어 통계적인 유의한 상관 관계를 발견할 수는 없었다.

선근종이나 자궁 내막증의 성장과 발달은 여성호르몬 의존성이며 난소의 기능 억제로 자궁 내막의 퇴화를 초래하여 월경 과다 같은 임상적 증상을 제거할 수 있다고 알려져 왔다. Urabe 등 (1989)<sup>7</sup>은 선근종의 aromatase 활동이 자궁 내막증 치료로 널리 사용된 danazol에 의해 효과적으로 억제되는 데 이것은 성선 자극 호르몬을 억제하는 작용뿐 아니라 국소 여성호르몬의 수치를 낮추는 데 직접적인 영향을 하기 때문이라고 하였다. 그들은 선근종 세포의 배양을 통해 danazol에 의해서는 aromatase의 활동이 억제되는 반면 progesterone이나 medroxyprogesterone acetate에 의해 자극된다고 보고하였다. 또한 Zeitoun 등 (1999)<sup>12</sup>에 따르면 폐경 후 재발하는 심한 자궁 내막증의 경우 aromatase 억제제를 사용하여 뚜렷한 성공 치료 효과를 보았다고 보고하면서 자궁 내막증 치료를 위해 aromatase 억제제를 사용해야 하는 두 가지 이유를 들었다. 첫째는 자궁 내막증과 연관된 통증은 치료한 여성의 75%까지 되돌아온다. 이런 GnRH agonist 치료의 실패는 난소의 여성호르몬 분비의 억제는 일시적이며 6개월 치료 후 난소의 estradiol의 분비는 복구되고 잔존하는 자궁 내막증의 성장을 자극하게 된다. 둘째는 여성에서는 여성호르몬 생성이 난소 외에 여러 장소에서 분비되는 데 GnRH agonist치료 동안에도 지방, 피부, 자궁 내막의 침착된 부위에서 상당한 양의 estradiol이 생성된다. 따라서 aromatase 억제제를 사용하여 난소 이외의 장소에서 국소 여성호르몬의 생성을 억제하는 것은 많은 수의 환자들이 좀 더 오랜 기간 병의 소강 상태를 유지하는 데 도움을 줄 수 있다고 보고하였다. 또한 여러 논문들에서<sup>6,12,21,22</sup> 폐경 전 자궁 내막증이 있는 여성에서도 aromatase 억제제 단독 또는 기존의 치료와 병행하여 사용 시 환자의 통증이 없는 기간을 연장

시켜주고 치료 중단 후 재발의 시간을 연장시켜주는 것에 대해서는 앞으로 더 많은 연구가 필요하다고 주장하였다. 본 연구를 통하여 선근종내 자궁 내막 조직에서 P450 arom의 면역조직 화학염색을 통해 aromatase의 활동이 있다는 것을 확인하였으며 선근종이 없는 정상 자궁에서는 aromatase의 활동이 나타나지 않음을 알 수 있었다.

앞으로 aromatase가 선근종 조직들에 표현되는 기전을 밝히기 위해서는 더 많은 연구가 필요하며 이런 연구들이 선근종의 성장 기전과 병인을 좀 더 이해하는 데 도움이 되고 나아가서는 선근종의 임상 증상의 호전과 치료를 향상시킬 수 있으리라 생각된다.

- 참고문헌 -

1. Yamamoto T, Noguchi T, Tamura T, Kitawaki J, Okada H. Evidence for estrogen synthesis in adenomyotic tissues. *Am J Obstet Gynecol* 1993; 169: 734-8.
2. Bulun SE, Economos K, Miller D, Simpson ER. CYP19(aromatase cytochrome P450) gene expression in human malignant endometrial tumors. *J Clin Endocrinol & Metab* 1994; 79: 1831-4.
3. Sugawara T, Nomura E, Fujimoto S. Expression of enzyme associated with steroid hormone synthesis and local production of steroid hormone in endometrial carcinoma cells. *J Endocrinol* 2004 Jan; 180(1): 135-44.
4. Yamamoto T, Takamori K, Okada H. Effect of aminoglutethimide on androstenedione aromatase activity in human uterine leiomyoma. *Horm Metab Res* 1985; 17: 548-9.
5. Bulun SE, Simpson ER, Word RA. Expression of the CYP19 gene and its product aromatase cytochrome P450 in human uterine leiomyoma tissues and cells in culture. *J Clin Endocrinol & Metab* 1994; 78: 736-43.
6. Noble LS, Simpson ER, Johns A, Bulun SE. Aromatase expression in endometriosis. *J Clin Endocrinol & Metab* 1996; 81: 174-9.
7. Urabe M, Yamamoto T, Kitawaki J, Honjo H, Okada H. Estrogen biosynthesis in human uterine adenomyosis. *Acta Endocrinologica (Copenh)* 1989; 121: 259-64.
8. Yamamoto T, Shiroshita K, Kitawaki J, Okada H. The inductive effects of progestogens on aromatase activity in stromal cells of human uterine endometrium. *J Endocrinol Invest* 1989; 12: 201-4.
9. Huang JR, Bellino FL, Osawa Y, Tseng L. Immunologic identification of the aromatase enzyme system in human endometrium. *J Steroid Biochem* 1989; 33: 1043-7.
10. Kitawaki J, Noguchi T, Amatsu T, Maeda K, Tsukamoto K, Yamamoto T, et al. Expression of aromatase cytochrome P450 protein and messenger ribonucleic acid in human endometriotic and adenomyotic tissues but not in normal endometrium. *Biol Reprod* 1997; 57: 514-9.
11. Bulun SE, Mahendroo MS, Simpson ER. Polymerase chain reaction amplification fails to detect aromatase cytochrome P450 transcripts in normal human endometrium or deciduas. *J Clin Endocrinol & Metab* 1993; 76: 1458-63.
12. Zeitoun KM, Bulun SE. Aromatase: A key molecule in the pathophysiology of endometriosis and a therapeutic target. *Fertil Steril* 1999; 72: 961-9.
13. Yoshida N, Osawa Y. Purification of human placental aromatase cytochrome P-450 with monoclonal antibody and its characterization. *Biochemistry* 1991; 30: 3003-10.
14. Kitawaki J, Inoue S, Tamura T, Yamamoto T, Noguchi T, Osawa Y et al. Increasing aromatase cytochrome P-450 level in human placenta during pregnancy: studied by immunohistochemistry and enzyme-linked immunosorbent assay. *Endocrinology* 1992; 130: 2751-7.
15. McNatty KP, Heath DA, Henderson KM, et al. Some aspects of thecal and granulosa cell function during follicular development

in the bovine ovary. J Reprod Fertil 1984; 72: 39-53.

16. Lead reduces messenger RNA and protein levels of cytochrome p450 aromatase and estrogen receptor beta in human ovarian granulosa cells. Biol Reprod 2003 Jun; 68(6): 1982-8.

17. Kitawaki J, Noguchi T, Yamamoto T, Yokota K, Maeda K, Urabe M, et al. Immunohistochemical localization of aromatase and its correlation with progesterone receptors in ovarian epithelial tumours. Anticancer Res 1996; 16: 91-8.

18. Tamura T, Kitawaki J, Yamamoto T, Osawa Y, Kominami S, Takemori S, et al. Immunohistochemical localization of 17-hydroxylase/C17-20 lyase and aromatase cytochrome P450 in polycystic human ovaries. J Endocrinol 1993; 139: 503-9.

19. Cullen TS. Adenomyoma of uterus. Philadelphia W.B Saunders & Company; 1908

20. Huang HJ, Murakami T, Yamabe T. Cellular localization of aromatase in human endometrium. Acta Obst Gynec Jpn 1991; 43: 1484-8.

21. Bulun SE, Yang S, Fang Z, Gurates B, Tamura M, Zhou J, et al. Role of aromatase in endometrial disease. J Steroid Biochem Mol Biol 2001; 79: 19-25.

22. Razzi S, Fava A, Sartini A, Simone S, Cobellis L, Petraglia F. Treatment of severe recurrent endometriosis with an aromatase inhibitor in a young ovariectomised woman. BJOG 2004 Feb; 111(2): 182-4.

=국문초록=

**목적 :** 본 연구에서는 선근종과 정상 자궁의 내막 조직에서 여성호르몬의 합성에 관여하는 aromatase의 활성도를 알아보고자 항P450 arom 항체를 이용하여 P450 arom의 면역조직화학적 표현 양상을 관찰하였다.

**연구 방법 :** 2002년 5월부터 2003년 10월 사이에 자궁 적출술을 시행 받은 환자 중 조직병리학적으로 선근종으로 확진된 23명을 실험군으로, 자궁 경부 질환이나 비기능성 자궁 출혈 등의 소견으로 소파술이나 자궁 적출술로 얻은 자궁 내막을 정상 자궁의 내막으로 간주하여 17명의 환자를 대조군으로 관찰하였다. 각각의 동결 절편한 조직들에서 항P450 arom 항체를 이용한 면역조직화학 염색을 시행하였다.

**결과 :** P450 arom은 선근종 조직의 선상피세포의 세포질에 면역 염색되는 소견이 관찰되었다. P450 arom은 대부분의 선근종내 내막 조직 (82.6%)와 일부 선근종 환자의 정상 자궁 내막 (23.5%)에서 양성 반응이 나타났다. 정상 자궁 내막 조직의 선상피세포와 기질에서는 P450 arom의 면역반응이 나타나지 않았다.

**결론 :** 이상의 결과에서 본 연구는 선근종의 자궁 내막 조직에서 P450 arom의 면역조직 화학 염색을 통해 aromatase의 활동이 있다는 것을 확인하고 선근종이 없는 자궁 내막에서는 aromatase 활동이 나타나지 않음을 알 수 있었다.

**중심 단어 :** Aromatase, 선근종, 정상 자궁 내막, 면역조직화학 염색