대한안과학회지 제 45 권 제 2 호 2004
J Korean Ophthalmol Soc 45(2):287-295, 200

백서각막에 엑시머레이저 조사 후 각막상피 재생시 양막에 의한 Laminin의 발현

이용주 · 이형근 · 김응권 · 서경률 · 성공제

연세대학교 의과대학 안과학교실 시기능 개발 연구소

목적 : 백서의 각막창상치유시 양막의 효과와 laminin-5의 발현에 대하여 대조군과 비교한 실험을 시행하였다.
대상과 방법 : 40마리의 백서를 20마리씩 실험군과 대조군으로 나누어 한쪽 눈에 엑시머레이저 각막 절삭을 시행한 후 검판봉합술을 시행하였으며, 이때 실험군에는 사람 양막을 이식하였다. 엑시머레이저 조사 후, 12, 18, 24, 48, 96시간 후에 안구를 적출하여 면역조직화학(immunohistochemical), 간접면역형광(indirect immunofluorescein)염색을 시행하였다.
결과 : 엑시머레이저 조사 12시간 후, laminin-5, γ2 chain의 경우 실험군에서 뚜렷하게 발현되었으며 대조군도 laminin-5의 발현이 시작되었다. γ1 chain의 경우 실험군과 대조군이 비슷한 정도로 발현되었다. 24시간 후에는 모든 눈에서 상피세포의 재생이 완료되었으며 이후 laminin의 양 군간의 차이는 발견되지 않았다.
결론 : 백서 각막에 엑시머레이저 조사 후 양막을 이식한 군에서 laminin의 발현이 좀더 일찍 명확하게 나타나는 것이 관찰되었으며 이는 상피세포의 재생이 끝날 때까지 지속되었다. 향후 이러한 laminin 발현의 기전에 대한 연구가 필요할 것으로 생각된다.
<한안지 45(2):287-295, 2004>

각막의 창상치유과정 중 각막상피의 재생은 세포가 기질에 유착하고 증식하여 창상부위로 이동하게 되는 단계로 생각되고 있으며,[1] 이 중 한가지 이상의 단계에 결함이 있게 되면 건강한 상피세포층이 확립되지 못하고 상피의 결함이 장기간 지속될 수 있다.[2,3] 각막상피의 창상치유시 바닥막(basement membrane)이 상피의 재생에 중요한 역할을 하는데, 그 이유는 바닥막이 상피세포를 각막간질로부터 분리할 뿐만 아니라 정상적인 각막상피를 유지하는데 있어 많은 기능을 하기 때문이다.[4,5]

각막의 바닥막은 collagen, laminin과 같은 당단백류와 heparan sulfate 등을 포함하는 점액다당류, 그리고 integrin과 같은 세포표면 수용체단백질(cell surface receptor)로 구성되어 있는데 이 중 laminin은 바닥막의 주된 구성성분을 이루고 있다.[6,7]

<접수일 : 2003년 6월 4일, 심사통과일 : 2004년 2월 4일>

통신저자 : 이 형 근
서울시 강남구 도곡동 146-92
연세대학교 영동세브란스병원 안과
Tel: 02-3497-3440, Fax: 02-3463-1049
E-mail: shadik@yumc.yonsei.ac.kr

Laminin은 세 종류의 서로 다른 peptide chain들의 복합체로서, 적어도 열두개의 이형(isoform)들이 존재하며,[8,9] 사람의 경우 laminin-1과 laminin-5가 각막 바닥막의 주된 성분이다.[10,11] Laminin-1은 고전적 의미의 laminin으로서 모든 조직의 바닥막에 존재하나, laminin-5는 laminin-1에 비하여 조직 특이적인 분포를 보인다.[10,12] 최근 laminin-5가 다른 이형들에 비해 각막상피세포의 유착과 이동에 보다 중요한 역할을 한다는 연구들이 발표되었다.[13,14]

양막이식술은 보존적인 치료에 실패한 지속적 상피결손이나 무균성 궤양(sterile ulcer)에 있어서 상피의 재생을 촉진시키는데 유용한 시술로 알려져 있다.[15-17] 양막이식에 의해 각막상피의 재생이 촉진되어지는 것으로 생각되는 기전으로는 양막이 바닥막과 유사한 역할을 하는 기전과,[18-20] 이동하는 각막상피세포를 눈꺼풀의 깜빡임으로부터 기계적으로 보호하는 기전,[15,21] 염증세포와 눈물층의 단백질로부터 각막간질을 보호하는 물리적인 장벽으로서의 역할,[22,23] 그리고 양막으로부터 발현되는 epithelial growth factor, hepatocyte growth factor, keratinocyte growth factor에 의한 작용들이 있다.[24] 그러나 바닥막의 구성성분에 대한 양막의 효과에 대해서는 연구된

바가 거의 없는 실정이다.

Kurpakus-Wheater는 laminin-5가 보존된 양막의 한 성분이며 양막에 의해 각막상피의 재생이 촉진되는 것은 laminin-5에 의해 상피세포의 유착이 증진되기 때문이라고 주장하였다.[25] 한편 laminin-5가 양막의 성분이라는데 대한 반대되는 견해의 연구도 있다.[13]

그러나 이러한 연구들은 양막에 존재하는 laminin-5의 세가지 chain들이 각막상피세포의 이동과 유착을 촉진시킨다는 것을 생체 외(in vitro) 실험을 통해서만 증명하였기 때문에 생체 내(in vivo)에서 양막에 존재하는 laminin과 바닥막의 laminin 사이의 관계를 설명하는데 있어서 제한점이 있다고 생각된다.

이번 연구에서 우리는 백서의 각막에 엑시머레이저 조사 후 발생한 각막상피손상에서 양막에 의한 창상치유의 효과와 각막상피재생시의 laminin-5의 발현에 대하여 대조군과 비교한 실험을 시행하였다.

대상과 방법

실험 동물로는 생후 6~8주, 200~250g인 40마리의 수컷 Lewis rat을 사용하였다. 12시간을 주기로 밝은 상태와 어두운 상태를 번갈아 주며 사육하고 실험 시작 전까지 7일간의 적응기를 두었다. 이후 실험에 포함된 40 마리의 백서를 실험군과 대조군으로 각각 20 마리씩 무작위로 분류시켰다. 모든 동물들은 ARVO Resolution on the Use of Animals in Research에 따라 처치되었다.

양막은 Kim과 Tseng[26]의 방법을 이용하여 준비하였다. B, C형 간염, HIV, 매독 등의 혈청검사 상 음성인 건강한 산모의 계획된 제왕절개술 후 태반을 얻은 후 융모막으로부터 양막을 분리하여 gentamicin 8 μg/ml과 cefaxoline 4 μg/ml이 함유된 phosphate buffered saline solution (PBS)(pH 7.2)으로 세척한 후 상피를 위로하여 nitrocellulose membrane에 편평하게 올려놓은 다음 Dulbecco's modified Eagle medium (DMEM; Life Technology Inc, NY, USA)과 glycerol (Life Technology Inc, NY, USA)을 1:1로 섞은 tube에 담아 -20 ℃에서 보관하였다. 양막은 실험 직전에 해동시켜 PBS로 세차례 세척하였으며 각막에 이식하기 위해 약 0.8×0.8 cm의 크기의 정사각형 모양으로 잘랐다.

엑시머레이저 각막절제술은 실험군과 대조군 모두 한쪽 눈에만 시행하였으며 193-nm 엑시머레이저 (Keratome II, Schwind, Kleinosthein, Germany)를 이용하여 160 mJ/cm^2 의 에너지와 5Hz의 pulse rate로 각막중심부에 조사되었다. PRK (photorefractive keratectomy) mode로 optic zone은 3.0 mm로 고정하였으며 100 μm 깊이로 각막 상피와 간질을 동시에 절삭하였다. 레이저 조사 후 실험군의 각막에 준비된 상피세포층이 위로 가도록 하여 양막을 부착하고 10-0 나일론 봉합사를 이용하여 결막에 봉합하였다. 마지막으로 대조군, 실험군 모두 실험된 모든 안구는 검판봉합술(tarsorrhaphy)을 시행하였다.

수술 후 추적관찰은 백서가 명백한 고통을 받지 않는 상황이고, 육안 관찰 시 각막이 깨끗한 경우로 제한하였다. 레이저 조사 후 12시간, 18시간, 24시간, 48시간, 그리고 96시간째에 백서를 희생시켜 안구를 적출하였다.

각각의 추적관찰시기에 각 군에서 세 마리 이상의 동물을 희생시켜 조직학적, 면역조직화학적 연구를 시행하였다. 안구를 적출하여 O.C.T compound (Miles, Elkhart, Ind.)에 포매한 후 methylbutane-dry

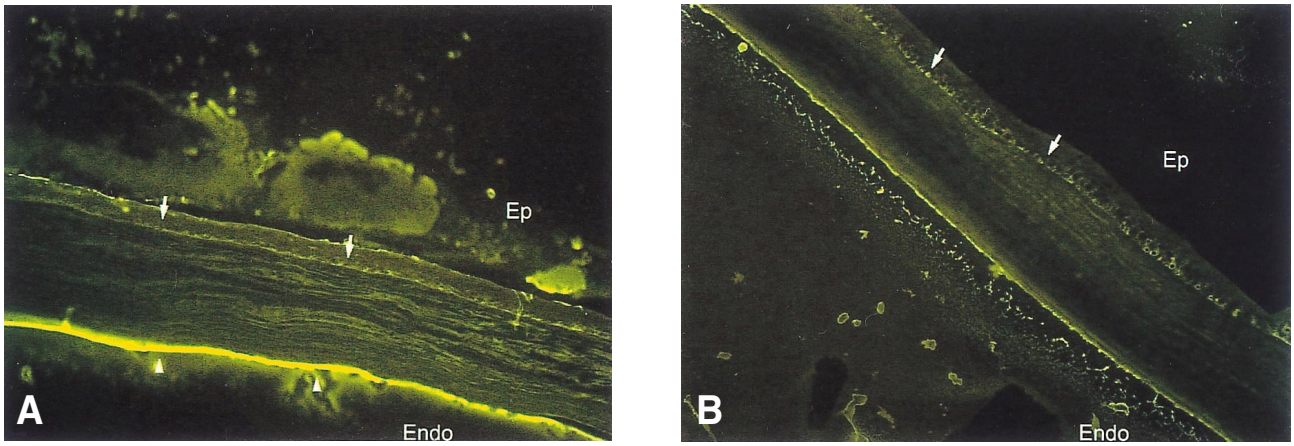

Figure 1. Laminin-5 (A) and laminin γ1 subchain (B) presence unwounded normal corneal epithelial basement membrane (arrow) and endothelial surface (arrowhead)(magnification × 200).

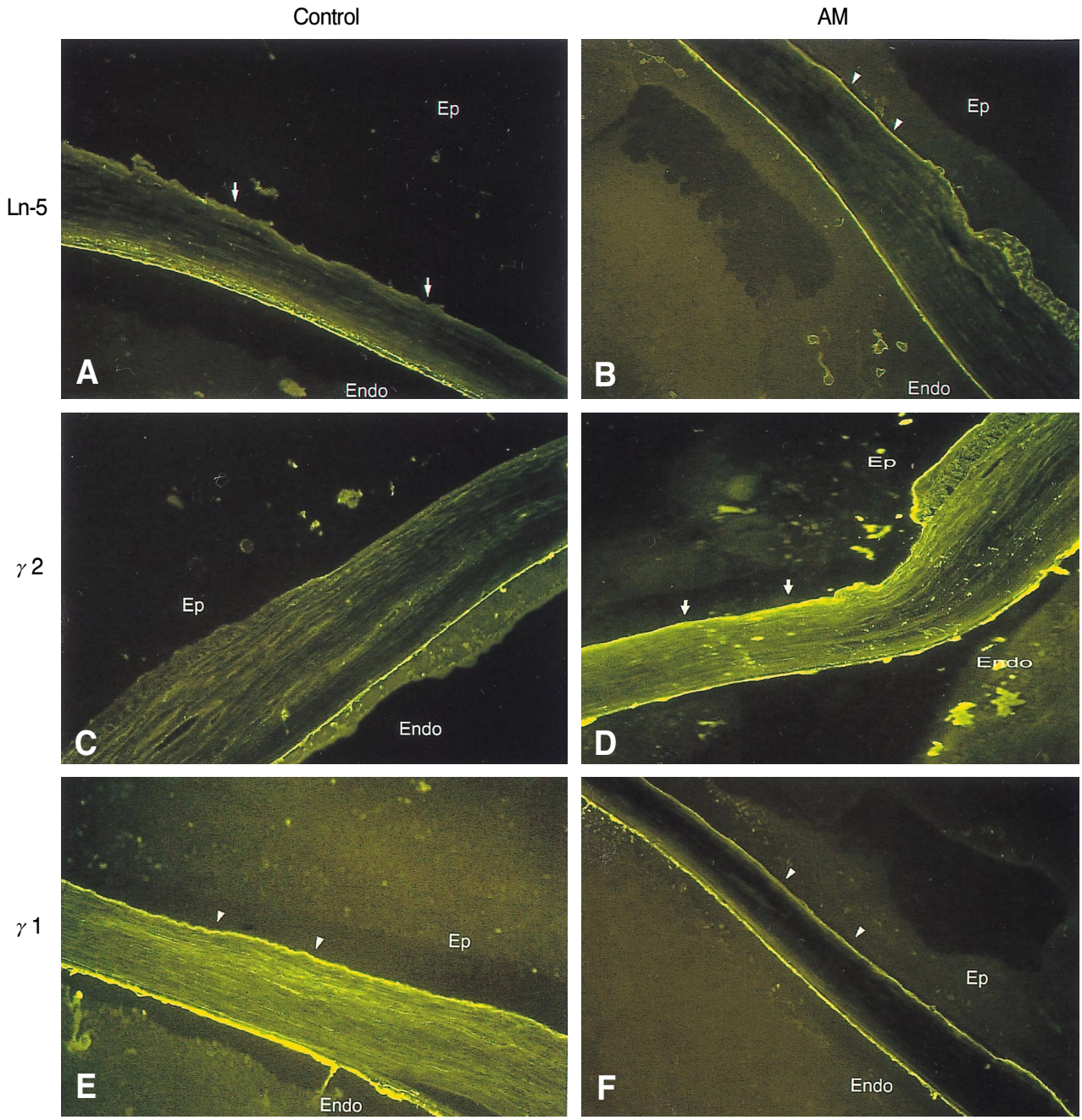

Figure 2. Twelve hours after the excimer laser PRK treatment of rat cornea. (A) Control group showed faint and coarse expression of laminin-5 (arrow). (B) Amniotic mambrane used group present linear well formed immunoreactivity of laminin-5 on wound bed (arrowhead). (C) Laminin γ2, a subchain of laminin-5 was not expressed on wound bed until 12 hours after operation in control. (D) Amniotic membrane used group showed linear staining of laminin γ2 on ablation surface (arrow). (E,F) Laminin 1 chain did not showed the difference of immunofluorescein intensity between both groups until 12 hours (arrowhead)(magnification × 200). *Ep; Epithelium side, †Endo; Endothelial side

ice 현탁액으로 동결시킨 후 -70℃에서 보존하였으며 실험 종료 후 한꺼번에 면역 염색하였다.

각각의 적출된 안구는 동공-시신경 면을 따라 8 μm 두께의 동결건조절편을 만든 후 gelatinized slide에 부착하였다. 각 군에서 하나의 동결절편은 hematoxylin and eosin (H&E)염색을 하였고 면역조직

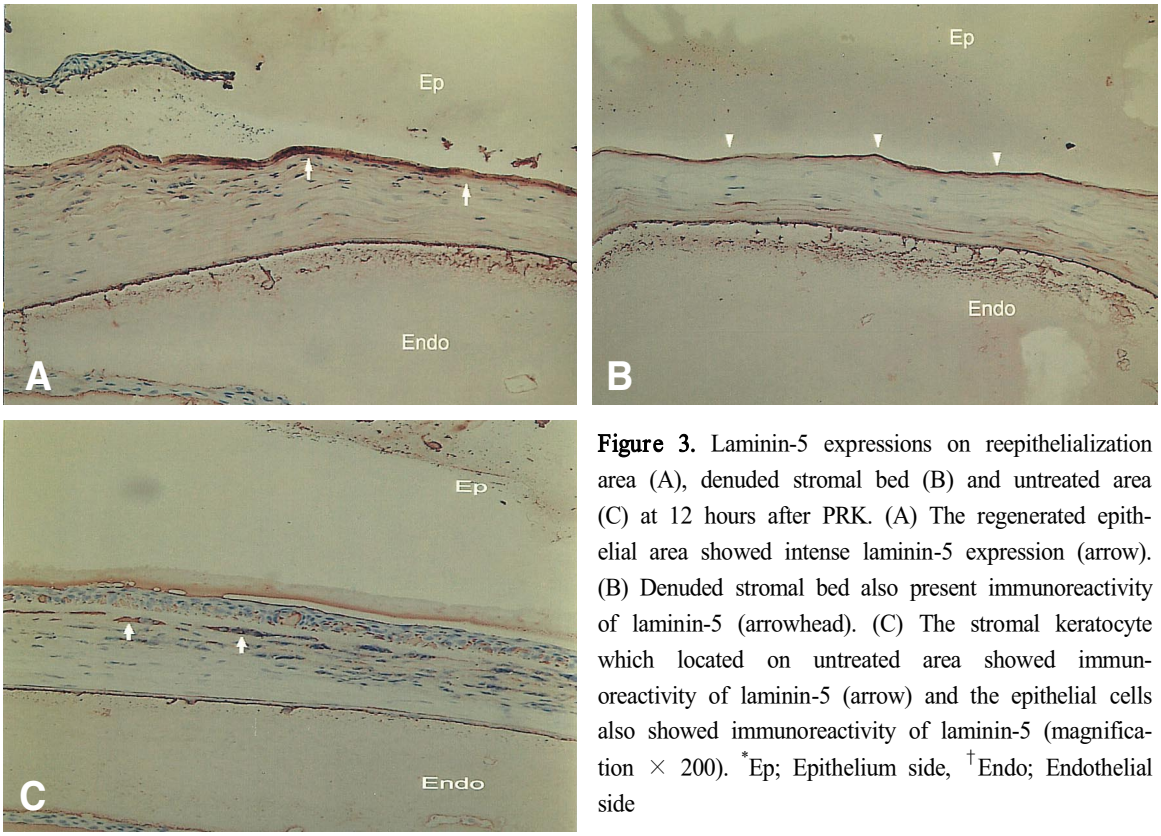

Figure 3. Laminin-5 expressions on reepithelialization area (A), denuded stromal bed (B) and untreated area (C) at 12 hours after PRK. (A) The regenerated epithelial area showed intense laminin-5 expression (arrow). (B) Denuded stromal bed also present immunoreactivity of laminin-5 (arrowhead). (C) The stromal keratocyte which located on untreated area showed immunoreactivity of laminin-5 (arrow) and the epithelial cells also showed immunoreactivity of laminin-5 (magnification × 200). *Ep; Epithelium side, †Endo; Endothelial side

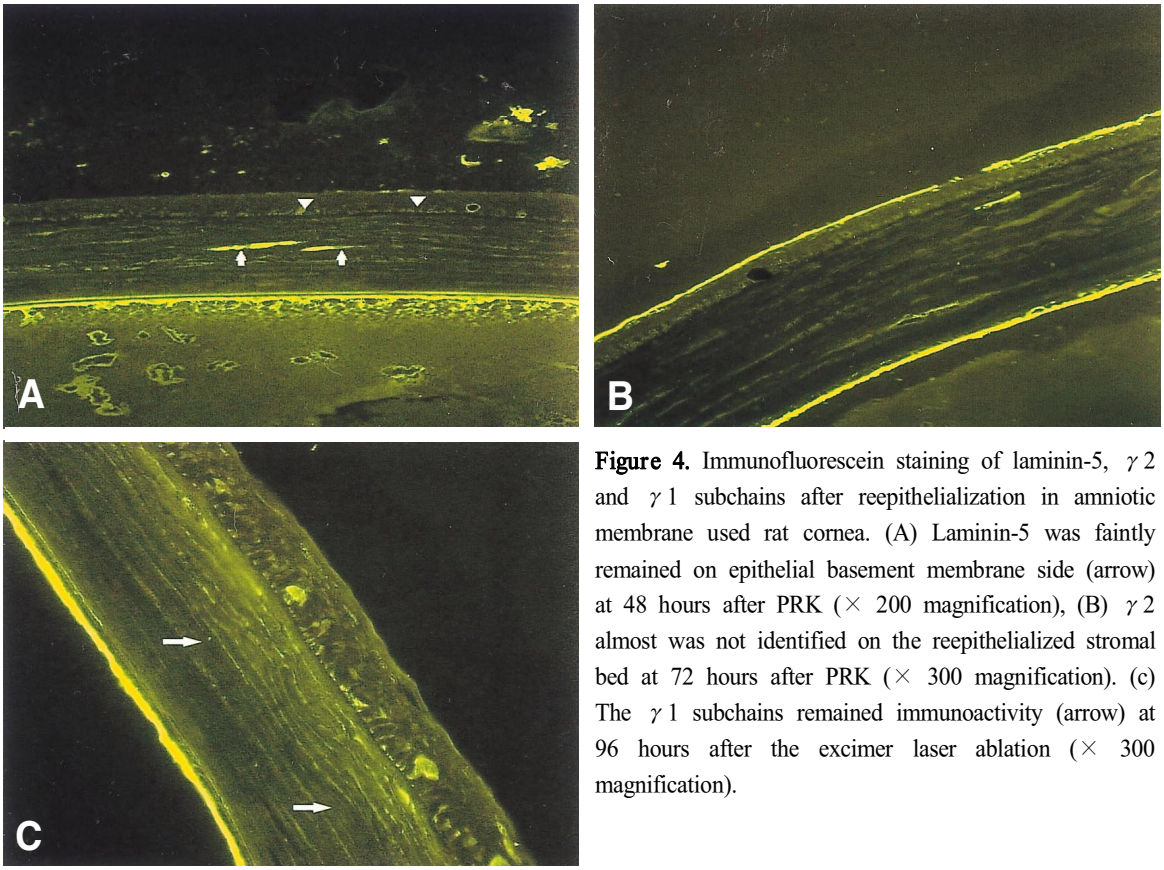

Figure 4. Immunofluorescein staining of laminin-5, $\gamma 2$ and $\gamma 1$ subchains after reepithelialization in amniotic membrane used rat cornea. (A) Laminin-5 was faintly remained on epithelial basement membrane side (arrow) at 48 hours after PRK (× 200 magnification), (B) $\gamma 2$ almost was not identified on the reepithelialized stromal bed at 72 hours after PRK (× 300 magnification). (c) The $\gamma 1$ subchains remained immunoactivity (arrow) at 96 hours after the excimer laser ablation (× 300 magnification).

화학염색은 avidin-biotin-peroxidase complex technique과 간접 면역형광법(indirect immunofluorescein staining)을 사용하였다.

Laminin-5에 대한 항체(Clone P3H9-2, monoclonal mouse anti-human)와 laminin γ2에 대한 항체(Clone C20, polyclonal, goat anti-human)는 Santa Cruz Biotech (Santa Cruz, CA)로부터, laminin γ1에 대한 항체(Clone D18, monoclonal, mouse anti-human)는 NeoMarkers (NeoMarkers, Fremont, CA)로 부터 구입하였다. 일차항체의 희석은 준비조사단계에서 적정하였으며 가토의 IgG (2 μg/ml)가 대조염색(control staining)으로 사용되었다. 모든 염색과정은 동일한 시간의 발색과정을 거쳤다. 동결절편은 avidin-biotin-peroxidase complex technique을 위하여 0.1M phosphate buffer (pH 7.4)로 희석된 4% paraformaldehyde로 10분간 고정한 후 PBS (pH 7.4)로 세차례 세척하였다. PBS에서 3% hydrogen peroxide로 15분간 반응시켜 peroxidase activity를 차단시킨 다음 항체의 비특이적 결합을 막기 위해 상온에서 goat serum에 20분간 반응시켰다. 이후 4℃에서 하룻밤 동안 일차항체에 반응시켰다. 면역반응은 Histofine SAB-PO kit (Nichirei, Tokyo, Japan)로 검사하였고 제조회사의 프로토콜을 따랐다. 상온에서 15분간 biotinylated anti-mouse or goat serum에 반응시킨 후 PBS로 세척한 절편을 상온에서 streptavidin-biotin-peroxidase (SABC) complex에 10분간 반응시켰다. SABC complex는 3,3′-diaminobenzidine tetrahydrochloride (DAB)를 이용하여 육안으로 확인하였다. 이후 hematoxylin을 이용하여 대조염색하였다.

간접면역형광염색을 위하여 각막절편을 상온에서 면역조직화학에서와 동일한 일차항체를 이용하였으며 면역형광현미경 검사를 위한 이차항체로는 FITC-conjugated goat anti-mouse IgG와 rabbit anti-goat IgG (DAKO, Produktionsvej, Denmark)를 사용하였다. 염색된 조직은 Olympus BH-2 형광현미경(Olympus Optical Co., Tokyo, Japan)을 이용하여 검경하였다.

결 과

엑시머레이저 조사를 하지 않은 각막 염색 시 laminin-5, B2t/γ1이 백서 각막에서 발견되었으며 두 줄의 형광활성(fluorescence activity)을 보였다. 하나는 상피와 그 밑의 세포외기질 사이를 따라 관찰되었고, 또 다른 선은 데스메막과 내피세포 사이에서 관찰되었다. 이러한 염색 양상은 바닥막 분자들을 염색하였을 때 보이는 특징적인 소견이었으므로 laminin-5, laminin B2/γ1들이 백서의 각막 바닥막의 성분들임을 확인할 수 있었다. 일반적으로 상피쪽에 비하여 데스메막과 내피세포사이의 공간에서 두 종류의 항체 모두 더욱 강한 형광활성을 나타내었다(Fig. 1A, 1B).

엑시머레이저 조사 12시간 후, 두 군 모두에서 laminin-5, laminin B2/γ1에 대한 항체에 대한 형광활성을 관찰할 수 있었으며 laminin B2t/γ2에 대한 항체는 양막을 이용한 실험군에서만 관찰되었다. 실험군에서 대조군에 비해 더 강한 laminin-5의 발현이 관찰되었다. 두 군 사이의 이러한 laminin-5, laminin B2t/γ2의 강도의 차이는 엑시머레이저 조사 후 12시간째부터 48시간째까지 지속되었다(Fig. 2A-2D). Laminin B2/γ1의 면역반응은 대조군에서 레이저 조사후 12시간째에 관찰되었으며 그 강도는 실험군과 비슷하였다(Fig. 2E, 2F).

한편 laminin-5에 대한 발현은 재상피화가 진행되는 부분 이외에도 엑시머레이저로 손상받지 않은 각막주변부의 바닥막과 혈관내피세포에서도 관찰되었으며, 재생중인 상피에 비하여 각막주변부의 상피세포에서 더욱 강한 발현이 나타났다(Fig. 3A-3C). 상피세포 이외에, 일부의 각막 실질세포 (keratocyte)에서 상피재생시기에 laminin-5의 면역반응이 관찰되었다(Fig. 3C).

Laminin-5, laminin B2t/γ2, 그리고 laminin B2/1의 면역반응은 엑시머레이저 조사 후 12시간에서 24시간 사이에 가장 높은 강도를 보였으며 상피재생기간 동안 실험군에서 대조군에 비해 더 뚜렷하고 강한 밴드를 형성하였다. 상피재생이 끝난 후에는 laminin-5, laminin B2t/γ2의 면역반응이 두 군 모두에서 빠르게 감소되어 엑시머레이저 조사 후 48시간과 72시간째에는 거의 관찰되지 않았다. 그러나 laminin B2/γ1의 면역반응은 48시간째에도 증가된 상태로 있었으며 96시간째에 최고조에 도달하였다(Fig. 4A-4C).

고 찰

각막의 창상치유에 대한 많은 연구들에 의해 각막상피가 간질의 리모델링에 중요한 역할을 한다는 것이 밝혀졌다.[27-29] 각막상피의 결손은 각막 실질내 keratocyte의 자연사(apoptosis)와 collagen, 점액다당류와 같은 결체조직의 합성, 그리고 myofibroblast의 증식을 유발한다.[30,31] 각막 상피세포의 회복에 있어 바닥막의 형성은 세포와 각막 실질의 부착과 물질교환에

있어서 중요하다고 알려져 있으며 상피세포의 재생시 바닥막 물질의 형성이 동반된다고 알려져 있다.[9,10] 따라서 상피세포의 재생과정에 있어서 바닥막 물질에 대한 연구는 각막 상피세포의 재생과정을 연구하는데 있어 중요하다고 할 수 있겠다.

Laminin은 모든 조직의 바닥막에 존재하는 서로 다른 세가지 당단백질 chain의 복합체이며, 세포-세포외 기질간(cell-extracellular matrix)의 부착과 세포 외기질-중계세포(extracellular matrix-mediated cell) 간 신호전달에 중심적인 역할을 한다고 알려져 있다.[10,12] 이번 연구에서 우리는 laminin이 백서의 각막 바닥막의 성분이며, 상피세포의 재생에 선행하여 상피세포가 자라들어오는 각막 실질의 표면에 나타나는 것을 알 수 있었으며 이 중, laminin-5가 다른 laminin에 비하여 먼저 나타나며 양막에 의하여 조기 발현되는 것을 관찰할 수 있었다. 이는 엑시머레이저 조사 후 양막을 이용한 창상치유에 있어서 laminin-5가 중요한 역할을 한다고 추론할 수 있겠다.

각막상피의 바닥막의 성분이 상피세포와 간질세포에 의해서 생성된다는 사실이 수많은 연구들로부터 밝혀졌으며,[32,33] 또, 이러한 연구들은 laminin-5의 경우, 세 chain 모두 각막 상피세포에 의해 생성된다는 사실을 보고하고 있다.[34-36] Laminin-5는 서로 다른 $\alpha 3$, $\beta 3$, $\gamma 2$ chain들의 복합체로서 십자형의 분자구조를 이루고 있으며 열두 종류의 laminin 이형체(isoform) 가운데 laminin-5, laminin-12만이 2 chain을 가지고 있고 나머지는 $\gamma 1$ chain을 가지고 있다.[10] 이에 우리는 laminin-5의 정확한 확인을 위하여 laminin-5와 $\gamma 2$ chain에 대한 각각의 항체들을 이용하였고 다른 laminin의 chain과 비교하기 위해 $\gamma 1$ chain을 이용하였다.

이전에 epiligrin, kalinin, 그리고 nicein등으로 불리웠던 laminin-5는 사람 세포계 일부에서 세포유착과 확산, 절반부착반점(hemidesmosome)의 형성과 세포이동을 촉진시키는 것으로 잘 알려져 있다.[37-40] 최근 Qin과 Kurpakus[13]는 일차 배양한 각막상피세포가 TGF 또는 EGF의 자극에 의하여 높은 운동성을 가지게 되며 이러한 현상은 내인성 laminin-5의 분비와 관련이 있다고 보고하였다. 한편 O'Toole 등[41]과 Ebihara 등[26]은 각각 사람의 keratinocyte와 keratocyte의 이동이 외인성 laminin-5의 첨가에 의해 억제된다고 각각 증명하였다. 이러한 laminin-5의 상피세포에 대한 서로 다른 작용은 laminin-5의 외인성(processing된 상태)과 내인성(processing되지 않은 상태) 사이의 구조적 차이와 관련이 있을 것으로 생각되고 있다.[26,42]

양막은 여러 종류의 각막질환에서 상피의 재생을 촉진시킨다. 이러한 양막에 의한 빠른 상피치유와 관련한 대부분의 연구들은 양막의 바닥막과 비슷한 효과, 안검의 마찰에 대한 콘택트렌즈와 유사한 기계적 장벽의 역할, 그리고 양막에 존재하는 성장인자의 역할에 초점을 맞추어왔다.[6,15,17,18,21,23] 그러나 양막이식에 의한 상피세포의 재생과정에 있어 바닥막이 재생되는 효과에 대하여 기술한 논문은 많지 않으며 특히 in vivo 실험은 거의 없는 실정이다. 양막은 상피, 바닥막, 그리고 간질로 이루어져 있고, 바닥막에 laminin이 존재한다고 알려져 있다. 그러나 사람의 양막에 lamiin-5가 존재하는지의 여부에 대해서는 이견이 있다.[13,25]

우리는 엑시머레이저 조사로 인한 각막창상 치유시 양막에 의해 laminin-5의 발현이 증가하는 기전에 대해 정확히 알 수는 없었다. 그러나 이러한 현상을 설명하기 위한 세 가지 가설을 설정하였다. 첫번째 기전은 양막 자신이 가지고 있는 인자들에 의해 직접적으로 laminin-5의 발현이 능동적으로 유도될 수 있다는 가설이다. 양막에 존재하는 여러 성장인자(growth factor)에 의해 상피세포의 증식이 유도됨과 동시에 이러한 상피세포로부터 laminin의 분비를 증가시키는 과정이 동시에 일어날 가능성이 있다. 즉 밝혀진 혹은 밝혀지지 않은 인자에 의해 자극된 각막상피세포가 laminin-5의 생성을 더 증가시켜 이 laminin-5가 각막상피의 유착과 이동을 도울 수 있을 것이라는 가설이다. 재생중인 상피에 비하여 엑시머레이저로 손상받지 않은 각막주변부의 상피세포에서 더욱 강한 laminin-5의 발현이 나타났다는 사실은 각막윤부상피세포로부터의 능동적인 작용기전을 시사한다고 할 수 있겠다.

다른 하나의 가능한 기전은 상피세포의 창상치유 시 양막에 의해 증가된 laminin-5의 면역활성은 각막상피세포에서 능동적으로 생성된 것이 아니라 양막에 존재하는 laminin-5에서 기원했을 가능성이다. 즉 엑시머레이저 조사 후 각막 실질에 덮어두었던 양막으로부터 laminin-5가 확산 (diffusion)되어 각막 실질에 대조군에 비해 더 많이 나타났을 가능성이 있다. 그러나 이번 연구에 사용된 양막에서 상피를 제거하지 않았기 때문에 백서의 각막상피재생 과정에서 양막의 laminin이 유리되었다고 생각하기는 힘들다.

마지막으로 양막에 의한 proteinase 활성의 억제효과와 눈물 및 다형핵의 백혈구(polymorphonuclear leukocytes)의 침윤을 억제하는 효과에 의해 laminin-5의 생성이 증가되었을 가능성을 배재할 수 없다. [43]

양막에는 상피와 간질의 증식과 성숙에 관련된 많은

cytokine과 growth factor가 존재한다고 밝혀져 있다.[6,44] Epidermal growth factor (EGF), transforming growth factor α, β, keratinocyte growth factor (KGF), basic fibroblast growth factor (bFGF)등이 사람 양막에 존재한다는 것이 알려져 있다.[24] Qin 등[13]은 EGF에 의해 laminin의 세가지 chain에 대한 유전자가 활성화된다고 발표하였으며 따라서 본 연구에서의 엑시머레이저 조사 후 양막에 의한 laminin-5의 생성은 이러한 인자들에 의해 매개되었을 가능성 크다.

이번 연구에서 엑시머레이저 각막절제술 후 양막이식은 각막상피재생에 효과적임을 알 수 있었다. 그리고 양막에 의해 촉진된 상피의 치유는 아마도 증가된 laminin, 특히 상피재생시기에 증가된 laminin-5와 관련이 있을 것이라고 생각된다. 그러나 증가된 laminin-5가 어떻게 생성되는지에 대한 정확한 기전은 아직 밝혀지지 않으며 향후 양막에 의해 촉진되는 엑시머레이저 조사 후 각막창상 치유 시 증가된 laminin의 생성에 대한 정확한 기전을 밝혀내는 연구가 이루어져야 할 것으로 생각된다.

참고문헌

1) Shapiro MS, Friend J, Thoft RA. Corneal re-epithelialization from the conjunctiva. Invest Ophthalmol Vis Sci 1981;21:135-42.
2) Tseng SCG. Regulation and clinical implications of corneal epithelium stem cells. Mol Biol Rep 1996;23:47-58.
3) McGowan KA, Marinkovich MP. Laminins and human disease. Microsc Res Tech 2000;51:262-79.
4) Yurchenco PD, O'Rear JJ. Basal lamina assembly. Curr Opin Cell Biol 1994;6:674-815.
5) Khodadoust AA, Silverstein AM, Kenyon KR, Dowling JE. Adhesion of regenerating corneal epithelium: the role of basement membrane. Am J Ophthalmol 1968;65:339-48.
6) Schwarzbauer J. Basement membrane: Putting up the barriers. Curr Biol 1999;9:R242-4.
7) Ohji M, Mandarino L, SundarRaj N, Thoft RA. Corneal epithelial cell attachment with endogenous laminin and fibronectin. Invest Ophthalmol Vis Sci 1993;34:2487-92.
8) Burgeson RE, Chiquet M, Deutzmann R, et al. A new nomenclature for the laminins. Matrix Biol 1994;14:209-11.
9) Jones JC, Dehart GW, Gonzales M, Goldfinger LE. Laminins: An overview. Microsc Res Tech 2000;51:211-3.
10) Ljubimov AV, Burgeson RE, Butkowski RJ, et al. Human corneal basement membrane heterogeneity: topographical differences in the expression of type IV collagen and laminin isoforms. Lab Invest 995;72:461-72.
11) Qin P, Piechocki M, Lu S, Kurpakus MA. Localization of basement membrane-associated protein isoforms during development of the ocular surface of mouse eye. Dev Dyn 1997;209:367-76.
12) Tunggal P, Smyth N, Paulsson M, Ott MC. Laminins: Structure and genetic regulation. Microsc Res Tech 2000;51:214-27.
13) Qin P, Kurpakus MA. The role of laminin-5 in TGFalpha/EGF-mediated corneal epithelial cell motility. Exp Eye Res 1998;66:569-79.
14) Ebihara N, Mizushima H, Miyazaki K, et al. The functions of exogenous and endogenous laminin-5 on corneal epithelial cells. Exp Eye Res 2000;71:69-79.
15) Azuara-Blanco A, pillar CT, Dual HS. Amniotic membrane transplantation for ocular surface reconstruction. Br J Ophthalmol 1999;83:399-5.
16) Tseng SC, Prabhasawat P, Barton K, et al. Amniotic membrane transplantation with or without limbal allografts for conreal surface reconstruction in patients with limbal stem cell deficiency. Arch Ophthalmol 1999;116:431-41.
17) Tsubota K, Satake Y, Ohyama M, et al. Surgical reconstruction of the ocular surface in advanced ocular cicatrial pemphigoid and Stevens-Johnson syndrome. Am J Ophthalmol 1996;122:38-52.
18) Lee SH, Tseng SC. Amniotic membrane transplantation for persistent epithelial defects with ulceration. Am J Ophthalmol 1997;123:303-12.
19) Solomon A, Meller D, Prabhasawat P, et al. Amniotic membrane grafts for nontraumatic corneal perforations, Descemetoceles, and deep ulcers. Ophthalmology 2002;109:693-703.
20) Kruse FE, Rohrschneider K, Volcker HC. Multilayer amniotic memebrane transplantation for reconstruction of deep corneal ulcer. Ophthalmology 1999;106:1504-11.
21) Letko E, Stechschulte SU, Kenyon KR, et al. Amniotic membrane inlay and overlay grafting for corneal epithelial defects and stromal ulcers. Arch Ophthalmol 2001;119:69-663.
22) Shimmura S, Shimazaki J, Ohashi Y, Tsubota K. Antiinflammatory effects of amniotic membrane transplantation in ocular surface disorders. Cornea 2001;20:408-13.
23) Gris O, Campo ZD, Wolley-Dod C, et al. Amniotic membrane implantation as a therapeutic contact lens for the treatment of epithelial disorders. Cornea 2002;21:22-7.
24) Koizumi N, Inatomi T, Sotozono C, et al. Growth factor mRNA and protein in preserved human amniotic memebrane. Curr Eye Res 2000;20:173-7.
25) Kurpakus-Wheater M. Laminin-5 is a component of preserved amniotic membrane. Curr Eye Res 2001;22:353-7.
26) Kim JC, Tseng SC. Transplantation of preserved human amniotic membrane for surface reconstruction in severely damaged rabbit corneas. Cornea 1995;14:473-84.
27) Wilson SE. Molecular biology for the refractive corneal surgeon: programmed celll death and wound healing. J Refract Surg 1997;13:171-5.
28) Szerenyi KD, Wang X, Gabrielian K, McDonnell PJ. Keratocyte loss and repopulation of anterior corneal stroma

after deepithelialization. Arch Ophthalmol 1994;112:973-6.
29) Helena MC, Baerveldt F, Kim WJ, et al. Keratocyte apoptosis after corneal surgery. Invest Ophthalmol Vis Sci 1998;39:276-83.
30) Park CK, Kim JH. Comparion of wound healing after photorefractive keratectomy and laser in situ keratomileusis in rabbits. J Cataract Refract Surg 1999;25:842-50.
31) Moller-Pedersen T, Li HF, Petroll WM, et al. Confocal microscopic characterization of wound repair after photorefractive keratectomy. Invest Ophthalmol Vis Sci 1998;39:487-501.
32) Aumailley M, Smyth N. The role of laminins in basement membrane function. J Anat 1998;193:1-21.
33) Lallemand AV, Ruocco SM, Gaillard DA. Synthesis and expression of laminin during human fetal lung development. Anat Rec 1995;242:233-41.
34) Rousselle P, Lunstrum GP, keene DR, et al. An epithelium specific basement membrane adhesion molecule that is a component of anchoring filaments. J Cell Biol 1991;114:567-76.
35) Marinkovich MP, Lunstrum GP, Burgeson RE. The anchoring filament protein kalinin is synthesized and secreted as a high molecular weight precursor. J Biol Chem 1992;267:17900-6.
36) Pierce RA, Griffin GL, Mudd MS, et al. Expression of laminin 3, 4, and 5 chains by alveolar epithelial cells and fibroblasts. Am J Respir Cell Mol Biol 1998;19:237-44.
37) Kikkawa Y, Umeda M, Miyazaki K. Marked stimulation of cell adhesion and motility by ladsin, a laminin-like scatter factor. J Biochem 1994;116:862-9.
38) Rousselle P, Aumailley M. Kalinin is more efficient than laminin in promoting adhesion of primary keratinocytes and some other epithelial cells and has a different requirement for integrin receptors. J Cell Biol 1994;125:205-14.
39) Hormia M, Marzillier JF, Plopper G, et al. Rapid spreading and mature hemidesmosone formation in HaCaT keratinocytes induced by incubation with soluble laminin-5r. J Invest Dermatol 1995;105:557-61.
40) Baker SE, Dipasqvale AP, Stock EL, et al. Morphologenetic effects of soluble laminin-5 on corneal epithelial cells and tissue explants. Exp Cell Res 1996;228:262-70.
41) O'Toole EA, Marinkovich MP, Hoeffler WK, et al. Laminin-5 inhibits human keratinocyte migration. Exp Cell Res 1997;233:330-9.
42) Mizushima H, Miyagi Y, Kikkawa Y, et al. Differential expression of laminin-5;ladsin subunits in human tissues and cancer cell lines and their induction by tumor promoter and growth factors. J Biochem 1996;120:1196-202.
43) Kim JS, Kim JC, Na BK, et al. Amniotic membrane patching promotes healing and inhibits proteinase activity on wound healing following acute corneal alkali burn. Exp Eye Res 2000;70:329-37.
44) Na BK, Hwang JH, Kim JC. Analysis of human amniotic membrane components as proteinase inhibitors for development of therapeutic agent of recalcitrant keratitis. Trophoblast Res 1999;13:459-66.

=ABSTRACT=

Expression of Laminin with Amniotic Membrane Transplantation in Corneal Epithelial Wound Healing following Excimer Laser Keratectomy in Rats

Yong Ju Lee, M.D., Hyung Keun Lee, M.D.,
Eung Kweon Kim, M.D., Kyoung Yul Seo, M.D., Gong Je Seong, M.D.

The Institute of Vision Research, Department of Ophthalmology,
Yonsei University College of Medicine, Seoul, Korea

Purpose: To evaluate the effect of an amniotic membrane transplantation for a corneal epithelial defect that's due to a excimer laser in rats, and the expression of laminin-5 during cornea reepithelization as compared with a control group.

Methods: 40 rats were divided into two groups, the experimental and control groups of 20 rats each. They received a excimer laser on one eye each and a tarsorrhaphy afterward. Preserved human amniotic membranes were transplanted onto the eyes of the experimental group. Immediately after the excimer laser, (at periods of 12, 18, 24, 48, 96 hours after the excimer laser), the effected eyes were enucleated and a immunohistochemical and indirect immunofluorescein analysis was performed.

Results: 12 hours after experiment, the expression of laminin-5 and 2 chains became definite and expression of laminin-5 was also observed in the control group. Expression of the 1 chains were of the same intensity as in the experimental group and in the control group. 24 hours after experiment, a complete corneal reepithelization was observed in all eyes and there was no difference in the expression of laminin between the experimental and control groups.

Conclusions: Expression of laminin can definitely be observed early on the corneas of rats that have received a aminiotic membrane transplantation after an exposure to a excimer laser, and this expression continued until there was completion of the reepithelization. In the future, the studies about the mechanism of this expression of laminin need to be done.

J Korean Ophthalmol Soc 45(2):287-295, 2004

Key Words: Amniotic membrane, Excimer laser, Laminin

Address reprint requests to **Hyung Keun Lee, M.D.**
Depratment of Ophthalmology, Yonsei University College of Medicine, Yongdong Severance Hospital
#146-92 Dogok-dong, Kangnam-ku, Seoul 135-720, Korea
Tel: 82-2-3497-3440, Fax: 82-2-3463-1049, E-mail: shadik@yumc.yonsei.ac.kr