

□ 증 례 □

## 대량객혈로 내원한 대동맥기관지루 1예

<sup>1</sup>연세대학교 의과대학 내과학교실, <sup>2</sup>진단방사선과학교실,  
<sup>3</sup>폐질환연구소, <sup>4</sup>BK21 의학사업단

황상연<sup>1</sup>, 정재호<sup>1</sup>, 박무석<sup>1</sup>, 김홍정<sup>1</sup>, 한창훈<sup>1</sup>, 문진욱<sup>1</sup>,  
김세규<sup>1,3,4</sup>, 장준<sup>1,3</sup>, 김성규<sup>1,3</sup>, 원종윤<sup>2</sup>, 김영삼<sup>1,3</sup>

=Abstract=

### A Case of Aortobronchial Fistula with Massive Hemoptysis after Aortic Stent Graft

Sang Yon Hwang, M.D.<sup>1</sup>, Jae Ho Chung, M.D.<sup>1</sup>, Moo Suk Park, M.D.<sup>1</sup>,  
Hong Jeong Kim, M.D.<sup>1</sup>, Chang Hoon Hahn, M.D.<sup>1</sup>, Jin Wook Moon, M.D.<sup>1</sup>,  
Se Kyu Kim, M.D.<sup>1,3,4</sup>, Joon Chang, M.D.<sup>1,3</sup>, Sung Kyu Kim, M.D.<sup>1,3</sup>,  
Jong Yoon Won, M.D.<sup>2</sup>, Young Sam Kim, M.D.<sup>1,3</sup>

<sup>1</sup>Department of Internal Medicine, <sup>2</sup>Diagnostic Radiology, <sup>3</sup>The Institute of Chest Diseases, and  
<sup>4</sup>Brain Korea 21 Project for Medical Sciences, Yonsei University College of Medicine, Seoul, Korea

Aortobronchial fistula may cause a massive fatal hemoptysis. Recently prosthetic aortic graft insertion or endovascular stent graft is a cause of aortobronchial fistula. We report a rare case of hemoptysis from a fistula between an aortic arch aneurysm and the left main bronchus in a patient who had undergone an endovascular stent graft in pseudoaneurysm of descending thoracic aorta one year before. (Tuberculosis and Respiratory Diseases 2004, 56:405-410)

**Key word** : Aortobronchial fistula, Hemoptysis, Endovascular stent graft

#### 서 론

대동맥류의 수술적 제거술은 하행대동맥에 발생한 동맥류의 치료를 위해 널리 이용되는 방법으로 알려져 있으나, 이러한 환자들은 나이가 많거나 다른

동반질환을 지닌 경우가 많아서 외과적 수술에 따르는 이환율과 사망률이 높게 보고 되고 있다<sup>1</sup>. 따라서 최근에는 대동맥류의 치료를 위해 혈관내 스텐트 삽입술, 색전술 등을 이용하고 있다.

저자 등은 1년 전 하행 흉부 대동맥 가성동맥류

Address for correspondence :

**Young Sam Kim, M.D.**

Department of Internal Medicine, Yonsei University College of Medicine,  
134 Shinchon-Dong, Seodaemun-Ku, Seoul 120-752, Korea

Phone : 82-2-361-5394 Fax : 82-2-393-6884 E-mail : ysamkim@yumc.yonsei.ac.kr

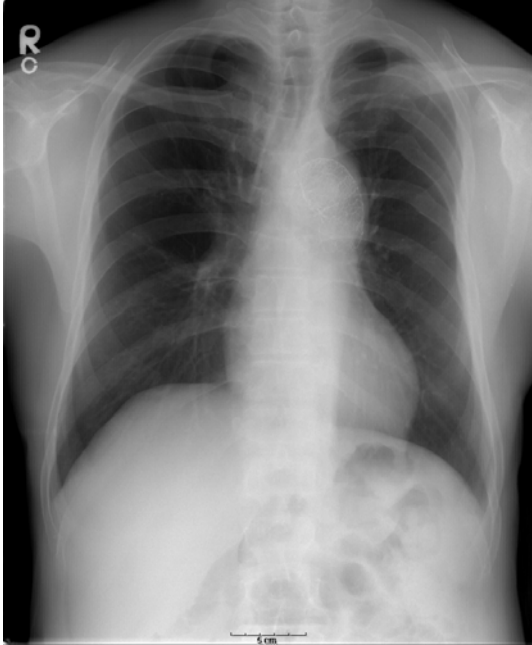


Fig. 1. Chest radiograph showed a stent in the aortic arch and no specific abnormal findings on lung parenchyma.

로 진단 받고 혈관내스텐트 삽입술을 시행 받은 53세 남자 환자에서 대동맥류와 좌측 주기관지와 의 누공 형성 때문에 생긴 대량 객혈을 주소로 내원한 예를 경험하였기에 문헌 고찰과 함께 보고하는 바이다.

## 증 례

환 자 : 김○○, 53세 남자

주 소 : 1개월 전부터 간헐적인 혈담이 있었으며 내원 당일 약 500~600 mL정도의 대량 객혈이 있어 타 병원에서 기관 삽관 한 후에 출혈이 멈춘 후 본원 응급실로 전원 되었다.

과거력 : 1년 전 하행 흉부 대동맥(descending thoracic aorta)의 가성동맥류(pseudoaneurysm)를 진단 받고 혈관내 스텐트삽입술을 시행 받은 후 외래 추적관찰 중이었다. 결핵이나 간염 등의 기왕력은 없었으며 20갑년의 흡연력이 있었다.

문진소견 : 기침, 객담 및 객혈, 발열, 오한을 호소하였다.

진찰 소견 : 내원 당시 생체 징후는 혈압 110/80 mmHg, 맥박수 72회/분, 호흡수 20회/분, 체온은 36.4℃이었다. 내원 당시 신체 검사상 의식은 명료하였으나 급성 병색을 보였고, 결막은 창백하였으며 청진 소견상 호흡음 및 심음은 정상이었다. 경부 및 액와 등에 림프절 비대는 없었으며 간 및 비장종대는 관찰되지 않았다.

내원 당시 시행한 대기 중 동맥혈 가스 검사상 pH 7.46, PaCO<sub>2</sub> 41.5 mmHg, PaO<sub>2</sub> 104 mmHg, 산소포화도 98%이었으며, 말초혈액 검사상 백혈구

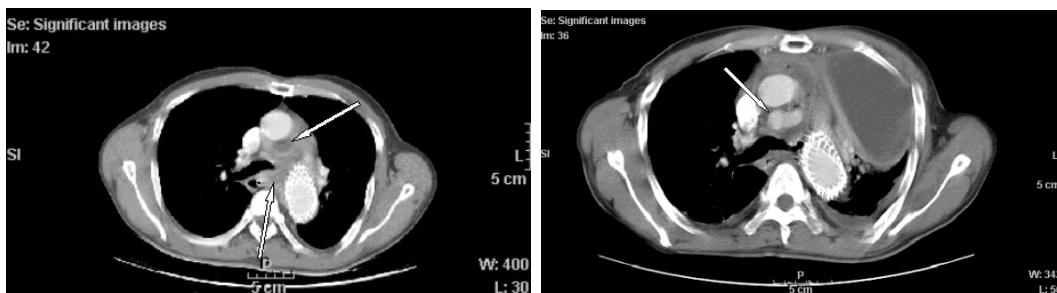


Fig. 2a. Chest CT scan showed multiple low-attenuated foci at periaortic area on admission.

2b. Chest CT scan showed aortic rupture with leak of contrast media to the subaortic mediastinum and large amount of pericardial and left pleural fluid collection on the 10 day after admission.

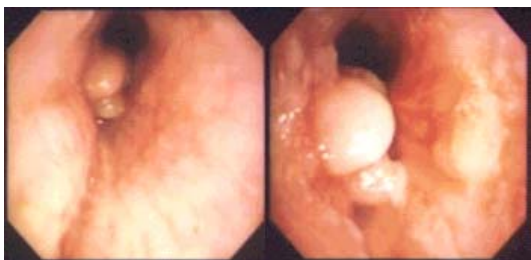


Fig. 3. Flexible bronchoscopy showed large round inflammatory mass with surrounding mucosal changes at left main bronchus 2.5cm from carina on the 2 day after admission.

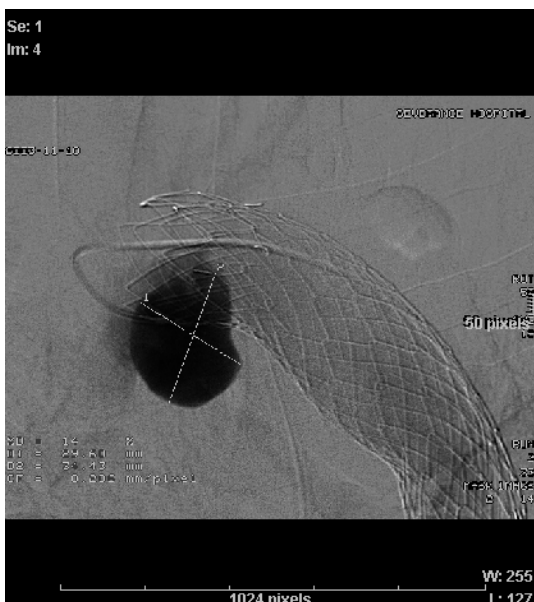


Fig. 4. Aortogram showed about 3cm sized sacular aneurysm at the lower aspect of proximal margin of previous stent graft.

23,200/mm<sup>3</sup> (호중구 92.7%), 혈색소 9.4 g/dL, 혈구 용적 25.4%, 혈소판 510,000/mm<sup>3</sup> 이었으며, 요검사항 특이소견 없었다. 일반화학검사항 총단백 5.7 g/dL, 알부민 2.7 g/dL, 총빌리루빈 0.4 mg/dL, AST 25 IU/L, ALT 17 IU/L, BUN 11.3 mg/dL, Creatinine 0.8 mg/dL 이었다.

내원 당시 시행한 단순흉부 X-선 검사상 폐실질

에 특이소견은 관찰되지 않았으며(Fig. 1), 흉부전산화단층촬영상 대동맥주위에 작은 농양으로 의심이 되는 저음영 소견이 관찰되었다(Fig. 2a). 내원 2일째 객혈의 원인을 찾기 위해 굴곡성 기관지내시경 검사를 시행하였으며 분기부에서 2.5cm거리의 좌측 주기관지에 점막에 염증성 용기 소견이 관찰되었으나 출혈 소견은 보이지 않았다(Fig. 3).

**치료 및 임상경과** : 항생제 정주 투여하면서 경과 관찰 하던 중 내원 10일째 환자 고열과 흉부 불편감을 호소하여 시행한 단순흉부 X-선 검사상 다량의 좌측 흉수 소견 보여, 흉부전산화단층촬영을 다시 시행한 결과, 조영제가 대동맥궁 하부에서 종격동으로 유출되는 소견이 관찰되어 대동맥 파열의 의심되었다(Fig. 2b). 흉관삽입술 시행 후 중환자실에서 치료 시작하였다. 중환자실에서 치료 중 갑자기 500ml정도의 대량객혈 있어 기관삽관술 시행하였으며, 객혈이 멈춘 후 내원 20일째에 대동맥조영술을 시행한 결과 스텐트를 삽입한 대동맥궁 아래 부분과 출혈이 의심되는 좌측 주기관지 사이에 주머니모양의 동맥류가 발견되었다(Fig. 4). 출혈이 멈춘 상태였기 때문에 좌측 주기관지와와의 누공은 관찰할 수 없었으며 동맥류의 크기가 커져 색전술은 시행하지 못하였다. 환자는 그 이후 보존적 치료 도중 기관 삽관 상태에서 다시 한번 대량 객혈이 있었으며 인근 병원으로 전원되어, 중환자실에서 입원 치료 중 재출혈에 의해 사망하였다.

## 고 찰

대동맥기관지루는 대동맥과 폐 사이에 비정상적인 누공이 생기면서 서로 연결되는 것으로 진단이 늦어지는 경우 환자에게 치명적일 수 있다.

대동맥기관지루는 1914년 Girardet 등<sup>2</sup>이 폐결핵 환자에게 생긴 1예를 처음 보고 하였고, 1934년 Keefer 등<sup>3</sup>은 만성 대동맥류 환자들의 부검을 통해 6예의 대동맥기관지루를 보고하였다. 국내에서는

1990년 신 등에 의해 처음 보고되었으며<sup>4</sup>, 최근까지 4예가 보고되었다<sup>5</sup>. 이 중 흉부 수상 후 발생한 경우가 1예, 결핵이 원인인 경우가 1예, 동맥류가 있던 환자에서 1예, 그리고 대동맥 수술 후 생긴 경우가 1예 있었으나, 스텐트 삽입 후 보고된 예는 없어 본 증례가 가성대동맥류로 스텐트 삽입술을 시행한 후에 생긴 대동맥기관지루에 대한 국내 첫 보고이다.

대동맥기관지루의 원인으로는 동맥경화증, 진균 감염, 폐결핵, 폐렴구균성 폐렴, 폐암, 대동맥박리증, 대동맥염, 그리고 드물게는 흉부손상에 의해 발생할 수 있으나, 최근 흉부 대동맥 질환의 시술이 증가하면서 혈관의 문합부 및 스텐트 삽입 부위에 발생한 동맥류에 의한 대동맥기관지루 발생도 함께 보고되고 있다<sup>6-9</sup>.

대동맥기관지루의 가장 흔한 증상은 객혈이다. 객혈은 누공의 크기에 따라 소량이 간헐적으로 나타나기도 하고, 경우에 따라서는 대량 객혈을 보이기도 한다. 일반적으로 처음 생긴 누공은 크기가 비교적 작아 혈액 응고에 의해 쉽게 막혀서 수주에서 수개월동안 증상 없이 유지되다가 재발하면 새로운 출혈이 생기는데, 이러한 과정이 여러 차례 반복되면서 누공의 크기가 커지고 대량 객혈이 발생하게 된다. 이러한 과정은 혈관 시술을 받은 후 짧게는 수 주에서 길게는 20여 년 이상 지난 후에 나타나기도 한다. 따라서 대부분의 경우 치명적인 대량 출혈은 처음부터 나타나지 않고 소량의 객혈이 여러 차례 반복된 후에 나타나게 된다<sup>10</sup>.

객혈은 대부분 병적 상태에서 나타나는 증상이므로 과거 질병력이 감별 진단에 있어 가장 중요하다. 따라서 이전에 심장이나 동맥 시술을 받은 경우, 특히 하행 대동맥 시술을 받은 환자에서 객혈을 보이는 경우에는 대동맥기관지루를 의심해 보는 것이 필요할 것으로 생각된다.

진단을 위해서는 단순흉부 X-선 검사, 대동맥조영술, 전산화단층촬영, 굴곡성 기관지내시경 검사

등을 시행한다. 단순 흉부 X-선 검사상 폐침윤, 대동맥류의 확장, 대동맥 치환수술 시 사용되는 클립의 관찰, 새롭게 확장되어 관찰되는 종격동 종괴 등의 소견을 확인 할 수 있으나, 특이성이 없고 정상으로 보이기도 하여 진단에 한계가 있다. 대동맥조영술은 과거에는 비교적 많이 사용되었던 방법으로 가성동맥류, 혈관의 꺾양 등을 관찰할 수 있다. 조영제가 누공을 통해서 나타날 수 있고, 기관지 내에서 조영제가 관찰되는 경우 간접적인 소견으로 볼 수 있다. 그러나 많은 경우에는 응고된 혈액에 의해 누공이 막혀있기 때문에 진단이 되지 않을 수 있다. 본 증례에서도 출혈이 완전히 멈춘 상태에서 대동맥조영술을 시행하였기 때문에 누공을 직접 관찰할 수 없었으나, 스텐트 삽입 부위와 출혈 부위로 생각되는 좌측 주기관지의 염증성 병변 사이에서 주머니모양동맥류를 관찰할 수 있었기 때문에 대동맥과 기관지 사이에 누공이 형성되어 있음을 간접적으로 확인할 수 있었다. 조영제 투여 중 응고된 혈액이 떨어져 나가면서 치명적인 출혈이 발생하는 경우도 보고되고 있기 때문에 대동맥조영술 시행 시 주의를 요한다<sup>11</sup>. 전산화단층촬영을 통해 대동맥류의 확장, 대동맥 주위에 혈종, 인접한 폐에 경화 소견 등을 확인 할 수 있으며, 혈관 조영술과 같은 3차원의 입체 영상을 얻을 수 있다. 그러나 조영제가 직접 기관지 안으로 들어가는 것을 보기는 어려운 단점이 있다<sup>10,12</sup>.

굴곡성 기관지내시경 검사는 객혈의 원인 중 폐질환을 배제하는데 도움이 되고, 출혈의 위치와 누공의 입구를 직접 확인 할 수 있다. 본 증례에서는 출혈이 멈춘 상태에서 기관지내시경 검사를 시행하였기 때문에 누공에서 출혈이 되는 것을 직접 확인할 수 없었으나, 대동맥궁 하방의 좌측 주기관지에 염증 소견이 있고 다른 부위에 수 차례 대량 객혈을 일으킬만한 병변이 없어 좌측 주기관지의 염증성 병변이 누공이 형성된 부위임을 추측할 수 있었다. 출혈이 지속되면 누공의 위치를 찾는 것이

어려울 수 있으며, 검사중 누공을 막고 있는 혈액 응고 덩어리가 떨어져 나가거나, 주위 혈관 조직의 외상성 파열에 의해 심각한 출혈을 일으킬 수 있으므로 신중하게 시행해야 한다<sup>10,12</sup>.

대동맥기관지루의 치료는 수술적인 처치와 혈관 조영술을 통한 혈관내 스텐트 삽입술, 그리고 선택적으로 출혈 부위를 색전술 하는 방법이 있다.

수술적인 처치는 개흉술을 통해서 대동맥류 부위를 인조혈관으로 치환하고 형성된 누공을 봉합하는 방식이지만, 혈액학적으로 불안정하거나 환자의 상태가 불량할 경우 수술적인 치료가 불가능하거나 오히려 치명적일 수 있다. 더욱이 이차적인 인조혈관의 감염과 계속적인 기계호흡 및 전신마취 등으로 인한 합병증의 위험이 있다<sup>13</sup>.

혈관내 스텐트 삽입술을 이용한 대동맥기관지루의 치료는 Campagna 등<sup>14</sup>에 의해 시도되었으며, 수술적 치료보다 덜 침습적이고, 회복이 빠르며, 응급상황이나 환자의 전신 상태가 좋지 않은 경우에도 시도해 볼 수 있는 치료 방법으로 시술 후의 합병증 및 사망률도 훨씬 적은 것으로 알려져 있다. 그러나 아직까지는 숙련된 의료진 및 기관이 제한되어 있고, 장기간의 추적이 되어 있지 않으며 대부분의 경우에 있어 치료(cure) 보다는 보존적(palliative)인 시술이라는 제한점이 있다. 스텐트 삽입술의 합병증으로는 스텐트의 파손 및 이동, 혈관내 누출, 스텐트의 감염 및 원위부의 색전 형성, 그리고 식도 혹은 기관지와 누공 형성 등이 알려져 있다<sup>10</sup>. 또한 Hiraki 등<sup>15</sup>은 N-butyl-cyanoacrylate 물질을 선택적으로 주입하여 대동맥기관지루를 성공적으로 치료한 예도 있어 앞으로 대동맥기관지루의 치료에 대한 관심이 필요하다.

최근 혈관내 스텐트 삽입술의 시행이 증가하고 있는 상황에서 합병증 중의 하나인 대동맥기관지루가 대량 객혈과 같이 치명적인 증상으로 나타날 수 있어 이에 대한 세심한 주의가 필요할 것으로 생각된다.

## 요 약

저자들은 1년전 하행흉부대동맥 가성동맥류로 진단 받고 혈관내 스텐트 삽입술을 시행 받은 53세 남자 환자가 내원 1달여 전부터 간헐적인 혈담을 호소하다가 대량 객혈을 주소로 내원하여 대동맥류와 좌측 주기관지와의 누공을 확인한 증례를 경험하였기에 문헌고찰과 함께 보고하는 바이다.

## 참 고 문 헌

1. Sevansson LG, Crawford ES, Hess KR, Coselli JS, Safi HJ. Variables predictive of outcome in 832 patients undergoing repairs of the descending thoracic aorta. *Chest* 1993;104:1248-53.
2. Giradet A. Doppelte perforation eines tuberkelknotens in die aorta und die bifurcation der trachea. *Deutsch Med Wochenschr* 1914;40:1425-8.
3. Keefer CS, Mallory GK. The pulmonary and pleural complications of aortic aneurysms. *Am Heart J* 1934;10:208-20.
4. 신형주, 구자홍, 조중구, 김공수. 대동맥 기관지루. *대한흉부외과학회지* 1990;23:968-75.
5. 조광조, 노재욱, 우중수. 급성 대동맥류 수술후 원위부에 발생한 Aortopulmonary Fistula 치험 1례. *대한흉부외과학회지* 1998;31:178-81.
6. Demeter SL, Cordasco EM. Aortobronchial fistula: keys to successful management. *Angiology* 1980;31:431-5.
7. Dake MD, Miller DC, Semba CP, Mitchell RS, Walker I Liddell RP. Transluminal placement of endovascular stent-grafts for the treatment of descending thoracic aortic aneurysms. *N Engl J Med* 1994;331:1729-34.

8. Favre JP, Gournier JP, Adham M, Rosset E, Barral X. Aortobronchial fistula: report of three cases and review of the literature. *Surgery* 1994;115:264-70.
  9. Masjedi MR, Davoodian P, Forouzes M, Abttahi SJ. Broncho-aortic fistula secondary to pulmonary tuberculosis. *Chest* 1988;94:199-200.
  10. Piciche M, De Paulis R, Fabbri A, Chiariello L. Postoperative aortic fistulas into the airways: etiology, pathogenesis, presentation, diagnosis, and management. *Ann Thorac Surg* 2003;75:1998-2006.
  11. Ramakantan R, Shah P. False aneurysm secondary to aortic cannulation-rupture into lung with fatal hemoptysis during aortography. *Thorac Cardiovasc Surg* 1989;37:322-3.
  12. Zeman RK, Silverman PM, Vieco PT, Costello P. CT angiography. *Am J Roentgenol* 1995;165:1079-88.
  13. Ono M, Takamoto S, Kawauchi M, Egami J, Kotsuka Y. Aortobronchial fistula late after transverse arch replacement. *Ann Thorac Surg* 2000;70:964-6.
  14. Campagna AC, Wehner JH, Kirsch CM, Semba CP, Kagawa FT, Jensen WA, et al. Endovascular stenting of an aortopulmonary fistula presenting with hemoptysis. A case report. *J Cardiovasc Surg* 1996;37:643-6.
  15. Hiraki T, Mimura H, Kanazawa S, Yasui K, Dendo S, Yoshimura K, et al. Transcatheter embolization of an aortobronchial fistula with N-butyl cyanoacrylate. *J Vasc Interv Radiol* 2002;13:743-6.
-