

기관지에 발생한 원발성 신경초종

- 2예 보고 -

홍순창* · 박인규* · 김대준* · 정경영*

Primary Schwannoma of Bronchus

- 2 case report -

Soon Chang Hong, M.D.*, In Kyu Park, M.D.*, Dae Joon Kim, M.D.*, Kyung Young Chung, M.D.*

Most tumors of the tracheobronchial tree are malignant, and benign tumors are less than 10%. Especially, the incidence of primary neurogenic tumors of the lung has been estimated to be less than 2 percent of primary lung cancer, and majority of these tumors are originated from Schwann cells. These tumors can be presented either as a solitary benign neoplasm or as a malignant form, which is rare. We present two cases of bronchial Schwannoma managed by means of lobectomy.

(Korean J Thorac Cardiovasc Surg 2004;37:1036-1039)

Key words: 1. Schwannoma
2. Bronchial neoplasms

증례

증례 1

55세 여자환자로 평소 특이 증상 없이 지내다 직장 신체검사서 촬영한 단순 흉부 X-선 촬영 결과 좌측 폐문부 주변에 종괴 소견을 보여 내원하였다. 흉부 전산화 단층 촬영검사 결과 약 3 cm 크기의 종괴가 좌측 폐문부에서 관찰 되었으며 림프절 비대는 관찰되지 않았다(Fig. 1). 기관지 내시경상 표면이 매끄러워 보이는 용종 형태의 종괴가 좌상엽 기관지 입구를 막고 있었다. 생검 조직검사 결과 만성 염증소견을 보였고 객담 세포검사, 기관지내시경 세척검사 결과에서도 악성세포는 관찰되지 않았으며, 전신골주사검사, 복부초음파 검사 결과 전이 소견은 보이지 않았다. 좌상엽에 발생한 폐암 의심하에 시험개흉술을 시행하였다. 수술 소견 상 좌상엽 기관지를 중심으로 폐

문부에 걸쳐 있는 약 3×3 cm 크기의 종괴가 관찰되었으며, 종괴의 일부는 폐실질을 침범한 것으로 생각되어 좌상엽 절제술과 종격동 림프절 절제술을 시행하였다. 조직병리 검사 결과 기관지 내강 및 주위조직으로 아령모양 성장을 보이는 방추상 세포로 구성된 섬유성 종괴로, 조밀한 림프구 침윤이 산재하였으며, 면역조직화학검사상 신경성 표지자인 S-100 단백질에 강양성을 보여 신경초종으로 진단하였다(Fig. 3A).

증례 2

25세 여자 환자로 약 한달간의 기침과 가래를 주소로 내원하였다. 단순 흉부 X-선 검사에서 우폐하엽 일부의 폐허탈 소견이 관찰되었으며, 흉부 전산화단층촬영검사서 우폐하엽 기관지내에 2.8×2.2 cm크기의 종괴와 우폐하엽의 폐허탈이 관찰되었다(Fig. 2). 기관지 내시경검사

*연세대학교 의과대학 흉부외과학교실

Department of Thoracic and Cardiovascular Surgery, Yonsei University College of Medicine

논문접수일 : 2004년 6월 18일, 심사통과일 : 2004년 11월 4일

책임저자 : 정경영 (120-752) 서울시 서대문구 신촌동 134번지, 연세대학교 의과대학 흉부외과학교실

(Tel) 02-361-5595, (Fax) 02-393-6012, E-mail: kychu@yumc.yonsei.ac.kr

본 논문의 저작권 및 전자매체의 지적소유권은 대한흉부외과학회에 있다.

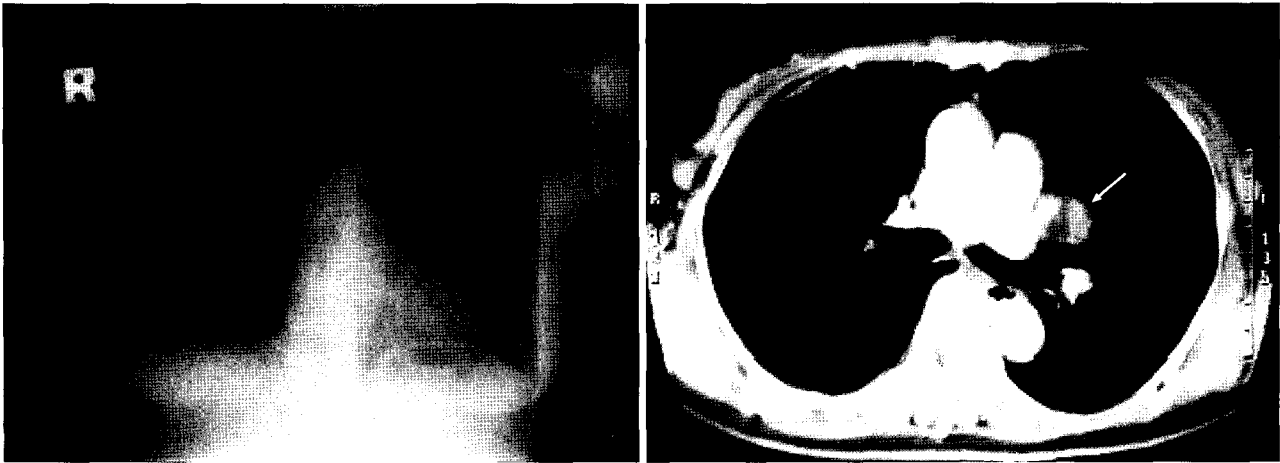


Fig. 1. Chest PA shows a left peri-hilar mass. Chest CT reveals the exophytic growth of the endobronchial tumor around the left upper lobar bronchus.

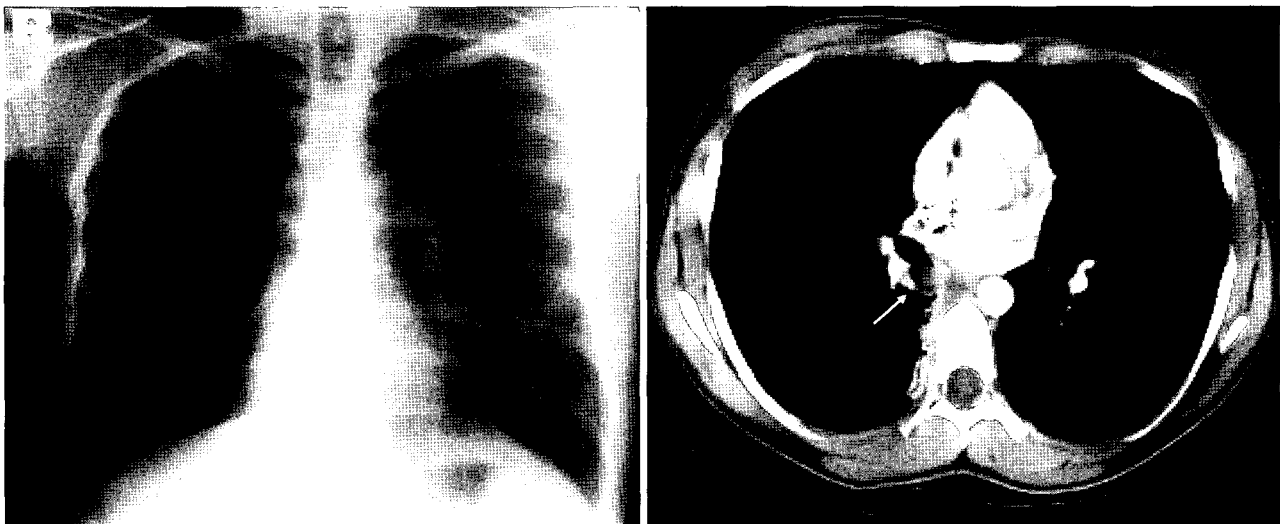


Fig. 2. Chest PA shows partial atelectasis of RLL and chest CT shows a round mass within the right lower lobar bronchus.

결과 표면이 매끄러운 균상의 종괴에 의해 우하엽기관지 입구가 막혀 있었으며, 화농성 분비물이 원위부로부터 소량씩 올라 오는 것이 관찰되었다. 생검조직 검사결과 종괴는 S-100 단백질 염색에서 강양성을 보이는 방추상 세포들로 구성된 신경초종으로 진단되었다(Fig. 3B). 수술소견상 종괴는 우하엽 기관지벽을 뚫고 나와 폐실질을 침범한 것으로 보여 우하엽 절제술을 시행하였다. 병리조직 검사 결과 2.8×2.5 cm 크기의 아령모양의 기관지 종양으로 우하엽 기관지를 완전히 폐쇄하고 있는 신경초종으로 진단되었다.

고 찰

기관 및 기관지 종양은 대부분이 악성 종양이며 양성 종양은 10% 이내에 불과하다. 신경초종은 양성 종양 중에서도 매우 드문 질환으로 Shah 등[1]의 발표에 따르면 기관 및 기관지내 종양으로 레이저 절제를 시행한 3,937명 중 양성 종양은 185명이었으며 이중 신경초종은 4명(2.2%)이었다고 한다. 신경초종은 신경초에서 기원하며 남자보다 여자에서 호발하는 경향이 있고 악성화는 드물다. 신경초종을 비롯한 기관지내 종양은 주로 마른 기침과 호흡

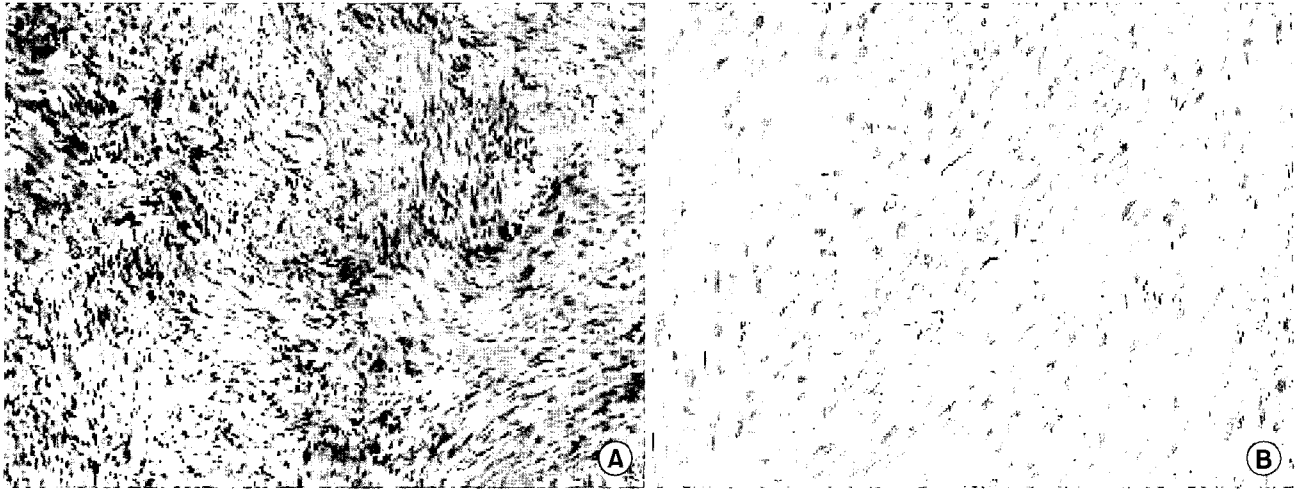


Fig. 3. Histopathological findings of the tumors. (A) Case 1. (HE stain, $\times 100$): HE stain shows dense lymphoid infiltration and spindle cell. This shows Antoni A and Antoni B areas, which are characteristic findings of Schwannoma. (B) Case 2. (Immunohistochemical stain, $\times 200$): These spindle cells show the strong positivity on S-100 protein stain.

곤란, 천명, 객담, 각혈, 흉통등의 상기도 폐쇄 증상을 보이며 불완전한 기관지 폐쇄일 경우는 반복적인 화농성 폐렴을 일으키며 완전한 기관지 폐쇄일 경우 폐허탈을 일으킨다[2,3]. 수술 전 진단은 기관지 내시경이 가장 정확한 방법이며, 기관지 주위의 상태를 파악하기 위하여 전산화 단층 촬영을 시행해야 한다[2]. 신경초종은 조직학적으로 방추형 세포들이 규칙적으로 배열되어 있으며, 각각의 세포들은 문합되어 있고, 핵이 책상형 배열을 하고 있는 Antoni A 영역과 세포가 조밀하지 않고 불규칙적으로 배열되어 있는 Antoni B 영역들을 보이는 특징을 갖고 있으며, 면역조직화학 검사에서 S-100 단백질, Leu-7, vimentin 등에 강양성을 보인다[4-6]. 기관지내 종양의 치료방법은 기관지 절개에 의한 종양절제술, 기관지 부분절제술, 폐엽(소매)절제술, 전폐절제술 등의 외과적 수술법과 기관지 내시경하에 전기나 레이저를 이용한 종양절제술이 사용되기도 하는데, 종양의 위치, 종양에 의해 폐쇄된 기관지 하부의 폐실질 손상 여부, 폐기능, 전신상태 등에 따라 치료방법을 결정하게 된다. 종괴가 작거나 유경성의 잘 국한된 경우 레이저를 이용한 내시경적 절제술을 시행할 수 있는데 이러한 방법은 비침습적이어서 술 후 빠른 회복, 통증감소 및 폐실질 보존 등의 장점을 보일 수 있다고 한다[7]. 본 증례들은 종양이 다른 문헌의 보고에 비하여 크며, 기관지내에 국한되지 않고 기관지 벽을 넘어 폐 실질 부위로 커져 있는 양상을 보여 폐엽절제술을 시행하였다. 치료는 완전 절제만으로 충분하여 예후는 아주 좋은 것으로

알려져 있다[8].

저자들은 기관지내에 발생한 신경초종 2예를 수술 치험하였기에 보고하는 바이다.

참 고 문 헌

1. Shah H, Garbe L, Nussbaum E, Dumon JF, Chiodera PL, Cavaliere S. *Benign tumors of the tracheobronchial tree; Endoscopic characteristic and role of laser resection.* Chest 1995;107:1744-51.
2. Park SM, Kim KT. *Clinical experience of tracheal resection after laser ablation in a patient having tracheal neurilemoma with tracheal stenosis.* Korean J Thorac Cardiovasc Surg 1999;32:947-50.
3. Xu LT, Sun ZF, Li ZJ, Wu LH, Zhang ZY, Yu XQ. *Clinical and pathologic in patients with tracheobronchial tumor: Report of 50 patients.* Ann Thorac Surg 1987;43:276-8.
4. Park YH, Noh YW, Hong JM. *Primary neurilemoma of the trachea.* Korean J Thorac Cardiovasc Surg 1996;29:1166-9.
5. Feldhaus RJ, Anene C, Bogard P. *A rare endobronchial neurilemmoma (Schwannoma).* Chest 1989;95:461-2.
6. Miller DR. *Benign tumor of lung and tracheobronchial tree.* Ann Thorac Surg 1969;8:542-60.
7. Moon SW, Wang YP, Suh JH, JO KH, Kwack MS, Lee SH. *Endoscopic removal of benign endotracheal/endobronchial tumor.* Korean J Thorac Cardiovasc Surg 2003;36:699-702.
8. Grillo HC, Mathisen DJ. *Primary tracheal tumors: Treatment and Results.* Ann Thorac Surg 1990;49:69-77.

=국문 초록=

기관 및 기관지 종양은 대부분이 악성 종양이며 양성 종양은 10% 이내에 불과하다. 특히 폐에 발생하는 원발성 신경성 종양은 전체 폐종양의 2% 이하로 대부분이 Schwann 세포에서 기원한다고 알려져 있다. 이러한 종양은 주로 고립성 양성 종양으로 나타나며 드문 경우에 악성의 형태를 보이기도 한다. 기관지내 신경초종은 폐의 원발성 종양 중에서 발생빈도가 매우 낮은 것으로 알려져 있다. 저자들은 기관지내 신경초종으로 폐엽절제술을 시행한 2예를 보고하는 바이다.

- 중심 단어 : 1. 신경초종
2. 기관지 종양