

원발성 위암과 후두암, 폐암 병발의 1례

이화여자대학교 의과대학 내과학교실, 병리과학교실¹, 진단영상의학과학교실²
최주영, 장혜정, 이민진¹, 심성신², 류연주, 문진욱, 이진화, 천은미, 장중현

A Case of Triple Primary Cancers in Stomach, Larynx, and Lung

Ju Young Choi, M.D., Hye Jeong Chang, M.D., Min Jin Lee, M.D.¹, Sung Sin Sim, M.D.², Yon Ju Ryu, M.D.,
Jin Uk Moon, M.D., Jin Hwa Lee, M.D., Eun Mi Chun, M.D., Jung Hyun Chang, M.D.

Department of Internal Medicine, Pathology¹, and Radiology², Collage of Medicine, Ewha Womans University, Seoul, Korea

A multiple primary malignant tumor is a disease mainly encountered in the of the older age groups. Attempts should be made to rule out a second primary malignant neoplasm in the elderly patients with unusual signs and symptoms. We encountered a case of a 67-year-old male with triple primary malignant tumors of the stomach, larynx, and lung. The patient had been treated with a subtotal gastrectomy for early gastric cancer in 1991 and a Laser laryngectomy for the laryngeal squamous cell carcinoma in 2003. In 2005, lung cancer was found with the biopsy revealing an adenosquamous carcinoma. Systemic chemotherapy was performed. (*Tuberc Respir Dis* 2006; 61: 279-284)

Key words: Triple primary cancer, Lung cancer, Stomach cancer, Laryngeal cancer.

서 론

다발성 원발암은 한 개체에서 2개 이상의 원발성 종양이 발생하는 경우를 일컫는다. 최근에는 다발성 원발암의 발생 빈도가 증가하고 있으며 이는 유해 물질에 대한 노출증가, 인구의 고령화, 암 진단 방법의 개선에 기인한다. 국내에서도 다발성 원발암에 대한 연구가 진행되어 왔고, 김 등¹, 윤 등²의 보고가 있으나 삼중복암이 발생하는 빈도는 낮은 것으로 보고되고 있다. 폐암 환자에서 병발한 삼중복암의 사례로는 1990년에 Harima³에 의해 보고된 방광암, 암, 폐암의 예와, 2000년에 Hamada⁴에 의하여 알려진 갑상선암, 위암, 폐암의 동시성 삼중복암이 있었다. 저자들은 이화여대 동대문 병원 내과에 입원한 위암, 후두암, 폐암의 삼중복암 환자의 1례를 경험하였기에 문헌 고찰과 함께 보고하는 바이다.

증 례

환 자: 황○규, 남자 67세
주 소: 혈담, 좌측 흉부 동통
현병력: 67세 된 남자가 4개월 전부터 하루 두 세 번의 소량의 혈담과 좌측 흉벽의 통증 및 체중감소가 있어 입원하였다. 기침 및 호흡곤란 등의 증세는 없었다.
과거력: 내원14년 전 조직형이 선암종인 조기위암으로 위부분절제술을 시행받았고, 2년 전에는 조직형이 편평세포암종인 후두암으로 레이저 후두절제술을 받았다.
사회력 및 가족력: 내원하기 3년 전까지 30년간 건축 노동부로 일하였고, 특이 가족력은 없었다.
흡연력 및 음주력: 40갑년이며 음주력 없음.
이학적 소견: 내원 당시 만성적으로 병적 상태였고, 혈압은 120/80mmHg, 맥박수는 분당 75회, 호흡수는 분당 20회, 체온은 36.8℃였다. 결막과 공막의 소견은 정상이었으며, 심음은 규칙적이고 잡음은 없었다. 호흡음은 깨끗하였고, 수포음이나 천식음은 들리지 않았다. 복부에서 간 및 비장종대 등의 특이 소견은 없었고, 좌측 흉벽을 타진하였을 때 통증이 유발되었다. 좌측 액와부에 만져지는 가동되는 통증이 없는 1cm 크기 임파절이 있었다. 하지말단에 청색증이나 곤봉지

Address for correspondence: Eun Mi Chun, M.D.
Department of Internal Medicine, Ewha Womans University, College of Medicine, Jongno 6-ga, Jongno-Ku, Seoul, Republic of Korea
Phone: 02-760-5120, Fax : 02-762-7756
E-mail: cem@ewha.ac.kr
Received : Mar. 10. 2006
Accepted : Aug. 7. 2006

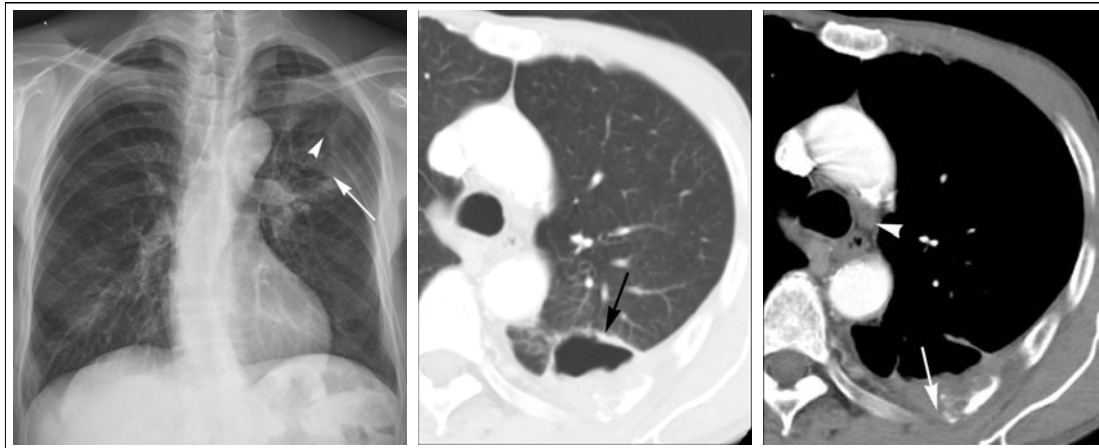


Figure 1. (A) Chest PA view shows about 5.2 cm sized thin walled radiolucency (arrow) with ill demarcated osteolytic lesion (arrowhead) in left 6th posterior arc of rib. (B) Lung window of CT scan obtained at the level of azygos arch shows 4.7 cm sized thin walled cavity mass (arrow) abutting posterior costal pleura in left lower lobe with adjacent focal ground glass attenuated lesion. (C) Mediastinal window of CT scan obtained at the same level of Fig. 2 show thin walled cavity with enhancing posterior costal pleural thickening. Irregular osteolytic lesion (arrow) in posterior arc of left 6th rib is observed. Less than 1 cm sized lymph node enlargement (arrowhead) is seen in left paratracheal area.

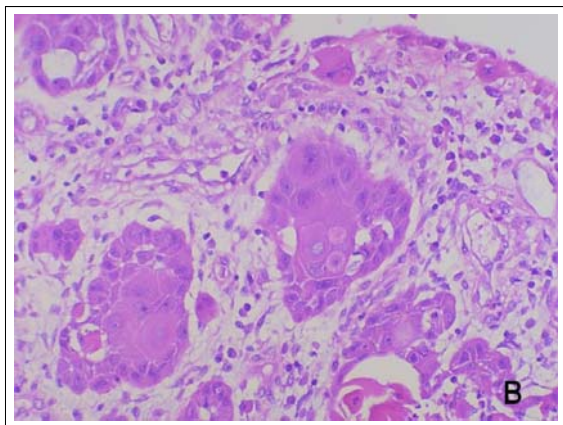


Figure 2. Epiglottis. A(H & E, ×40) & 2B(H&E, ×200). Section disclosed portion shows moderately differentiated squamous cell carcinoma.

가 없었고, 사지에 함요 부종은 관찰되지 않았다.

검사실 소견: 입원 당시 말초 혈색소 12.3 gm/dL, 백혈구 11,000/mm³ (분별검사상 중성구 71%, 임파구 12%, 단핵구 8%), 혈소판 235,000/mm³이었다. 동맥 혈가스 검사는 pH 7.46, PaO₂ 84.4mmHg, PaCO₂ 34.9mmHg, HCO₃⁻ 25.3mmol/L, SaO₂ 96.6%이었다. 혈청 생화학 검사, 소변 검사, 혈청 전해질 검사 및 간 기능 검사가 정상이었고, 혈청CEA가 8.1ng/ml로 증가되어 있었다.

방사선 소견: 단순 흉부 X-선에서 좌엽 외측 폐야에서 5.2cm크기로 중심부에 동공이 형성된 종괴가 보였으며, 좌측 여섯 번째 늑골을 침범한 소견이 관찰되었다(Fig. 1-A). 흉부 전산화 단층 촬영에서는 5×4.7×5cm 크기의 불규칙한 모양의 원형 종괴가 좌하엽 외측 폐야에 있었고, 종괴의 중심부에는 동공이 형성되었으며, 인접한 흉벽을 침범하면서 좌측 여섯 번째 늑골 파괴를 동반한 소견이 있었다(Fig. 1-B, 1-C). 좌측 액와 부위와 종격동에서 임파절이 종대된 소견이 있었다. 복부 단층 촬영상 췌장 두부에 낭성종괴가 있었으나 복부내의 임파선 종대는 없었다. 골주사 소견상 좌측 다섯 번째, 여섯 번째, 일곱 번째 늑골에 증가된 음영이 나타났으며, 좌측 늑골 단순 촬영상에서 골전을 의미하는 골막파괴 소견을 관찰할 수 있었다. 좌측의 액와 임파절 및 췌장 두부의 낭성종괴의 전이 여부를 확인하기 위하여 이 부위에 대한 초음파를 시행하였고, 각각 양성 임파절 및 단순 낭성종괴의 소견을 보였다.

위내시경과 대장내시경 소견: 혈청 CEA가 증가되어 있어서 시행한 대장내시경상 S자 결장 내에서 0.8cm 크기의 용종이 발견되었고, 위내시경에서는 부분위절제술 시행 받은 부위에 육안적으로 위암의 재

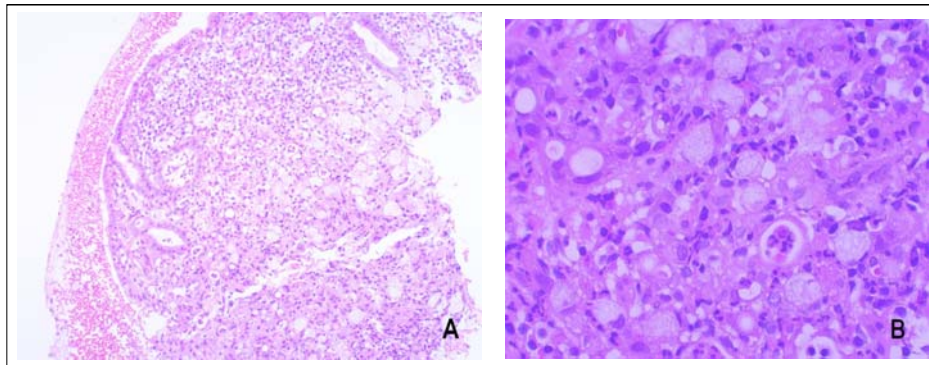


Figure 3. Stomach. A(H & E, × 100) & B(H&E, × 400). Microscopic examination shows adenocarcinoma.

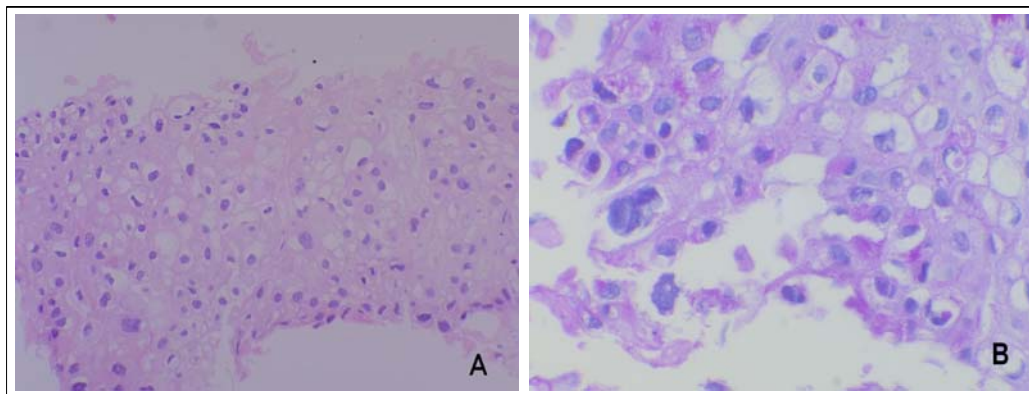


Figure 4. Lung(Adenosquamous carcinoma). A (H & E, ×200) Squamous cell carcinoma shows the proliferation of the squamous cell with atypical change. B (PAS, ×400). Adenocarcinoma shows cytoplasmic mucin of glandular cell. PAS positive eosinophilic granular material(arrowhead) filled in the grandular cell is shown.

발 병변이 의심할만한 소견은 없었다.

후두경 검사: 후두경 검사 시행 시 후두암의 재발의 소견은 없었다.

병리소견: 폐의 좌상엽 종괴에 대하여 미세침흡인 생검술을 실시하였으며 편평선암(adenosquamous carcinoma) 소견을 보였다(Fig. 4-A , 4-B).

경과 및 치료: 제 4기의 폐암으로 진단되어 항암요법을 시작하였고, 좌측 흉벽의 골통이 지속되어 경구용 마약성 진통제를 투여하였다. 환자는 Doxetacel과 carboplatin의 항암화학요법을 4차례 시행 받았고, 이후의 치료는 거부하여 보존적 치료를 유지하며 정기적으로 외래 진료를 통하여 경과 관찰 중이다. 항암화학요법 시행중 시행한 흉부 전산화 단층촬영에서 종양크기의 변화는 없었다.

고 찰

1869년에 Billroth⁵는 최초로 다발성 원발암에 대하여 1) 각 종양은 다른 부위에서 발생하여야 하고, 2)각 종양은 조직학적으로 다른 소견을 가져야 하며, 3) 각 종양은 각각의 전이를 가져야 한다고 정의하였다. 1932년에는 Warren과 Gates가 구체적이고 실용적으로 보완된 기준을 제시하였고 내용은 1) 각 종양은 종양으로서 확실한 증거가 있어야 하고, 2) 각각은 명확히 구분되어야 하며, 3) 하나의 암은 다른 암으로부터의 전이가능성이 완전히 배제되어야 한다는 것이다⁶. 그러나 다발성 원발암의 사이에도 적용 기준 및 용어 사용에 혼란이 발생하여 Moertel⁷은 간단하고 기능적인 분류기준을 정립하였다.

점차 다발성 원발암의 발생빈도가 증가하였고, 이는 인간 수명의 연장, 흡연, 음주 및 유해물질에 대한 노출의 증가, 암 진단 방법의 발전에 기인한다. 더불어 다발성 원발암의 유발에 대한 확실한 기전은 밝혀지지 않았으나, 다양한 기전의 항암제 및 면역억제제의 사용에 의하여서도 다발성 원발암의 발생이 증가한다는 보고가 있다. 다발성 원발암의 발생 빈도는 대상과 정의에 따라서 다양한 보고가 있는데, 1961년 Moertel⁷이 타 장기에서 진단된 중복암에 한하여 연구하여 3.8%라고 보고하였고, Mersheimer⁸은 3.2%로 보고하였다. 국내의 문헌에서는 윤 등²과 김 등¹이 각각 0.74%, 0.35%로 보고하였다. 삼중복암 이상은 이중복암에 비하여 빈도가 현저하게 감소하여 Moertel⁷은 0.12%, Mersheimer⁸은 0.16%라 하였고 일본에서는 0.81%라는 보고가 있다. 우리나라에서는 1979년에서 1985년까지 15,863명의 암 등록환자를 대상으로 한 권 등⁹의 보고에서 삼중복암의 발생률이 0.26%에 달하였다. 삼중복암의 구체적인 보고서로는 1994년에 Saitoh가 폐, 직장, 기도암을, Yamada가 폐, 위, 갑상선 암을 보고하였고, 권 등⁹이 위암, 자궁경부 암, 대장암의 삼중복암을, 윤 등²이 유방암, 갑상선 암, 직장암의 삼중복암을 보고하였다.

다발성 원발암이 호발하는 부위에 대한 조사가 있었는데, Stalker¹⁰는 피부와 소화관을, Warren⁴등은 피부, 대장, 전립선을 Slaughter¹¹는 피부와 방광으로 보고하였다. 이들의 보고를 종합하면 피부, 소화관, 비뇨생식기 등을 다발성 원발암의 호발부위로 볼 수 있다. 국내의 문헌에서는 신 등¹²은 28예의 다발성 원발암 환자의 연구에서 호발부위를 대장, 위, 직장, 자궁경부의 순으로 보고하여서 우리나라의 경우에는 위장관암에서 발생 빈도가 높은 것으로 볼 수 있다.

다발성 암의 위험 인자를 가지고있는 환자를 진찰할 때에는 암의 발생 가능성을 염두하고 이학적 검사 및 선별검사의 종류 및 정기적 검사의 간격의 결정에 신중을 기한다. 흡연은 후두 및 식도를 포함하는 상부 호흡기계와 소화기계에서 발암요인으로 작용하고, 대표적인 암으로는 후두암, 구인두암, 식도암, 폐암 등이⁹있다. 알코올 섭취는 후두암과 상부 소화기계 암의 유발인자라는 문헌보고가 있어 흡연과 알코올 섭취만

중단하여도 발암률, 특히 상부 호흡기와 소화기계의 발암률이 감소한다. 다발성 원발암의 발생기전으로 가족력과 유전적 인자도 작용하여 Stalker는 26.6%, Burker¹³는 30.4%에서 Lynch¹⁴는 21.5%에서 있다고 보고한 바 있다. 따라서 철저한 가족력 조사를 통하여 암의 선별검사가 필요하겠다. 다발성 원발암 발생 확률은 환자가 고령일수록 높아진다. 다발성 원발암의 진단시 평균연령을 Warren과 Ehrenreich는 62.5세로 Cook는 64.9세, 국내에서의 권 등⁷의 보고는 59.8세로 보았다.

암을 진단 받고 치료를 한 과거력이 있는 환자는 중복암의 가능성을 염두하여 선별검사를 시행하여야 하겠다. 일차암(원발암)이 있을 때 이차암의 발생 가능성은 높아지는데, Warren⁴은 일차암이 있는 경우 이차암이 발생할 소인은 증가하며, 원발암의 발병률과 비교할 때 11배 높다고 발표하였다. 일차암의 종류에 따라 호발하는 이차암의 종류와 발생률이 달라진다. 일차암으로 위암이 발생하였을 때 이차암의 발생률은 높으며 호발하는 이차암으로는 폐암의 보고가 있다. 1979년부터 1985년까지 관찰된 42명의 중복암 환자 중 원발암으로는 위암이 21예로 가장 많았고, 21예의 위암환자에서는 이차암으로 폐암과 후두암이 각각 3예, 2예에서 진단 되었다⁷. 1984년 윤 등²의 연구에서는 2873명의 암환자 중 21명(0.74%)이 중복암이었고, 그 중 2예에서 위암과 폐암이 중복암으로 보고된 바 있다. 후두암도 중복암 발생률이 높다. Martin 등은 496명의 후두암 환자 중 45명에서 다른 장기에서 중복암을 진단하였고, 이들 중 7명은 삼중복암이었다. 1986년 Yellin¹⁵는 1,450명의 상부기도암 환자 중 189명(13%)에서 중복암이었고 그 중에 61(4%)명은 폐암과 후두암이 동반되었다는 보고를 하였다. 이와 같이 후두암과 폐암은 발생 연관성이 높아, 후두암을 진단 받고 치료받은 환자가 각혈, 기침, 체중감량의 증상이 발생하였을 때 이차암으로써의 폐암의 병발 가능성을 고려하고, 흉부 단층 촬영을 실시해야 한다. 또한 일차암으로 폐암을 진단 및 치료 받은 경력이 있는 환자도 두경부 임파절 종대가 생겨거나 목소리 변성이 발생하였을 시에 후두경검사를 시행하여 후두암의 발생여부를 감별해주어야 하겠다.

일단 다발성 원발암이 진단되면 예후는 진단된 암들에서 진단시의 병기가 중요하다. 이차암, 삼차암은 늦은 시기에 진단되는 경우가 많고, 환자의 나이도 고령이어서 예후는 일차암보다 나쁘다. 후두암환자에서 이차암이 폐암인 경우에 진단당시 증상의 유무와 이차암인 폐암의 병기가 예후에 영향을 미친다는 보고가 있는데, 이는 이차암의 진단시의 병기를 반영하는 것이라 하겠다. 후두암의 진단 후 폐암을 발견한 55명 중 27명(49%)에서 증상이 동반되어 이차암이 진단되었고, 그 중 51%에서 이미 Stage III로 진행된 상태였다. 결론적으로 이차암과 삼차암의 조기발견을 통하여 다발성 원발암의 예후가 개선될 수 있다. Weaver는 두경부, 식도, 상부 호흡기계에 암의 증거가 있는 환자에 있어서는 다발성 암의 발생 가능성이 높으므로 기관지내시경, 식도위내시경, 후두경의 세가지 검사를 시행해야 한다고 주장하였다. 1976년에 두경부암이 의심되는 134명의 내원환자에 대하여 세가지 검사를 동시에 시행하여 124명에서 원발성 종양을 진단하였고, 이 중 13%는 동시성 중복암이, 7%는 속발성 중복암이 있는 것으로 보고하였다. 두경부 및 식도, 상부 호흡기계는 구조적으로 밀접하게 관련되어 있어서 이중 어느 한 곳에 종양이 의심되는 경우에는 세 곳에 대한 내시경검사를 모두 시행하는 것을 권장하였다. 그러나 Shaha가 1988년에 두경부 편평상피암 환자에게 증상의 유무와 관계없이 세 가지 내시경을 시행하였을 때, 비용 대비 효과의 측면에서 비효율적이라는 결론을 얻었다. 따라서 이미 진단된 두경부의 암환자가 비전형적인 증상을 호소할 때에는 기관지내시경, 식도위내시경, 후두경을 시행하는 것이 바람직하다.

다발성 원발암의 치료 원칙은 정립되지 않았으나, 하나의 암이 발견되어 치료한 후 다른 암이 발생한 경우에는 그것을 별도의 암으로 취급하여 치료하며, 진단 받은 각 암에 대하여 근치적 치료가 필요하다. 치료의 진행은 종양의 종류와 치료에 대한 질환의 반응도, 환자의 전신 상태에 따라 환자마다 적절히 결정하여야겠으며, 동시성 암인 경우에는 환자의 생존을 위협하는 암부터 우선적으로 치료해야 한다. 폐암과 후두암의 치료에 대하여 동시에 발견하였을 경우에는

치명적인 폐암부터 수술하고, 수술적 치료가 불가능한 단계로 진행된 상태에서는 방사선 치료를 동시에 시행한다.

요 약

다발성 원발성 악성종양은 최근 발생 빈도가 증가하고 있으며 이는 암의 진단 방법의 개선 및 인구의 고령화, 유해물질에 대한 노출증가에 기인한다. 국내에서도 다발성 원발성 악성종양에 대한 연구가 진행되어왔으며, 김등, 윤등이 보고하였다. 그러나 삼중복암의 발생하는 빈도는 매우 낮은 것으로 보고되어있다. 저자들은 이화여대 동대문 병원 내과에 입원한 다발성 원발성 위암, 후두암, 폐암 환자의 1예를 경험하였기에 문헌 고찰과 함께 보고하는 바이다.

참 고 문 헌

1. Kim CK, Chang JW. Multiple primary malignant tumors. *J Korean Surg Soc* 1970;12:63-71.
2. Yoon HK, Kim JP. Multiple primary malignant neoplasm. *J Korean Surg Soc* 1984;26:1-9.
3. Harima M, Yasumoto R, Kawashima H, Asakawa M, Kishimoto T, Maekawa M. A case of asynchronous triple primary malignant tumors of bladder, stomach and lung. *Nippon Hinyokika Gakkai Zasshi* 1990; 81:630-3.
4. Hamada Y, Takise A, Uno D, Itoh H, Ichikawa H, Morishta Y. Synchronous primary triple cancers including the lung, stomach, and thyroid. *Kyobu Geda* 2000;53:101-5.
5. Billroth T. Die allgemeine chirurgische pathologie and therapies in 51, Vogesuser: in Handbuch fur strudirende and Arzte, 14 Aufl. Berlin Germany G Reimer 1889;908.
6. Warren S, Gates P. Multiple primary malignant tumors: a survey of literature and statistical study. *Am J Cancer* 1932;16:1358-414.
7. Moertel CG, Dockerty MB, Baggenstoss AH. Multiple primary malignant neoplasms: II. tumors of different tissues or organs. *Cancer* 1961;14:231-7.
8. Merscheimer WL, Ringel A, Eisenberg H. Some characteristics of multiple primary cancers. *Ann N Y Acad Sci* 1964;114:896-921.
9. Kwon HM, Chung JB, Kim JH, Chun SI, Cho JK, Park YJ, et al. Multiple primary malignant tumor.

- Korean J Med 1987;33:61-7.
10. Stalker LK, Phillips RB, Pemberton. Multiple malignant lesions. *Surg Gynecol Obstet* 1939;68:595-602.
 11. Slaughter DP. The multiplicity of origin of malignant tumor: collective review. *Int Abstr Surg* 1944;79:89-93.
 12. Shin DH, Lee SD, Seo JK. Multiple primary malignant tumors. *J Korean Cancer Assoc* 1993;25:578-85.
 13. Burke M. Multiple primary cancers. *Am J Cancer* 1936;27:316-9.
 14. Lynch HT, Harris RE, Lynch PM, Guirgis HA, Lynch JF, Bardawil WA. Role of heredity in multiple primary cancer. *Cancer* 1977;40:1849-54.
 15. Yellin A, Hill LR, Benfield JR. Bronchogenic carcinoma associated with upper aerodigestive cancers. *J Thorac Cardiovasc Surg* 1986;91:674-83.
-