

특발성 폐섬유증에서 발견된 폐결절의 악성여부 감별에서 F-18 FDG PET의 유용성

서울대학교 의과대학 핵의학교실
김범산 · 강원준 · 이동수 · 정준기 · 이명철

The Usefulness of F-18 FDG PET to Discriminate between Malignant and benign Nodule in Idiopathic Pulmonary Fibrosis

Bom Sahn Kim, M.D., Won Jun Kang, M.D., Dong Soo Lee, M.D.,
June-Key Chung, M.D. and Myung Chul Lee, M.D.,

Department of Nuclear Medicine, Seoul National University College of Medicine

Purpose: Incidence of lung cancer in patients with idiopathic pulmonary fibrosis (IPF) is known to be higher than that in general population. However, it is difficult to discriminate pulmonary nodule in patients with IPF, because underlying IPF can be expressed as lung nodules. We evaluated the diagnostic performance of FDG PET in discriminating lung nodule in patients with IPF. **Methods:** We retrospectively reviewed 28 lung nodules in 16 subjects (age: 67.53 ± 9.83 , M:F=14:2). Two patients had previous history of malignant cancer (small cell lung cancer and subglottic cancer). The diagnostic criteria on chest CT were size, morphology and serial changes of size. FDG PET was visually interpreted, and maximal SUV was calculated for quantitative analysis. **Results:** From 28 nodules, 18 nodules were interpreted as benign nodules, 10 nodules as malignant nodules by histopathology or follow-up chest CT. The sensitivity and specificity of FDG PET were 100% and 94.4%, while those of CT were 70.0% and 44.4%, respectively. Malignant nodule was higher maxSUV than that of benign lung nodules (7.68 ± 3.96 vs. 1.22 ± 0.65 , $p < 0.001$). Inflammatory lesion in underlying IPF was significantly lower maxSUV than that of malignant nodules (1.80 ± 0.43 , $p < 0.001$). The size of malignant and benign nodule were 23.95 ± 10.15 mm and 10.83 ± 5.23 mm ($p < 0.01$). **Conclusion:** FDG PET showed superior diagnostic performance to chest CT in differentiating lung nodules in patients with underlying IPF. FDG PET could be used to evaluate suspicious malignant lung nodule detected by chest in patients with IPF. (Nucl Med Mol Imaging 2006;40(3):163-168)

Key Words: idiopathic pulmonary fibrosis, lung nodule, FDG PET

서 론

특발성 폐섬유증(Idiopathic pulmonary fibrosis: IPF)은 1998년 이후 특징적인 임상적, 방사선적, 그리고 조직병리학 적 소견이 확립된 질환이다. 약물독성이나 콜라겐 혈관성 질환(collagen vascular disease)등의 유발요인이 없는 광범위 간질성 섬유증(diffuse interstitial fibrosis) 소견을 보이는 질환으로, 흡입성 악설음(inspiratory crackle)이 들리고, 조직

소견상 UIP (usual interstitial pneumonitis)로 확인되거나 고해상전산화단층촬영술(high resolution CT)에서 흉막하 그물음영 또는 벌집모양(subpleural reticular fibrosis of honeycomb)을 보일 때 진단할 수 있다.¹⁻⁴⁾ American Thoracic Society (ATS)/European Respiratory Society (ERS)에서 특발성 폐섬유증의 진단법을 보고하였으며, 수술적 폐조직 생검은 제한적으로 시행할 것을 권고하고 있다.⁵⁾ 유병률은 남자에서 10만명당 20명, 여자에서는 13명으로 보고된 바 있다.⁶⁾

Friedrich⁷⁾이 섬유성 폐질환과 폐암의 관련성을 언급한 이후, 특발성 폐섬유증 환자의 폐암 발생이 일반인보다 높음이 여러 부검 검사와 역학조사에서 보고되고 있다.⁸⁻¹²⁾ 현재 폐암 발생의 병리 기전으로 확립된 것은 없으나, 만성적인 염증, 사이토카인 매개, 그리고 반복되는 유전적 손상 및 이에 따른 회복 과정 중에서 암이 발생하는 것으로 추정되고

• Received: 2006. 2. 23. • Accepted: 2006. 3. 28.
• Address for reprints: Won Jun Kang, M.D., Department of Nuclear Medicine, Seoul National University College of Medicine, #28 Yeongeon-dong, Jongno-gu, Seoul 110-744, Korea
Tel: 82-2-2072-3793, Fax: 82-2-766-9083
E-mail: mdkwj@snu.ac.kr

있다.

특발성 폐섬유증환자의 질병 경과는 주로 흉부전산화단층촬영을 통하여 이루어지고 있으며, 추적 과정 중에 폐 결절이 흔히 발견된다. 특발성 폐섬유증환자에서 발생하는 악성 결절의 방사선학적 소견은 결절성 또는 선형성 밀도 그리고 별집모양으로 알려져 있으며, 경계가 불분명한 종괴(ill defined consolidation like mass)로 언급된 적도 있었다.^{13,14)} 그러나 특발성 폐섬유증환자에서 관찰되는 섬유증식부위는 방사선학적으로 그물음영 또는 별집모양으로 나타나므로 결절의 악성 여부를 감별하기 어렵다.

FDG PET는 폐암의 진단과 재발판정에 널리 이용되고 있으며, 폐단일결절의 감별에도 유용한 것으로 확립된 방법이다. 현재까지 특발성 폐섬유증 환자의 폐결절의 감별진단에 FDG PET가 이용된 연구는 보고된 바 없다. 이 연구에서는 특발성 폐섬유증환자의 흉부전산화단층촬영에서 관찰된 결절의 악성여부 감별에서 FDG PET의 유용성을 평가하였다.

대상 및 방법

1. 대상

특발성 폐섬유증으로 진단받고 추적 관찰중인 환자 중, 2001년 8월부터 2005년 10월 사이에 촬영한 흉부전산화단층검사에서 결절이 관찰된 환자를 대상으로 하였다. 결절의 감별을 위하여 FDG PET 또는 FDG PET/CT이 시행된 환자는 16명(남: 14, 여: 2, 나이: 67.5±9.8세)이었다. 흉부전산화단층촬영과 FDG PET 또는 FDG PET/CT의 간격은 평균 15±16일이었다. 2명의 환자에서 소세포암과 성문하암으로 치료받은 병력이 있었다. 악성의 최종 진단은 조직병리학적 검사 또는 6개월 이상의 흉부전산화단층촬영 추적검사로 판정하였다.

2. FDG PET protocol

환자는 6시간 이상 금식 후 적정혈당(180 mg/dl 이하)이 확인된 후에 FDG PET 검사를 시행하였다. 10명의 환자에서 ECAT EXACT 47 PET scanner (Siemens-CTI, Knoxville, USA)를 사용하여 영상을 얻었으며, 감쇠보정은 triple germanium-68 ring source을 이용하여 bed당 2분으로 투과스캔을 하였다. 370-555 MBq의 F-18 FDG를 정맥으로 투여받고 60분이 경과한 후, bed당 6분 간격으로 촬영하였다. 횡단면영상은 Shepp-Logan filter (cut off frequency, 0.35 cycles per pixel)을 사용하여 재조합하였으며, 투과영상을 이용하여 감쇠보정을 하였다.

3. FDG PET/CT protocol

6명의 환자에서 Gemini PET/CT system (Philips)을 사용하여 영상을 얻었다. 감쇠보정은 CT를 이용하였고, F-18 FDG (kg당 0.14 mCi)를 정맥 주사하여 60분이 경과한 후에 bed당 2분 30초씩 총 9 bed를 촬영하였다. CT 영상은 PET emission의 영상에 적용하기 위하여 512×512 matrix를 128×128 matrix로 변형하였다. 영상의 재조합은 3D-RAMLA iterative reconstruction algorithm으로 하였고, 보정 상수는 영상의 각 Hounsfield units으로부터 구한 감쇠계수를 사용하였다.

Standard uptake value (SUV)는 투여한 FDG 양, 체중 그리고 감쇠보정된 국소 영상의 연조직 섭취를 고려하였다. 관심영역(region of interest=ROI)은 감쇠보정된 전신 혹은 국소 영상의 단면상에서 병변 주변부를 마우스로 그려 선정하였다.

4. 흉부전산화단층촬영

결절의 크기는 흉부전산화단층촬영 영상의 장경을 기준으로 측정하였다. 결절의 위치는 흉막으로부터 3 cm 거리에 가상의 선을 설정하여 중심부와 주변부로 구분하였고, 해부학적 폐의 구조에 따라 상엽과 하엽으로 구분하였다. 결절의 크기, 모양, 크기변화 등을 참고하여, 이전 영상에 비하여 크기가 증가하거나 새로 생긴 결절이 있는 경우 악성으로 진단하였다.

5. 통계 분석

악성 및 양성 결절간 비교, 그리고 특발성폐섬유증 부위와 결절간 비교분석은 Mann-Whitney test를 사용하였다. 적절한 진단적 maxSUV값의 선정을 위해 ROC (receiver operating characteristics) 곡선을 이용하였다. 통계 분석에 SPSS 12 (SPSS INC., IL, USA) 프로그램을 사용하였다.

결 과

8명의 환자에서 발견된 10개의 결절은 폐암으로 확인되었으며(병리조직검사: 6건; 흉부전산화단층촬영 추적검사: 4건), 9명의 환자에서 관찰된 18개의 결절은 양성 결절로 판정되었다(흉부전산화단층촬영 추적검사: 18건). 추적검사가 시행된 시간 간격은 7.5±5.5달이었다. 판정된 결절의 특징과 SUV는 Table 1에 나타내었다.

흉부전산화단층촬영은 10개의 악성결절 중 7개를 악성으로 판정해 예민도는 70% (7/10)이었고, 18개의 양성결절 중 8개를 양성으로 판정해 특이도는 44.4% (8/18)이었다. 위양

Table 1. Characteristics of Lung Nodule and Lung within † IPF Lesion

Case	Nodule				MaxSUV in IPF lesion	
	Result	Location	Size	maxSUV	Right lung	Left lung
1	malignant	RLL	47.74	6.57	2.04	2.15
2	malignant	RUL	27.32	4.80	2.09	2.11
3	malignant	LUL	23.72	14.00	2.00	1.60
4	malignant	RUL	24.04	7.60	2.53	2.67
		LUL	16.78	9.10		
5	malignant	LLL	30.93	6.00	1.83	1.81
6	malignant	RUL	14.57	3.00	0.93	1.21
			14.48	2.11		
7	malignant	RLL	15.50	12.00	1.79	1.96
8	malignant	LLL	24.45	11.60	1.60	1.73
	benign	RUL	5.01	0.51		
		LUL	7.31	3.20		
9	benign	LUL	3.76	0.85	1.18	1.09
		LLL	6.64	0.74		
			4.79	0.92		
10	benign	RLL	17.68	1.64	1.50	1.51
11	benign	RUL	12.37	0.88	2.22	1.85
12	benign	RUL	18.39	1.70	1.55	1.47
		LUL	20.31	1.31		
13	benign	LUL	15.18	1.16	2.11	2.65
14	benign	RLL	16.89	2.00	1.95	2.32
		RUL	5.47	0.62	1.62	1.54
			10.90	0.46		
15	benign	RLL	11.34	1.34		
			8.50	1.09		
		LLL	7.56	1.41		
			8.56	0.99		
16	benign	LUL	14.29	1.17	1.56	1.50

† IPF, idiopathic pulmonary fibrosis

RUL, right upper lobe; RLL, right lower lobe; LUL, left lower lobe; LLL, left lower lobe

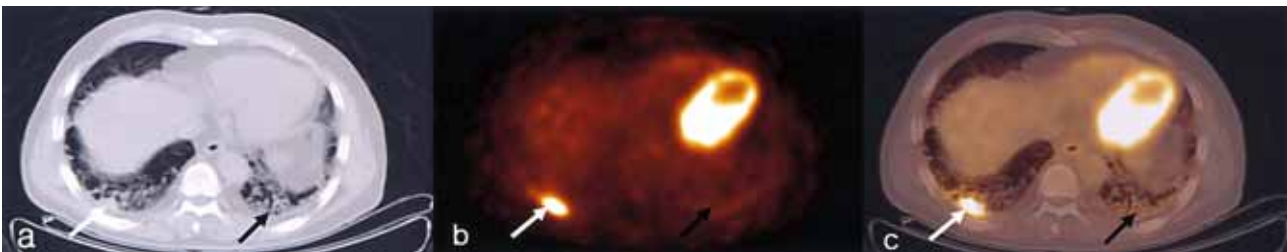


Fig. 1. CT, PET and PET/CT images of 61-year-old man with non-small cell cancer associated with idiopathic pulmonary fibrosis. a: CT scan with lung setting showed honeycombing appearance (black arrow) in subpleural areas and nodular mass in right lower lobe (white arrow), which was proved to be a nonsmall cell lung cancer. The size of nodule was 15.50 mm. b: FDG PET showed mild diffuse hypermetabolic lesions (mSUV:1.96; black arrow) in the lung fields and hypermetabolic nodular lesion (mSUV:12.0; white arrow) in right lobe. c: In fusion image of PET and CT, there were hypermetabolic nodular mass (white arrow) within fibrotic area of right subpleural area and mild diffuse hypermetabolic lesions (black arrow) in peripheral area of both lung.

성을 보이는 결절은 이전 영상에 비하여 크기가 증가하였으나, 추적검사에서 변화가 없는 경우이었다. 악성결절의 크기는 양성결절보다 컸으며 통계적으로 유의하였다.($p<0.02$) (Table 2)

육안분석에 의한 FDG PET의 예민도와 특이도는 100% (10/10)와 94.4% (17/18)이었다. 악성 결절은 양성 결절보다 높은 SUV를 가졌으며 통계적으로 유의하였다.($p<0.001$) (Table 2) ROC 곡선 분석에서 가장 높은 진단 성능이 얻어지는 maxSUV는 2.6이었으며, 이때 예민도와 특이도는 각각

90%와 94.4%이었다(area under curve on ROC curve= 0.989, Fig. 3).

결절이 없는 특발성 폐섬유증환자의 섬유증 부위의 maxSUV는 1.80 ± 0.43 (좌엽: 1.82 ± 0.46 , 우엽: 1.78 ± 0.42 , Table 1)이었으며, 악성 결절보다는 통계적으로 낮은 값이었고($p<0.001$) 양성 결절보다는 오히려 높았다.($p<0.001$)

악성결절은 폐의 상엽에 60% (6/10)가 존재하였으며 (Table 3), 90% (9/10)가 폐실질 주변부에 위치하였다. 또한 악성 결절의 60% (6/10)는 IPF에 의한 섬유증식성 병변

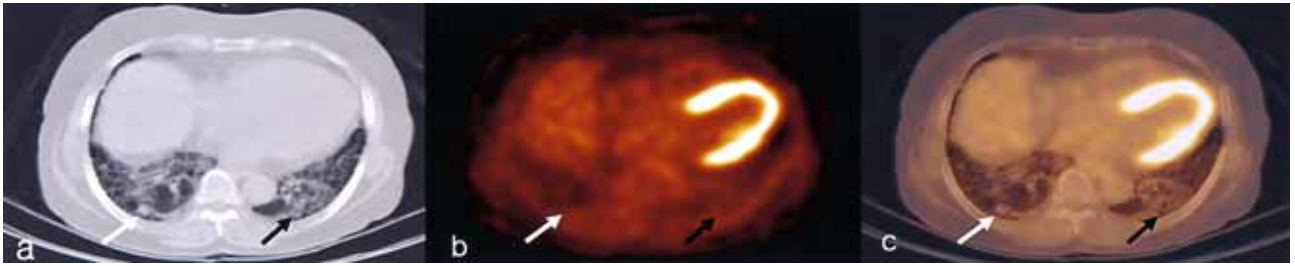


Fig. 2. Images of 64-year-old man with benign nodule associated with idiopathic pulmonary fibrosis. a: CT scan with lung setting showed honeycombing appearance in subpleural areas (black arrow) and nodular lesion in right lower lobe (white arrow), which increased in size in follow up CT. The size of nodule was 11.34 mm b: FDG PET shows mild diffuse hypermetabolic lesions in lung fields (mSUV:1.5; black arrow) and faint hypermetabolic lesion (mSUV:1.3; white arrow) in right lower lobe. c: Fusion images of CT and PET were helpful for accurate anatomical correlation.

Table 2. Comparison of Size and Max SUV between Malignant and Benign Lung Nodule

	Malignant nodule (n=10)	Benign nodule (n=18)	P value
SUV	7.68±3.96 (3.00~14.00)	1.22±0.65 (0.51~3.20)	<0.001 Mann-Whitney <0.02 Kolmogorove-Smirnov
Size	23.95±10.15 mm (14.48~47.74)	10.83±5.23 mm (3.76~20.31)	

The value are mean±S.D. and range

Table 3. The Location of Malignant and Benign Lung Nodule

Lobe	Malignant (n=10)	Benign (n=18)	Total (n=28)
RUL	4 (40%)	5 (27.8%)	9
RLL	2 (20%)	4 (22.2%)	6
LUL	2 (20%)	5 (27.8%)	7
LLL	2 (20%)	4 (22.2%)	6

RUL, right upper lobe; RLL, right lower lobe; LUL, left lower lobe; LLL, left lower lobe

부위에서 발견되었다.

고찰

흉부전산화 단층 촬영은 특발성 폐섬유증환자의 진단 및 추적 경과 관찰에 널리 이용되고 있다. 이는 조영증강 흉부 전산화단층촬영에 대한 임상적의 선호도, 비용효과적 측면, 그리고 확실한 대체 수단이 없기 때문이다. 이 연구에서는 특발성 폐섬유증환자의 흉부전산화단층촬영에서 발견된 결절의 감별 진단에서 FDG PET의 유용성을 평가하였다.

특발성 폐섬유증의 악성 결절은 양성 결절보다 maxSUV가 높았으며, 육안분석 혹은 SUV를 이용한 ROC 곡선 분석

ROC Curve of maxSUV (lung nodule in IPF)

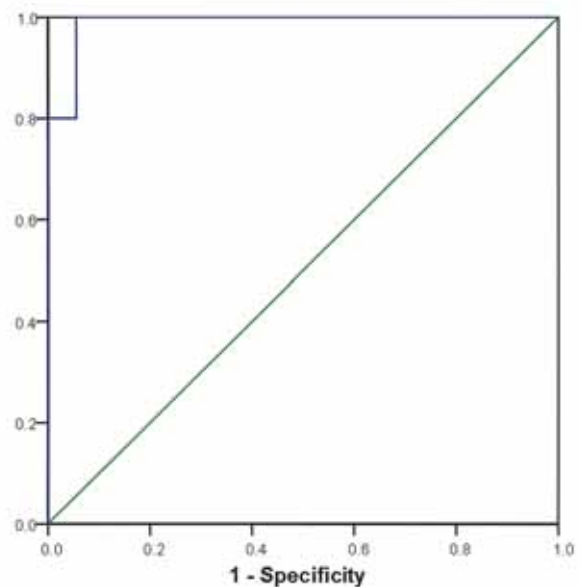


Fig. 3. ROC of lung nodule within the lesion of idiopathic pulmonary fibrosis. With ROC, the best diagnostic sensitivity and specificity were 90% and 94.4% in maxSUV 2.6 (area under curve=0.989).

에서 CT보다 높은 진단능을 보였다. 대상환자의 수가 적고 대상 선정 시 CT 소견이 참고되었으므로 대상선정의 오류가 있겠으나, CT에서 불분명한 환자에서 추가적인 도움을

준다는 것을 확인할 수 있었다.

폐의 염증성 질환에서 FDG 섭취가 증가되어 있으므로 폐결핵이나 폐렴에서도 FDG 섭취가 관찰되며, 이는 FDG PET의 제한점으로 생각되고 있다. 그러나 IPF 등의 질환에서 FDG 섭취는 국소적이지 않으며, 비교적 넓은 범위에 걸쳐 경한 FDG 섭취를 보인다. 따라서 국소적인 폐암이 발생하는 경우 FDG PET으로 진단이 가능할 것으로 기대할 수 있다. 특발성 폐섬유증환자의 흉부단층촬영 소견인 흉막하그물음영 또는 벌집모양(subpleural reticular densities or honeycomb) 부위는 정상 폐실질 혹은 양성결절 보다 높은 SUV값을 가졌으나, 악성 결절에 비해서는 낮은 값이었다 ($p < 0.001$, Meissner 등¹⁵)은 특발성 폐섬유증에서 특징적인 FDG 섭취증가가 관찰되며, FDG PET에 의하여 평가되는 포도당 대사정도는 특발성 폐섬유증의 활성도를 반영하는 것임을 보고하였다.¹⁶⁻¹⁸ 이 연구에서 특발성폐섬유증의 FDG 섭취가 그리 높지 않고, 국소적이지 않아 병변의 SUV 수치에 따라 악성과 양성으로 잘 구분될 수 있음을 보였다. 정상 폐실질에 발생한 폐암의 진단과 비교하면 IPF 환자에서의 예민도는 떨어질 것으로 생각되지만, 흉부전산화단층촬영에서 관찰된 결절의 악성도 평가에서 FDG PET은 감별에 추가적인 도움을 줄 수 있을 것으로 보인다.

단일 폐결절의 진단에서 흉부전산화단층촬영은 주로 모양과 크기, 크기 변화를 기준으로 악성도를 판정하며 크기 변화가 가장 중요한 판정기준이다. IPF 환자에서 새로 생긴 결절은 IPF 자체에 의한 것일 수도 있고 악성종양의 발생에 의한 것일 수도 있으므로 흉부전산화단층촬영으로 진단하는데 한계가 있다. 이 연구에서 악성결절의 크기가 양성결절의 크기보다 큰 것을 확인할 수 있었으나 전체적인 진단성능은 PET보다 떨어졌다.

이 연구에서 대상환자의 악성 결절은 60%가 상엽에 존재하였고, 90%는 폐실질의 주변부에서 관찰되었다. Park 등¹⁹에 따르면 특발성 폐섬유증환자의 악성 결절은 52%가 폐상엽에서 위치하고 있었으나, 이전 발표된 대부분의 논문에서는 하엽의 빈도가 높았다.^{20,21} 악성 결절은 주로 폐실질의 주변부(90%), 특히 섬유증식성 부위에서 발생빈도가 높았다고 보고되고 있다. 이는 폐섬유증과 악성 결절의 연관성을 추정케 하는 결과였다. Park 등¹⁹의 논문에 따르면 악성 결절의 56%는 폐주변부에서, 64%는 섬유증식성 부위에 존재하였다. Mizushima 등¹⁰의 연구에서도 특발성 폐섬유증환자의 폐암발생은 주로 폐의 주변부, 특히 섬유증식성 부위에서 높았으며 다른 논문에서도 비슷한 결과를 보였다.^{13,14}

본 연구의 대상군은 대부분 남자였으며 성별에 따른 분석은 어려웠다(14/16). Lee 등¹³의 논문에 따르면 악성 결절

비율은 남자에서 더 높은것으로 발표되었다(31/32). 그리고 악성 결절은 등근 형태가 70%를 차지하였으며, 20%는 선형성이었다. 이는 이전에 알려진 악성 결절의 방사선 소견과 비슷한 결과를 보였다.^{13,14}

대상환자의 PET 영상 중 10명은 ECAT EXACT 47 PET scanner에서 영상을 얻었으므로 germanium-68을 이용한 감쇠보정을 시행하였고, 6명은 Gemini PET/CT system의 MX8000 D multi slice CT를 이용하여 감쇠보정을 시행하였다. Nakamoto 등²¹에 따르면, CT를 이용한 감쇠보정에서 얻어진 radioactivity concentration value는 germanium을 이용한 감쇠보정에서보다 일반적으로 높은 값을 가짐이 보고되고 있다. 그러나 이 연구에서 측정된 정상 폐의 SUV는 두 방법간에 차이가 없었으며, Kim 등²²이 cesium과 CT를 비교한 분석에서도 비슷한 결과를 보였으므로, 검사법간의 차이를 보정하지 않고 분석하였다²³⁻²⁶.

대상 환자 중 조직학적 진단을 받은 환자가 6명이었고 추적 검사로 판정된 환자가 10명이었다. 조직학적 검사로 확인되지 않은 환자가 많다는 것이 이 연구의 제한점이라고 할 수 있다. 그러나 추적 CT를 통한 방법으로 임상적 평가가 이루어졌고, 항암제나 방사선 치료 등의 치료방침이 결정되었으므로 임상적으로는 악성 혹은 양성으로 확진된 것으로 볼 수 있다. 향후 조직학적 확인이 이루어진 환자만을 대상으로 한 추가적인 연구가 필요하다.

FDG PET은 흉부전산화단층촬영으로 발견된 특발성 폐섬유증환자의 폐결절 감별에서 유용하였다. FDG PET에서 얻어진 maxSUV값은 악성과 양성 감별에 도움이 되었으며, maxSUV 2.6이 기준점이 되었다. 특발성 폐섬유증 환자의 추적관찰 중 발견된 폐결절의 감별에서 FDG PET은 흉부전산화단층촬영보다 진단의 정확도가 높았다.

요 약

목적: 특발성 폐섬유증(Idiopathic pulmonary fibrosis: IPF)에서 폐암의 발생빈도가 정상인에 비하여 증가되어 있음이 알려져 있다. IPF 환자의 흉부전산화단층촬영(chest CT)에서 폐 결절이 관찰되는 경우 폐암의 발생과 IPF자체의 결절을 감별하기 어렵다. 이 연구에서는 IPF 환자의 chest CT에서 관찰된 결절의 악성 여부를 FDG PET을 이용해 분석하였다. **대상 및 방법:** IPF로 진단된 환자 중, chest CT에서 악성 결절이 의심되어 FDG PET을 시행한 16명을 대상으로 하였다. 총 16명 (남: 14, 여: 2, 나이: 67.53 ± 9.83세)의 환자에서 관찰된 28개의 결절에 대하여 FDG PET과 CT소견을 분석하였다. 대상 환자 중 2명은 소세포암

과 성문하암으로 치료 받은 병력이 있었으며, 나머지 환자는 악성종양의 기왕력이 없었다. 결절의 악성도 여부는 조직검사와 CT 추적검사로 판정하였다. **결과:** 10개의 결절은 폐암으로 진단되었고, 18개의 결절은 양성 결절로 판정되었다(조직병리검사: 6예, chest CT 추적검사: 22예). FDG PET의 예민도는 100%이었으며 특이도는 94.4%이었다. 크기와 형태 및 크기 변화 등을 참고한 CT의 예민도는 70%이었고, 특이도는 44.4%이었다. 악성 결절의 maxSUV는 7.68±3.96, 양성 결절은 1.22±0.65 이었다(p<0.001). 폐섬유증부위에서 측정된 maxSUV는 1.80±0.43로써 악성 결절보다 낮은 값이었으며, 양성 결절보다는 높은 값이었다(p<0.001; p<0.001). CT에서 측정된 악성 결절의 크기는 23.95±10.15 mm, 양성 결절은 10.83±5.23 mm이었다(p<0.02). **결론:** FDG PET은 IPF 환자의 CT에서 발견된 폐 결절을 감별하는데 도움이 되었다.

References

- King TE Jr. Clinical advances in the diagnosis and therapy of the interstitial lung diseases. *Am J Respir Crit Care Med* 2005;172:268-79.
- Raghu G. Interstitial lung disease: a diagnostic approach. Are CT scan and lung biopsy indicated in every patient? *Am J Respir Crit Care Med* 1995;151:909-14.
- Marinelli WA. Idiopathic pulmonary fibrosis: progress and challenge. *Chest* 1995;108:297-8.
- King TE Jr. Diagnostic advances in idiopathic pulmonary fibrosis. *Chest* 1991;100:238-41.
- American Thoracic Society. Idiopathic pulmonary fibrosis: diagnosis and treatment. International consensus statement: American Thoracic Society and the European Respiratory Society. *Am J Respir Crit Care Med* 2000;161:646-64.
- Coultas DB, Zumwalt RE, Black WC, Sobonya RE. The epidemiology of interstitial lung disease. *Am J Respir Crit Care Med* 1994;150:967-72.
- Friedrich G.. Periphäre Lungenkrebs auf dem Bodem Pleuranäher. *Virchow's Arch Path Anat* 1939;230.
- Haddad R, Massaro D. Idiopathic diffuse interstitial pulmonary fibrosis (fibrosing alveolitis), atypical epithelial proliferation and lung cancer. *Am J Med* 1968;45:211-9.
- Kinoshita A, Hirose K, Taniguchi T, Soda H, Rikitake T, Tsurukawa Y, et al. Lung cancer associated with idiopathic interstitial pneumonia. *Jpn J thorac Dis* 1990;28:852-8.
- Mizushima Y, Kobayashi M. Clinical characteristics of synchronous multiple lung cancer associated with idiopathic pulmonary fibrosis. A review of Japanese cases. *Chest* 1995;108:1272-7.
- Nagai A, Chiyotani A, Nakadate T, Konno K. Lung cancers in patients with idiopathic pulmonary fibrosis. *Tohoku J Exp Med* 1992;167:231-7.
- Kawai T, Yakumaru K, Suzuki M, Kageyama K. Diffuse interstitial pulmonary fibrosis and lung cancer. *Acta pathol Jpn* 1987;37:11-9.
- Lee HJ, Im JG, Ahn JM, Yean KM. Lung cancer in patients with idiopathic pulmonary fibrosis. *J Comput Assist Tomog* 1996;20:979-82.
- Sakai S, Ono M, Nishio T, Kawarada Y, Nagashima A, Toyoshima S. Lung cancer associated with diffuse pulmonary fibrosis: CT-pathologic correlation. *J Thorac Imaging* 2003;18:67-71.
- Meissner HH, Soo Hoo GW, Khonsary SA, Mandelkern M, Brown CV, Santiago SM. Idiopathic Pulmonary Fibrosis: Evaluation with Positron Emission Tomography. *Respiration* 2005 Aug 3 [Epub ahead of print]
- Bakheet SM, Saleem M, Powe J, Al-Amro A, Larsson SG, Mahassin Z. F-18 fluorodeoxyglucose chest uptake in lung inflammation and infection. *Clin Nucl Med* 2000;25:273-8.
- Yoshimura A, Kudoh S. Idiopathic pulmonary fibrosis and lung cancer. *Gan To Kagaku Ryoho* 2003;30:215-22.
- Lyburn ID, Lowe JE, Wong WL. Idiopathic pulmonary fibrosis on F-18 FDG Positron Emission Tomography. *Clin Nucl Med* 2005;30:27.
- Park J, Kim DS, Shim TS, Lim CM, Koh Y, Lee SD, et al. Lung cancer in patients with idiopathic pulmonary fibrosis. *Eur Respir J* 2001;17:1216-9.
- Aubry MC, Myers JL, Douglas WW, Tazelaar HD, Washington Stephens TL, Hartman TE, et al. Primary pulmonary carcinoma in patients with idiopathic pulmonary fibrosis. *Mayo Clin Proc* 2002;77:763-70.
- Nakamoto Y, Osman M, Cohade C, Marshall LT, Links JM, Kohlmyer S, et al. PET/CT: Comparison of Quantitative Tracer Uptake Between Germanium and CT Transmission Attenuation-Corrected Images. *J Nucl Med* 2002;43:1137-43.
- Kim JS, Lee JS, Lee DS, Park EK, Kim JH, Kim JI, Lee HJ, Chung JK, Lee MC. Quantitative Differences between X-Ray CT-Based and ¹³⁷Cs-Based Attenuation Correction in Philips Gemini PET/CT. *Korean J Nucl Med* 2005;39:182-90.
- Kinahan PE, Townsend DW, Beyer T, Sashin D. Attenuation correction for combined 3D PET/CT scanner. *Med Phys* 1998;25:2046-53.
- Kamel EM, Burger C, Buck A, von Schulthess GK, Goerres GW. PET emission activities after ⁶⁸Ge-transmission correction or CT-based attenuation correction. *Eur J Nucl Med* 2001;28:969.
- Kamel EM, Hany TF, Burger CN, Tokman A, Altman H, von Schulthess GK. CT-based vs Ge-68 rotating source attenuation correction in a combined PET-CT scanner. *Radiology* 2001;221:564.
- Kim JS, Lee JS, Lee BI, Lee DS, Chung JK, Lee MC. Performance Characteristics of 3D GSO PET/CT Scanner (Philips GEMINI PET/CT). *Korean J Nucl Med* 2004;38:318-24.