

## 종격동 림프절 전이를 보이는 분화 갑상선 암의 치료

연세대학교 의과대학 외과학교실

이잔디 · 임치영 · 남기현 · 장항석 · 정응운 · 박정수

### Treatment of Mediastinal Lymph Node Metastases in Differentiated Thyroid Carcinoma

Jandee Lee, M.D., Chi-Young Lim, M.D., Kee-Hyun Nam, M.D., Hang-Seok Chang, M.D., Woong Youn Chung, M.D. and Cheong Soo Park, M.D.

**Purpose:** In case of well-differentiated thyroid carcinoma, a mediastinal lymph node metastasis is extremely rare, but can be life threatening due to its proximity to the vital organs. The consequence of radical extirpation must be balanced against the issues of tumor control, survival outcomes, functional morbidity, and the sequelae of an excessive surgical resection. The aim of this study was to clarify the clinicopathological characteristics, treatment and outcomes of patients with mediastinal lymph node metastasis in differentiated thyroid carcinoma.

**Methods:** Nineteen consecutive differentiated thyroid carcinoma patients with a mediastinal lymph node metastasis between June 1998 and Feb. 2004 were included in this study. All the patients underwent a trans-sternal mediastinal lymph node dissection in addition to thyroid cancer surgery. The median follow-up was 40.7 months (range, 18~97).

**Results:** The mean age was 49 years (range 31~72 years) with a male-to-female ratio of 8 : 11. The surgical treatment included 11 cases of an upper mediastinal lymph nodes dissection via a partial sternotomy and 7 cases of a whole mediastinal lymph nodes dissection via a total longitudinal sternotomy. In 6 cases, the combined resection of the involved organ was added. Major postoperative complications occurred in two patients, one with leakage from a tracheoesophageal fistula and the other with a pulmonary embolism. During the follow-up period, local recurrences in the lateral cervical nodes were observed in 5 cases. The 5 year overall survival and 5 year disease-free survival were

90.5% and 63.6%, respectively. There was only one surgical mortality.

**Conclusion:** These results suggest that the prognosis for mediastinal lymph node metastasis in differentiated thyroid carcinoma can be improved by an aggressive mediastinal lymph node dissection and the appropriate thyroid cancer surgery. (J Korean Surg Soc 2006;71:18-24)

**Key Words:** Mediastinal lymph node metastasis, Trans-sternal mediastinal lymph node dissection, Well-differentiated thyroid carcinoma

**중심 단어:** 종격동 림프절 전이, 흉골절개 종격동 림프절 청소술, 분화 갑상선암

Department of Surgery, Yonsei University College of Medicine, Seoul, Korea

### 서 론

분화 갑상선암은 천천히 자라고 공격성이 약해서 예후가 좋으며 주변 조직으로의 침윤이 드물다고 알려져 있다.(1,2) 또한, 중앙 구획 및 측경부 림프절 전이를 보인 경우에도 적절한 림프절 청소술을 통해 치료효과를 높일 수 있고, 좋은 예후를 기대할 수 있다.(3-5) 하지만 종격동까지 광범위한 림프절 전이를 보이거나 경부와 종격동의 주요 장기(vital organ) 및 주요 혈관(major vessel)의 침습을 동반한 국소 진행이 심한 경우에는 예후가 불량하다. 갑상선암으로 사망하는 환자의 86%에서 국소 진행 양상을 보이고, 약 47%는 국소적인 주요 장기 및 혈관 등의 침윤이 직접 사인으로 작용하는 것으로 되어 있다.(6-8)

과거에는 암종이 주요장기의 직접적인 침윤, 광범위 종격동 림프절 전이 혹은 혈관 침윤 등을 보이는 경우에는 수술적인 치료가 불가능하다고 생각하였다. 하지만, McClintock 등(9)이 1954년 흉골 절개를 통한 광범위 림프절 청소술에 대한 치료 성과를 최초로 발표한 이후 국소 진행성 갑상선암의 치료지침에 변화가 있었다. 그 후 1960년대에 기관의 분절 절제술 및 재건술이 성공적으로 시행되어 치료 범위가 더욱 확대되었다.(10,11) 즉, 이러한 국소 진행

책임저자 : 박정수, 서울시 서대문구 신촌동 134번지  
☎ 120-752, 연세대학교 의과대학 외과학교실  
Tel: 02-2228-2100, Fax: 02-313-8289  
E-mail: ysurg@yumc.yonsei.ac.kr

접수일 : 2006년 3월 29일, 게재승인일 : 2006년 5월 15일

성 갑상선 암의 적극적인 수술로 생존율 향상과 증상 완화에 대한 많은 보고들이 있었다.(12-15) 이러한 장점에도 불구하고, 수술의 난이도가 높고, 수술과 관련된 불가피한 휴유증 및 수술관련 사망까지 보고되어 치료의 적응 대상에 대한 논란이 계속되고 있다.(16,17)

현재까지는 종격동 림프절 전이를 보이는 국소 진행성 갑상선 암의 특징 및 수술적 치료에 대한 연구보고는 드물며, 특히 분화 갑상선암에 국한된 경우는 문헌상 보고된 경우가 거의 없는 실정이다. 이에 저자들은 임상적인 경험을 통해 분화 갑상선암에 국한하여 종격동 림프절 전이 시 임상 병리학적 특징, 치료방법 등에 대해 조사하여 향후 치료 지침 수립에 도움이 되고자 본 연구를 시행하였다.

## 방 법

1998년 6월부터 2004년 2월까지 연세대학교 의과대학 외과에서 분화갑상선암의 종격동 림프절 전이로 흉골 절개술을 이용한 광범위 림프절 청소술을 시행받은 19예의 환자를 대상으로 하였다. 전체 19예 중 유두상암이 14예, 여포상암이 5예였다. 유두상암 주 증상세포변이(columnar cell pattern)를 보이는 경우가 1예, 여포상암중 섬변이(insular pattern)를 보이는 경우가 1예 있었다.

대상 환자들의 임상적 특징으로 성별, 연령, 가족력, 두경부 방사선 조사력 및 갑상선 질환의 과거력에 대하여 조사하였다. 종격동 림프절 전이를 갑상선암과 동시에 발견된 경우와 수술 후 경과 관찰 중 발견된 경우로 구분하였고, 후자의 경우 최초 갑상선 수술 시부터 종격동 림프절 전이까지의 기간 및 측경부 림프절 전이 및 원격전이 동반 여부 등에 대해 조사하였다.

수술 전 진단방법으로 단순 흉부촬영, 초음파 검사 및 세침 흡인 세포검사(fine needle aspiration biopsy, FNAB), 경부 및 흉부 전산화 단층 촬영 등을 시행하였다. 그 외 경부 및 종격동의 주요기관이나 주요혈관에서 암종의 침습이 의심될 때에는 식도 내시경검사, 경부 및 흉부의 자기공명 영상검사(MRI), 자기공명 혈관 조영술(MR angiography) 등을 추가하였고, 원격전이 여부를 확인하기 위해 전신 골 스캔, 양전자 방출 단층 촬영(positron emission tomography scan, PET scan) 등도 필요에 따라 시행하였다.

흉골 절개 방법은 영상학적 검사상 전이가 의심되는 종격동 림프절이 상종격동 림프절군(superior mediastinal nodes)에 국한되어 있고, 주위 기관의 국소 침윤이 의심되지 않은 경우에는 부분 정중 흉골 절개술(partial midline sternotomy)을 이용하였다. 하지만 대동맥궁 이하부위에 전이된 림프절이 의심되거나, 주요기관이나 혈관의 절제 및 재건술의 가능성이 있는 경우에는 전 종축 흉골 절개술(total longitudinal sternotomy)을 이용하였다.

모든 대상 환자에서 갑상선 암 수술 후 약 4~5주 뒤에

200 mCi 의 고용량 방사성 요오드 치료를 시행하였다. 대상 환자들의 치료성적은 치료 후 방사성 요오드 전신촬영에서 이상 흡착 소견이 없고, T4 중단(T4 off) 후 TSH의 자극상태에서 혈청 Tg 수치가 10 ng/ml 이하를 무병 생존으로 판정하였으며, 국소 재발 혹은 원격 전이 병소가 잔존해 있는 상태를 유병 생존으로 분류하였다. 이후 약 3~6개월 간격으로 외래에서 혈청 검사 및 영상학적 검사를 시행하여 국소 재발 및 원격 전이 여부를 감시하였다.

무병 생존 기간은 종격동 림프절 절제술 시행한 시점부터 국소재발 혹은 원격전이가 확인된 시점 혹은 2005년 12월까지로 한정하여 무병생존기간을 조사하였다. 추적 소실된 예는 없었으며 평균 추적 기간은 40.7개월(18~97개월)이었다.

## 결 과

### 1) 임상적 특징

갑상선암의 종격동 림프절 전이 진단 당시 평균연령은 49세(31~72세)였고, 성별분포는 남자가 8예, 여자가 11예였다. 모든 대상군에서 두경부 방사선 노출의 과거력은 없었지만, 유두상 갑상선암의 가족력이 있는 환자가 2예 있었다.

종격동 림프절 전이가 갑상선암과 동시에 발견된 경우가 7예였으며, 원발 갑상선암 수술 후 경과 관찰 중 발견된 경우 12예였다. 후자의 경우 두 번 이상 반복되는 경부 림프절 재발 후 종격동 림프절 전이가 발생한 경우가 4예였다. 추적 관찰 중 발견된 12예는 원발 갑상선암 수술 후 평균 109.5개월(11~421개월) 만에 종격동 전이가 진단되었다.

### 2) 수술 전 진단

주증상 없이 영상학적 검사상 종격동 림프절 전이가 발견된 경우가 13예로 단순 흉부 촬영, 흉부 전산화 단층 촬영 및 흉부 자기공명 영상, 방사성 요오드 스캔 등에서 발견되었다. 이 중 2예는 PET scan상 갑상선 암과 종격동 림프절 전이가 우연히 발견되었다.

임상증상을 주소로 내원한 경우가 9예였으며, 경부종괴가 5예, 애성이 2예였으며, 나머지 2예는 호흡 곤란 및 연하 곤란을 동반하고 있었다. 증상 발현 기간은 평균 6개월로 1개월에서 3년 2개월까지 다양하였다.

대상군 중 17예에서 수술 전 평균 Tg 수치는 169.4 ng/ml (72.8~634.5 ng/ml)로 증가되어 있었으며 나머지 2예에서는 수술 전 Tg 수치가 평균 28.5 ng/ml (16.7~30.3 ng/ml)로 정상 소견을 보였다.

### 3) 수술 소견 및 치료 결과

원발 갑상선암의 평균 크기는 2.2 cm (0.7~4.5 cm)였고, 피막침습을 보인 경우가 12예, 다발성이 10예였다. 중앙 구

- Superior mediastinal nodes** ●
  1. Highest mediastinal
  2. Upper paratracheal
  3. Pre-vascular and retrotracheal
  4. Lower paratracheal
- Aortic nodes** ○
  5. Subaortic
  6. Para-aortic
- Inferior mediastinal nodes** ●
  7. Subcarinal
  8. Paraesophageal
  9. Pulmonary ligament
- N1 nodes** ●
  10. Hilar
  11. Interlobar
  12. Lobar
  13. Segmental
  14. Subsegmental

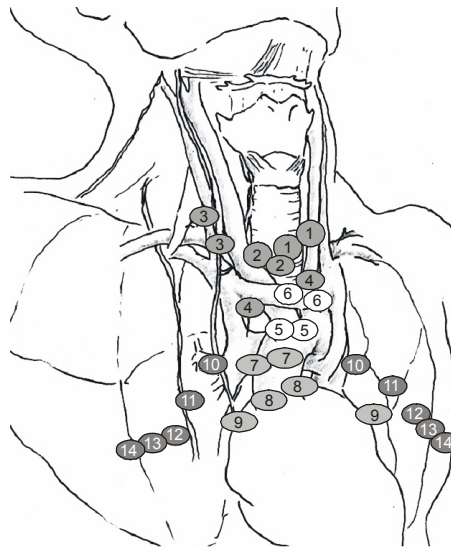


Fig. 1. Regional mediastinal lymph node stations.

Table 1. State of regional mediastinal lymph node metastasis

Regional lymph node stations	Mean number of lymph node metastasis (range)
Superior mediastinal nodes	7.2 (3~28)
1. Highest mediastinal	1.4 (1~8)
2. Upper paratracheal	1.4 (0~5)
3. Pre-vascular and retrotracheal	1.6 (0~7)
4. Lower paratracheal (including azygos nodes)	0.8 (0~4)
Aortic nodes	0.1 (0~3)
5. Subaortic (A-P window)	0.2 (0~2)
6. Para-aortic (ascending aorta or phrenic)	0.1 (0~2)
Inferior mediastinal nodes	0.2 (0~3)
7. Subcarinal	0.1 (0~2)
8. Paraesophageal (below carina)	0.3 (0~4)
9. Pulmonary ligament	0.0 (0~0)
N1 nodes	0.3 (0~2)
10. Hilar	0.2 (0~2)
11. Interlobar	0.0 (0~0)
12. Lobar	0.0 (0~0)
13. Segmental	0.0 (0~0)
14. Subsegmental	0.0 (0~0)
	1.4 (1~32)

획 림프절 전이가 18예에서 관찰되었고, 우측 측경부 림프절 전이 6예, 좌측 측경부 림프절 전이 3예 및 양측 측경부 림프절 전이를 보인 경우가 10예였다. 종격동 림프절 군을 상종격동 림프절군(superior mediastinal lymph node group)과

Table 2. Operative methods for mediastinal lymph node metastases and Invasion of mediastinal adjacent structures

Operative methods	Number (%)
Mediastinal LN* dissection only	13 (62.5)
Mediastinal LN dissection with resection of surrounding vital organs	6 (37.5)
1. Major vessel resection (±reconstruction with graft)	4 (20.8)
2. Tracheal resection+mandibulectomy	1 (4.2)
3. Total laryngectomy, pharyngectomy +gastric pull-up reconstruction	1 (4.2)

\*LN = lymph node.

하부 종격동 림프절군(lower mediastinal lymph node group)으로 세분하고, 하부 종격동 림프절군은 다시 대동맥궁 림프절(aortic nodes), 하종격동 림프절(inferior mediastinal nodes), 폐문 림프절(N1 nodes, Hilar nodes)로 분류하였다(Fig. 1). 제거된 전체 종격동 림프절은 평균 10.7개(6~47개)였으며, 그중 전이성 림프절은 평균 1.4개(1~32개)였다(Table 1).

원발 갑상선암과 종격동 림프절 전이가 동시에 발견된 7예에서는 종격동 림프절 청소술과 동시에 갑상선 전절제술 및 측경부 림프절 청소술이 시행되었고, 수술 후 추적 관찰 중 발견된 12예에서는 종격동 림프절 청소술과 재발이 의심되는 경부의 수술을 추가하였다.

부분 정중 흉골 절개술은 상종격동 림프절군과 일부 대동맥궁 림프절군 청소술 시 이용되었고, 전 종축 흉골 절개술은 상종격동 림프절군부터 폐문 림프절군까지 전 종격동

림프절 청소술이 시행될 때 이용되었다. 또한 6예에서는 암종이 기관 혹은 혈관까지 침습되어 이들을 동시에 절제하는 수술까지 추가되었다(Table 2, Fig. 2).

종격동의 림프절 전이 양상은 주로 상위 종격동에 국한된 경우가 대부분이었으며(13예) 나머지는 대동맥 주위 림프절(3예), 하위 종격동 림프절(2예), N1 node까지 전이를 보인 경우(1예)였다.

수술 후 특기할 만한 합병증이 관찰되지 않았던 경우가 15예였고, 경한 호흡기 감염이 동반되었던 경우가 2예, 기도과 식도 사이의 누관(fistula)이 발생하여 재수술이 필요하였던 경우가 1예 있었다. 대장군 중 1예에서는 기존의 심각한 관상동맥 질환을 가진 환자로 수술 후 5일째 폐혈전증의 증상으로 인한 심장마비로 사망하였다.

전체 대장군 중 15예에서 수술 전 Tg가 189.3 ng/ml (73.4

~634.5 ng/ml)에서 수술 후 19.4 ng/ml (5.6~34.6 ng/ml)로 확연한 감소양상을 보였다. 하지만 폐전이가 동반된 2예에서는 수술 전 Tg가 634.5 및 287.8 ng/ml에서 각각 164.4 및 89.7 ng/ml로 감소하였으나 아직도 높은 상태였다. 나머지 2예의 경우는 수술 전 Tg가 23.3 ng/ml (16.4 ng/ml, 30.2 ng/ml) 높지 않은 상태였으며, 수술 후에도 17.0 ng/ml (9.4 ng/ml, 24.6 ng/ml)로 큰 변화가 없었다.

4) 국소재발 및 원격전이

추적 관찰 기간 동안 국소 재발을 보인 경우가 5예였으며, 종격동 림프절 청소술 시행 후 평균 12.2개월(6~34개월)에 모두 측경부 림프절에서 재발한 경우였다. 이 중 4예에서는 편측 측경부 림프절 청소술과 종격동 림프절 광칭술을 시행한 후 청소술을 시행하지 않은 반대측 측경부에

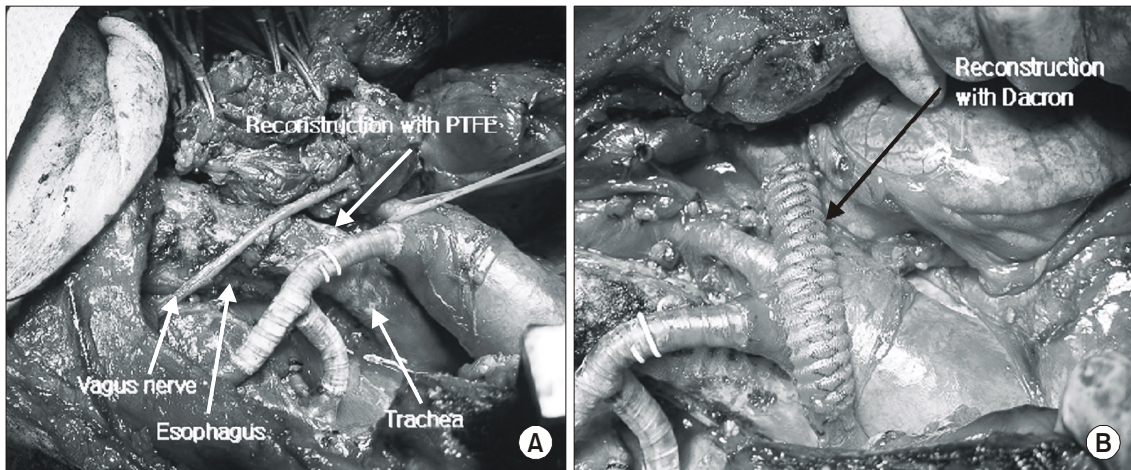


Fig. 2. A case of radical cervicollateral and mediastinal lymph node dissection with major vessel resection and reconstruction. (A) Partial resection of major mediastinal arteries due to cancer invasion and reconstruction of arteries with Y-shaped graft (PTFE): brachiocephalic trunk-subclavian artery - Rt. subclavian artery - Rt. common carotid artery, (B) Partial resection of major mediastinal veins due to cancer invasion with thrombosis and reconstruction of innominate vein with Dacron: Lt. brachiocephalic vein - Rt. brachiocephalic vein.

Table 3. Characteristics of cases showing local recurrence or distant metastasis of differentiated thyroid carcinoma after radical mediastinal node dissection

Cases	Pathology	LR*	Tx. of LR	DM <sup>†</sup>	Site of DM	Tx. of DM	Results	Follow up duration
1st	Papillary	+	Reoperation	+	Lung	RI <sup>‡</sup> (high dose)	DFS <sup>§</sup>	18 months
2nd	Papillary	+	Alcohol injection	-			DRS <sup>  </sup>	16 months
3rd	Papillary	+	Reoperation	+	Cervical spine Lung	XRT <sup>¶</sup> +RI (high dose)	DRS	16 months
4th	Papillary	+	Reoperation	-			DFS	67 months
5th	Follicular	+	Alcohol injection	+	Lung	RI (high dose)	DRS	35 months
6th	Papillary	-		+	Lung	RI (high dose)	DFS	32 months

\*LR = local recurrence; <sup>†</sup> DM = distant metastasis; <sup>‡</sup> RI = radioactive iodine treatment; <sup>§</sup> DFS = disease-free survival; <sup>||</sup> DRS = disease-related survival; <sup>¶</sup> XRT = external beam irradiation therapy.

서 전이성 림프절이 발견된 경우였고, 나머지 1에는 양측 측경부 림프절 청소술과 종격동 림프절 청소술 시행 후 청소술을 시행한 편측 측경부에서 전이성 림프절이 발견된 경우였다. 국소재발의 경우 3예에서 국소 림프절 청소술을 시행하였고, 초음파상 측경부에 전이가 의심되는 림프절이 단 한 개만 관찰되었던 2예에서는 에탄올 주입법으로 치료하였다(Table 3).

원격전이는 모두 4예에서 관찰되었는데 국소 재발을 보인 5예 중 3예에서 원격전이가 동반되어 있었고, 나머지 1예는 원격전이만 발견된 경우였다. 원격전이의 발견은 3예에서는 수술 후 요오드 스캔상 폐전이가 발견된 경우였고, 나머지 1예에서는 추적 관찰 중 8개월 만에 폐전이와 골전이가 동시에 발견되었다. 전자의 경우는 고용량 방사성 요오드 치료를 시행하였고, 후자의 경우 고용량 방사성 요오드 치료와 골전이에 대한 외부 방사선 치료를 병행하였다.

5) 무병 생존율 및 예후

대상 환자들의 평균 추적 기간은 40.7개월(18~97개월)이었고, 수술 직후 합병증으로 사망한 1예를 제외한 18예의 환자 모두 현재 생존한 상태이다. 마지막 추적일을 기준으로 무병생존이 15예(78.9%), 유병생존이 3예(15.8%)였으며, 5년 평균 생존율 및 무병 생존율은 각각 90.5%와 63.6%였다.

고 찰

갑상선암의 자연 경과 중 종격동 림프절 전이는 드물게 발생하지만, 일부에서는 9% 정도까지 발견된다는 보고도 있다.(1,2,18) 특히, 중앙구획 림프절 전이가 흔히 동반되는 유두상 갑상선 암의 경우에는 상위 종격동 림프절(highest superior mediastinal nodes, upper paratracheal, upper pretracheal LN groups)에 국한된 미세 림프절 전이(micrometastasis)는 약 48%까지 발생한다는 보고도 있다.(18,19) 하지만 이러한 갑상선암의 종격동 림프절 전이시 임상적인 특징 및 예측인자 등에 대한 문헌보고는 대부분 수술암 혹은 미분화암을 포함시킨 경우이며 분화 갑상선 암에 국한된 경우는 거의 없는 실정이다.(16-18,21) 본 연구에서는 분화 갑상선암에 국한하여 종격동 림프절 전이 시 흉골 절개술을 통한 광범위 림프절 청소술을 시행한 19예의 환자를 대상으로 하였다. 즉 유두상암 혹은 여포상암의 림프절 전이가 종격동 림프절의 병리조직 검사에서 확인된 경우만을 대상군에 포함시켰다.

갑상선암의 종격동 림프절 전이를 예측할 수 있는 요인으로 폐전이 여부, 원발 갑상선암 병변의 편측 측경부 림프절 전이 유무, 중앙 구획 림프절 전이 유무 및 원발 갑상선암이 종격동까지 자란 경우 등이 알려져 있다.(18,20,21) 수질암의 경우에는 중앙의 피막외 침습, 측경부 림프절 전이

유무, 국소 경부 재발 유무, 원격전이 유무 및 혈청 칼시토닌(calcitonin) 수치 등도 영향을 미친다는 주장도 있다.(22) 본 연구 결과에서도 최초 갑상선 수술 후 추적 관찰 동안 종격동 림프절 전이가 발견된 12예의 환자들의 경우 최초 진단 당시 국소 진행형이며 측경부 림프절 전이를 보인 경우가 대부분이었다. 따라서 원발암이 국소 진행성이거나 측경부 림프절 전이를 보인 경우에는 추적관찰 중 반드시 종격동 림프절의 전이에 대한 조사가 이루어져 이를 간과하지 않도록 해야 할 것이다.

종격동 림프절 전이의 경로에 대해서 여러 가지 의견들이 제시되고 있다. 과거에는 갑상선암의 종격동 림프절 전이가 폐전이를 통해 발생한다는 이론이 우세하였다. 이는 종격동 림프절 전이가 폐전이와 동반될 확률이 높고, 유두상 갑상선암에 비해 여포상 갑상선암에서 폐전이와 종격동 림프절 전이 발생률이 월등히 높다는 사실에 근거하였다.(18,20) 하지만 최근에는 경부 림프절 전이 후 국소 림프액 경로(lymphatic channel)를 통해서 종격동 림프절 전이가 발생한다는 주장이 대부분이다. 즉, 중앙 구획 림프절 특히 우측 반회귀 신경 후방의 림프절(posterior recurrent laryngeal nerve nodes)에서 림프액 경로를 통해 직접적으로 종격동 림프절로 전이가 발생한다는 이론이 있는가 하면, 환측 측경부 림프절 전이 시 림프액 순환(lymphatic circulation)의 장애로 인한 림프액 역류로 반대측 측경부 림프절 및 종격동 림프절 전이가 동시에 발생한다는 주장도 있다.(18,21) 본 연구에서는 전체 19예의 환자 중 종격동 림프절 전이 진단 당시 폐전이가 동반된 경우는 4예에 불과하였으며, 조직 검사상 유두상 갑상선암이 14예로 여포상 갑상선암에 비해 월등히 많았다. 따라서 폐전이를 통한 종격동 림프절 전이의 이론은 저자들의 연구 결과에 부합하지 않았다. 또한 본 대상군에서 환측 측경부 림프절 전이만 보인 경우가 8예였고, 반대측 측경부 전이만 보인 경우가 1예였으며, 양측 측경부 전이를 보인 경우가 10예였다. 따라서 저자들은 폐전이를 통한 종격동 전이보다는 경부의 국소 림프액 경로를 통한 전이 발생 이론이 타당하다는 결과를 얻었다.

갑상선암의 종격동 림프절 전이 양상 및 청소술의 범위에 대해서 여러 가지 의견들이 제시되었다. 종격동 림프절 전이가 갑상선암의 측경부 림프절 전이를 통해 발생한다는 점에 근거하여 갑상선 전절제술, 중앙구획림프절 청소술 및 측경부 림프절은 필수적이라고 알려져 있다. 하지만 종격동 림프절 청소술의 범위에 대해서는 대부분의 문헌에서 상종격동 림프절군을 제외한 대동맥궁, 하종격동 및 폐문 림프절군의 림프절 청소술은 불필요하다고 보고하고 있다. 이러한 주장은 상종격동 림프절군과 하위 림프절군 사이에 정확한 해부학적 경계는 없지만, 완두 정맥(brachiocephalic vein)을 경계로 하방까지 림프절의 전이가 발생하는 경우는 매우 드물다는 점에 근거하였다.(21-24) 또한, 림프관 조영술(lymphangiogram)상 중앙 구획 림프절군과 상종격동 림프

절군 사이에 림프통로가 잘 발달되어 있지만, 상종격동군과 하종격동 림프절군 사이에는 림프통로가 상대적으로 희박하다는 것도 이러한 이론을 뒷받침해주고 있다.(18,24) 따라서, 수술범위 결정 시 주위 장기의 침습이 없고 상 종격동에 국한된 림프절 전이를 보이는 경우에는 경부 절개선을 이용한 상종격동 림프절 청소술만으로 충분하다는 주장들이 있다. 이에 반하여 위치에 관계없이 종격동 림프절 전이가 진단된 경우에는 흉골 절개를 이용한 광범위한 종격동 림프절 절제술 시행이 생존율 향상에 도움을 준다는 보고도 있다.(18,23,24) 본 연구에서는 상 종격동 림프절 전이만 보인 경우가 13예였고, 나머지 6예에서는 수술 전 영상학적 검사나 육안상 의심되지 않았던 종격동 하방의 림프절 미세전이가 병리조직검사에서 발견된 경우였다. 따라서 종격동 림프절 전이 시 상종격동 림프절뿐만 아니라 전 종격동의 미세 전이 가능성을 반드시 고려해야 될 것이다. 또한 본 증례들 중 영상학적 검사상 림프절 전이가 발견되지 않아 반대측 측경부 림프절 청소술을 시행하지 않은 7예 중 4예에서 국소 재발의 양상을 보였다. 따라서 종격동 림프절 전이 진단 시 육안적인 반대측 측경부 전이가 확인되지 않은 경우에도 림프 경로를 통한 미세 전이 가능성을 고려하여 양측 측경부 림프절 청소술을 고려해야 할 것으로 보인다.

종격동 림프절 전이와 동반하여 인접한 주요 장기 침습을 보이는 경우에 다양한 수술술기와 치료방법이 알려져 있다. 특히 주요 장기인 기관, 식도, 주혈관 등의 침범이 있을 경우 광범위한 절제술이 필요하며, 수술 후 외부 방사선 치료가 추가될 수도 있다. 이런 경우에도 조직검사상 분화도가 불량하지 않은 경우에는 적절한 치료로 양호한 예후를 보인다.(6-9,18) 저자들의 경우에도 대상군 중 6예에서 인접 장기의 국소 침범을 보여 광범위 절제술을 시행한 결과 현재까지 1예만이 폐전이 및 측경부 림프절 전이를 보였고 나머지 5예는 무병생존 상태로 비교적 양호한 예후를 보였다.

개흉술을 이용한 종격동 림프절 청소술 시 발생할 수 있는 주요 합병증으로 기흉(pneumothorax), 혈흉(hemothorax), 종격동염(mediastinitis), 유미흉(chylothorax), 종격동 혈종(mediastinal hematoma) 등을 들 수 있다.(16-8,23) 이러한 합병증의 예방을 위해서는 주요혈관 및 유미관(thoracic duct)의 손상여부를 수술 중에 반드시 확인하여야 하며, 흉관(chest tube)의 삽입이 필수적이다. 종격동염은 매우 치명적인 합병증으로 주로 pseudomonas 감염에 의해 발생하며 적절한 항생제를 이용한 염증 조절이 가장 중요한 치료이다.(25) 종격동 청소술 외 인접 장기의 절제가 동시에 시행된 경우에 합병증의 빈도가 높으며 누출에 의한 합병증이 발생할 수 있다. 주요 장기의 누출이 발생한 경우에는 장시간 배액 후 염증을 조절하여 이차적인 재건술을 시도해야 한다. 저자들의 경험으로 심각한 합병증이 발생한 경우는

2예였으며, 1예는 기존의 관상동맥 질환이 있는 환자로 폐혈전증 의증으로 인한 갑작스런 심장마비로 사망한 경우였고, 1예는 기도의 동반절제 후 기도와 식도의 누공으로 누출이 발생한 경우로 재수술 후 회복된 경우였다.

종격동 림프절 청소술 후 예후에 대해서는 장기간 대규모의 환자를 대상으로 한 연구가 부족한 실정이다. 수질암, 미분화암을 포함한 경우에 대해 일부에서 보고되었지만, 분화 갑상선암에 국한한 보고는 거의 없다.(17-19,25,26)

앞으로 대상군이 더 많이 수집되고 전향적인 연구가 이루어진다면, 독립적인 예후인자를 규명할 수 있을 것이고, 종격동 림프절 전이 시 가장 효과적인 치료방법을 선택하는 지표가 마련될 것으로 보인다.

## 결 론

분화 갑상선 암에서 종격동 림프절 전이가 발견된 경우 환자의 상태를 고려하여 수술의 범위를 결정해야 한다. 즉 원발 갑상선암 수술과 동시에 전이 정도에 따라 상위 종격동 림프절 청소술 혹은 전 종격동 림프절 청소술을 시행하고 주위의 주요장기나 혈관 침범이 있으면 적극적으로 절제술을 병행한 후 적절한 수술 후 보조 치료를 추가하면 양호한 예후를 기대할 수 있을 것으로 생각한다.

## REFERENCES

- 1) Clark OH. Thyroid nodules and thyroid cancer. In: Clark OH, ed. Endocrine surgery of the thyroid and parathyroid glands. St. Louis: CV Mosby; 1985. p.56-90.
- 2) Edis AJ, Ayula LA, Egdahl RH. Manual of Endocrine Surgery. New York: Springer-Verlag; 1975. p.89.
- 3) Hamming JF, Roukema JA. Management of regional lymph nodes in papillary, follicular, and medullary thyroid carcinoma. In: Clark OH, Duh QY, editors. Textbook of Endocrine Surgery. Philadelphia: WB Saunders; 1997. p.155-66.
- 4) Shah JP, Loree TR, Dharker D, Strong EW, Begg C, Vlamis V. Prognostic factors in differentiated carcinoma of the thyroid gland. Am J Surg 1992;164:658-61.
- 5) Sisson GA, Feldman DE. The management of thyroid carcinoma metastatic to the neck and mediastinum. Otolaryngol Clin North Am 1980;13:119-26.
- 6) Machens A, Hinze R, Lautenschlager C, Thomusch O, Dralle H. Thyroid carcinoma invading the cervicovisceral axis: routes of invasion and clinical implications. Surgery 2001;129:23-8.
- 7) Czaja JM, McCaffrey TV. The surgical management of laryngotracheal invasion by well-differentiated papillary thyroid carcinoma. Arch Otolaryngol Hed Neck Surg 1997;123:484-90.
- 8) McCaffrey TV, Bergstralh EJ, Hay ID. Locally invasive papillary thyroid carcinoma: 1940-1990. Head Neck 1994;16:165-72.
- 9) McClintock JC, Stranahan A, Alley RD, Baker WA. A thora-

- co-cervical approach to malignant disease of the thyroid gland. *Ann Surg* 1954;139:158-65.
- 10) Grillo HC. Circumferential resection and resection of the mediastinal and cervical trachea. *Ann Surg* 1965;162:374-88.
  - 11) Mulliken JB, Grillo HC. The limits of tracheal resection with primary anastomosis; further anastomosis studies in man. *J Thorac Cardiovasc Surg* 1968;55:418-21.
  - 12) Lipton RJ, Mccaffrey TV, van Heerden JA. Surgical treatment of invasion of the upper aerodigestive tract by well-differentiated thyroid carcinoma. *Am J Surg* 1987;154:363-7.
  - 13) Park CS, Suh KW, Min JS. Cartilage-shaving procedure for the control of tracheal cartilage invasion by thyroid carcinoma. *Head Neck* 1993;15:289-91.
  - 14) Ozaki O, Sugino K, Mimura T, Ito K. Surgery for patients with thyroid carcinoma invading the trachea: circumferential sleeve resection followed by end-to-end anastomosis. *Surgery* 1995;117:268-71.
  - 15) Ishihara T, Kobayashi K, Kikuchi K, Kato R, Kawamura M, Ito K. Surgical treatment of advanced thyroid carcinoma invading the trachea. *J Thorac Cardiovasc Surg* 1991;102:717-20.
  - 16) Harwood J, Clark OH, Dunphy JE. Significance of lymph node metastasis in differentiated thyroid cancer. *Am J Surg* 1978;136:107-12.
  - 17) Sisson GA, Edison BD, Bytell DE. Transsternal radical neck dissection. *Arch Otolaryngol* 1975;101:46-9.
  - 18) Block MA, Miller JM, Horn RC Jr. Significance of mediastinal lymph node metastases in carcinoma of the thyroid. *Am J Surg* 1972;123:702-5.
  - 19) Johner CH, Ranniger K. Mediastinal lymphangiography. *Surg Gynecol Obstet* 1968;127:1313.
  - 20) Massin JP, Savoie JC, Garnier H, Guiraudon G, Leger FA, Bacourt F. Pulmonary metastases in differentiated thyroid carcinoma: study of fifty-eight cases with implications for the primary tumor treatment. *Cancer* 1984;53:982-92.
  - 21) Sugeno A, Asanuma K, Shingu K, Onuma H, Shimizu T, Masuda H, et al. Clinical evaluation of upper mediastinal dissection for differentiated thyroid carcinoma. *Surgery* 1993;113:541-4.
  - 22) Machens A, Holzhausen H Jr, Dralle H. Prediction of mediastinal lymph node metastasis in medullary thyroid carcinoma. *Br J Surg* 2004;91:709-12.
  - 23) Khoo MLC, Freeman JL. Transcervical superior mediastinal lymphadenectomy in the management of papillary thyroid carcinoma. *Head Neck* 2003;25:10-4.
  - 24) Nruke T, Susmasu K, Ishikawa S. Lymph node mapping and curability at various levels of metastasis in resected lung cancer. *J Thorac Cardiovasc Surg* 1978;76:832.
  - 25) Niederle B, Roka R, Fritsch A. Transsternal operations in thyroid cancer. *Surgery* 1985;98:1154-61.
  - 26) Sisson GA, Feldman DE. The management of thyroid carcinoma metastatic to the neck and mediastinum. *Otolaryngol Clin North Am* 1980;13:119-26.