

비디오흉강경을 이용하여 폐절제술로 치료한 편측 미만성 폐동정맥루 1례

연세대학교 의과대학 내과학교실¹, 흉부외과학교실², 영상진단학과학교실³, 폐질환연구소⁴

정종열¹, 임종근¹, 전성원¹, 서원나¹, 김대준², 이광훈³, 박무석¹, 김세규^{1,4}, 장준^{1,4}, 김성규^{1,4}, 김영삼^{1,4}

A Case of Video-Assisted Thoracoscopic Pneumonectomy for Unilateral Diffuse Pulmonary Arteriovenous Malformation

Jong Yul Jung, M.D.¹, Jong Keun Lim, M.D.¹, Sung Wan Chun, M.D.¹, Won Na Suh, M.D.¹, Dae Jun Kim, M.D.², Kwang Hun Lee, M.D.³, Moo Suk Park, M.D.¹, Se Kyu Kim, M.D.^{1,4}, Joon Chang, M.D.^{1,4}, Sung Kyu Kim, M.D.^{1,4}, Young Sam Kim, M.D.^{1,4}

¹Department of Internal Medicine, ²Thoracic and Cardiovascular Surgery, and ³Diagnostic Radiology,

⁴The Institute of Chest Diseases, Yonsei University College of Medicine, Seoul, Korea

Pulmonary arteriovenous malformations (PAVMs) are abnormal direct communications between the pulmonary arteries and veins. PAVMs may occur as either an isolated abnormality or in association with hereditary hemorrhagic telangiectasia, also called Osler-Weber-Rendu disease. The topic of PAVM has recently been extensively reviewed, but little is known about the clinical characteristics and course of patients having a diffuse pattern of the disease. Herein, is reported a case of unilateral diffuse PAVM in an 18 year old female patient, who underwent a right pneumonectomy, under a video-assisted thoracic surgery (VATS) approach, as the diffuse small pulmonary arteriovenous malformation involved the whole right lung. (*Tuberc Respir Dis 2006; 61: 585-590*)

Key Words: Diffuse, Pulmonary, Arteriovenous malformation.

서 론

폐동정맥루는 비정상적으로 폐동맥과 폐정맥 사이에 직접적인 연결이 있는 것을 말한다. 폐동정맥루는 단독으로 생길 수도 있고 Osler-Weber-Rendu disease 즉, 유전출혈모세혈관확장증 (hereditary hemorrhagic telangiectasia, HHT) 과 연관되어 발생하기도 한다. 전혀 증상이 없을 수 있지만 심각한 임상 양상을 보일 수도 있다. 폐동정맥루는 좌우 단락의 결과로 호흡곤란이나 청색증 등의 증상을 나타내게 되고 대량 객혈이나 혈흉의 원인이 되기도 한다. 특히 좌우 단락 때문에 일과성 허혈 발작이나 뇌졸중, 그리고 뇌농양 등의 심각한 신경학적 합병증을 일으키는 경우가 있다¹. 저자들은 작은 크기의 폐동정맥루가 편측의 폐 전체에 광범위하게 분포하여 동정맥루에 색전술을 시행

할 수 없어, 비디오흉강경 (VATS) 을 이용하여 폐절제술로 치료한 증례가 있어 문헌고찰과 함께 보고하는 바이다.

증 례

환 자: 고O지, 18세, 여자
주 소: 객혈, 운동시 호흡곤란
현병력: 약 3년전부터 점차 심해지는 운동시 호흡곤란이 있었고 객혈이 있어 내원하였다.

과거력: 약 3년전부터 운동시 호흡곤란을 느꼈고 친구들보다 운동능력이 떨어짐을 느꼈으며, 장출혈, 비출혈이나 신경학적 이상 증상 등의 특이 사항은 없었다.

가족력: 특이 사항 없었다.

문진 소견: 내원시 문진 결과 운동시 호흡곤란이 점차 심해진다고 하였고 간헐적 두통, 기침, 쉽게 피로해짐을 호소하였다.

신체검사 소견: 신장은 165 cm, 체중은 45 kg 이었고 내원 당시 혈압은 100/70 mmHg 맥박은 분당 90 회, 호흡수 분당 18회, 체온은 36.5도 이었다.

입술, 손과 발의 청색증과 곤봉지 소견이 관찰되었

Address for correspondence: Young Sam Kim, M.D.
Department of Internal Medicine, Yonsei University
College of Medicine, 134 Shinchon-Dong, Seodaemun-Ku,
Seoul 120-752, South Korea.
Phone: 82-2-2228-1965, Fax: 82-2-393-6884,
E-mail: ysamkim@yumc.yonsei.ac.kr
Received: Oct. 16, 2006
Accepted: Nov. 6, 2006

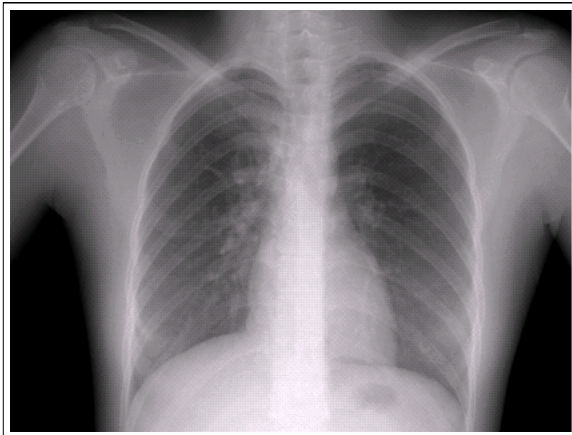


Figure 1. Chest roentgenogram showed minimal parenchymal infiltration on right parahilar area at admission.

다. 피부와 구강점막, 비점막 등에 모세혈관 확장 소견은 없었다. 청진상 호흡음은 깨끗하였으며, 심음은 규칙적이었고 심잡음은 청진되지 않았다. 복부는 편평하고 장음은 정상이었으며, 압통이나 반발통은 없

었고, 종물은 촉진되지 않았다. 사지 운동 제한은 없었고, 양측 다리의 함요부종이 관찰되지 않았다.

검사실 소견: 말초혈액검사상 혈색소 14.8 mg/dl, 적혈구용적률 45.6%, 백혈구 수 7,410 /mm³ (정상 감별혈구 범위내) 였고 대기 호흡 중 시행한 동맥혈 검사에서 PaO₂ 48.4 mmHg, PaCO₂ 30.9 mmHg, 동맥혈 산소포화도는 87.3% 였다.

방사선학적 검사: 단순 흉부 X-선 검사 결과 우측 폐문부에 결절음영을 보였고 (Figure 1), 흔들어 작은 공기방울을 일으킨 생리 식염수 (agitated saline) 를 말초 정맥에 주입한 후에 조영심장초음파검사를 시행한 결과 우심방에 공기 방울이 나타나고 4주기의 심장박동 후에 좌심방에 공기방울이 나타났다. 흉부 전산화 단층촬영 결과 우측 폐의 1번, 2번, 3번, 6번, 7번, 8번, 9번, 10번 기관지폐구역에서 확장되고 구불구불한 폐동맥과 폐정맥이 관찰되었다 (Figure 2). 폐동맥 혈관조영술에서는 조영제가 폐동맥에서 폐정맥으로 빠르게 이행되는 것을 볼 수 있었고 다수의 작은 주머

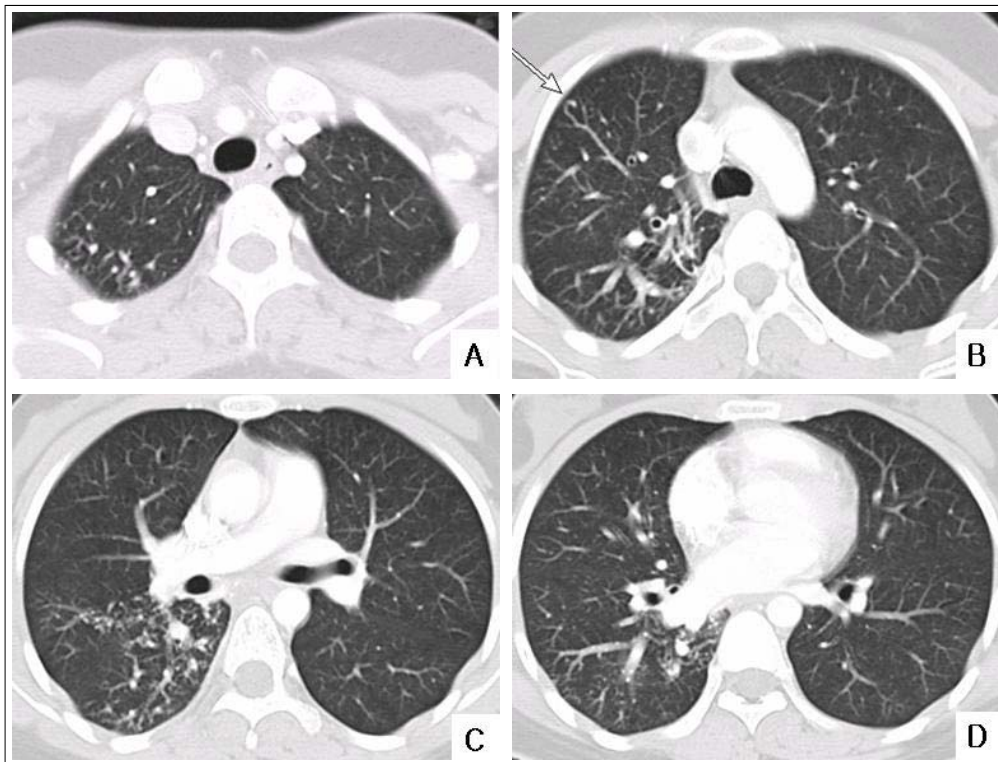


Figure 2. Chest CT scan showed slightly dilated tortuous pulmonary arteries and pulmonary veins (long arrow) in right segment 1, 2, 3, 6, 7, 8, 9, 10. Hypertrophied bronchial arteries and mediastinal collaterals through right pulmonary ligament.

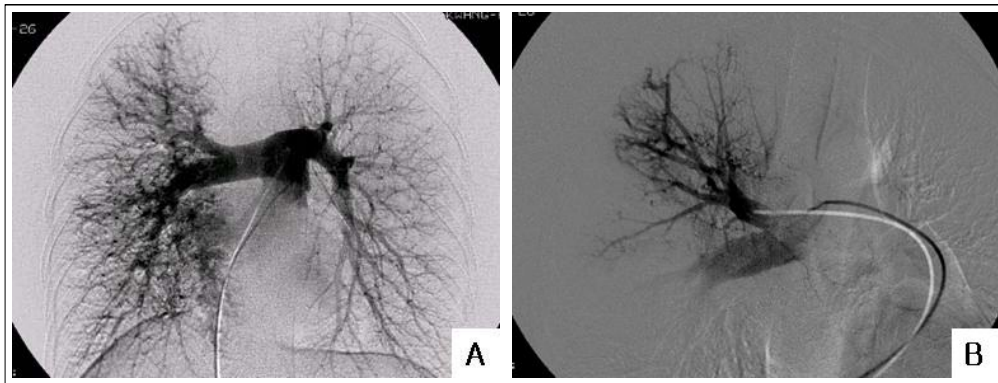


Figure 3. Main pulmonary arteriography showed innumerable tiny sacular aneurysms on the whole right pulmonary artery peripheral portion and early venous drainage (A). Selective right interlobar pulmonary artery and upper lobar pulmonary artery angiography demonstrated innumerable tiny sacular aneurysms and early venous drainage (B).

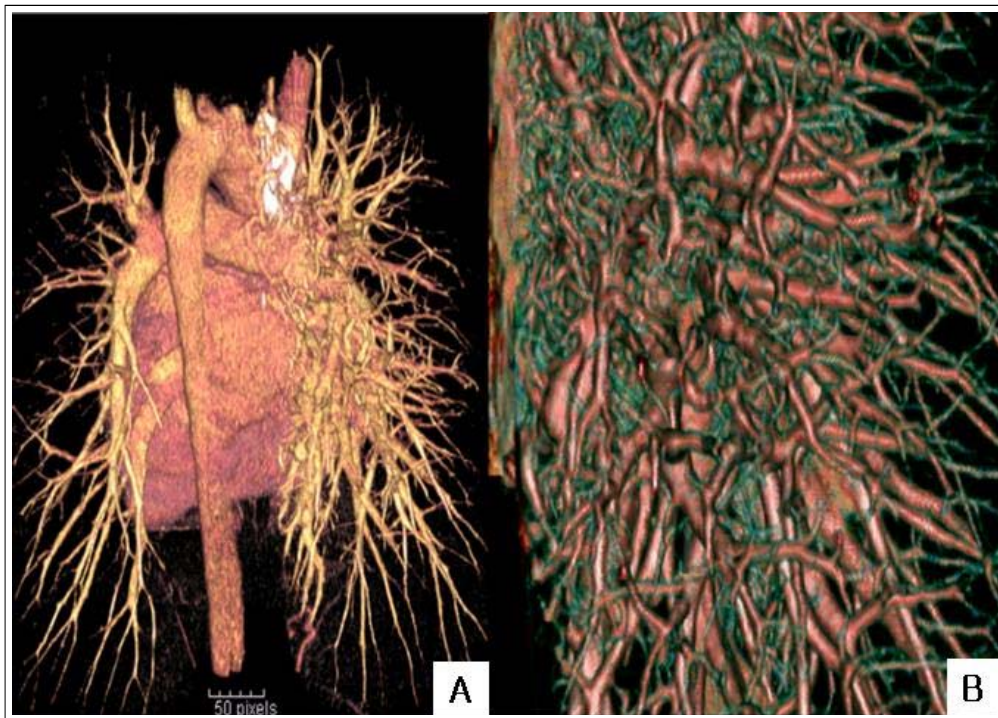


Figure 4. 3-Dimensionally reconstructed CT scan showed diffuse pulmonary arteriovenous malformations on the right Lung.(A) Magnified Image of the right Lung (B)

니모양 동맥류가 말초부위를 포함한 우측 폐 전체범위에서 관찰되었다. 선택적 우상엽 폐동맥 혈관조영술 시에도 다수의 작은 주머니모양 동맥류가 보였고 조기 폐정맥 배류를 보였다 (Figure 3, 4). 폐동맥 혈관조영술의 소견은 우측 폐 전체를 침범하고 있는 미만성 폐동정맥류의 소견이었다.

경과 및 치료: 동정맥루에 대한 색전술은 크기가 작고 수가 많아 시술이 불가능하였다. 객혈이 있었고 환자의 증상이 점차 심해지고 있었으며 발생 가능한 합병증의 심각성을 고려하여 비디오흉강경하 폐절제술을 시행하였다. 폐절제술 전에 기관내 삽관상태에서 100% 산소 공급시 PaO₂ 는 97.6 mmHg, PaCO₂ 는



Figure 5. The specimen showed geographic hemorrhage in the superior segment of lower lobe. On section, multiple dilated blood vessels and multifocal hemorrhage are noted

31.9 mmHg 산소포화도는 98.2%였고 계산된 단락 분율은 29%였다. 폐절제술 시행 직후 PaO₂ 383.9 mmHg, PaCO₂ 31.1 mmHg 산소포화도는 99.9% 를 보였다. 환자는 수술 후 부작용 없이 퇴원하였으며 현재 특별한 증상없이 건강한 상태로 외래 추적 관찰 중이다.

병리학적 검사: 조직병리 검사 결과 폐 동정맥루의 소견인, 확장되고 구불구불한 정맥과 기관혈관초 밖에 비정상적으로 위치한 동맥을 볼 수 있었고 이러한 폐 동정맥루는 주로 우하엽에 있었으나 중엽과 상엽에도 분포하고 있었다 (Figure 5).

고 찰

폐동정맥루 (pulmonary arteriovenous malformation) 는 폐동맥과 폐정맥사이에 비정상적인 연결이 형성된 것으로 학자들에 따라 pulmonary arteriovenous fistula, hemangioma of lung, congenital telangiectasis of lung 등의 다른 용어로 불린다.

폐동정맥루의 국내 발생 빈도는 알려져 있지 않지만 외국의 경우 15,000례의 부검시 3명에게서 발견되었다는 보고가 있는 등 드문 질환이다. 병인이 명확히 밝혀져 있지는 않으나 선천성으로는 단독으로 생기거나 유전출혈모세혈관확장증과 연관되어 발생하는데 폐동정맥루 환자의 70%가 유전출혈모세혈관확

장증과 연관이 있고 반대로 유전출혈모세혈관확장증 환자의 15-35%에서 폐동정맥루가 발생하는 것으로 보고되었다^{2,3}. 후천적으로는 외상, 주혈흡충증, 간경변, 전이성폐암, 방선균증 등에 의해 발생하는 것으로 알려져 있다⁴.

폐동정맥루는 얇은 벽으로 이루어진 비정상 혈관으로 모세혈관을 거치지 않고 폐순환과 체순환 간을 직접 연결한다. 우좌 단락을 통과하는 폐동맥은 산소공급이 되지 않으므로 저산소혈증을 유발한다. 폐동정맥루는 모세혈관계의 여과기능이 없으므로 입자 등이 체순환에 도달하는 것을 막지 못하고 임상적으로는 특히 뇌혈관 순환에 문제를 일으키는데 뇌졸중이나 뇌농양 등을 초래하게 된다⁵. 비정상적이고 약한 혈관은 기관내나 흉강내에 치명적인 출혈을 일으킬 수도 있다. 폐동정맥루가 있는 환자의 약 30%에서 뇌졸중이 발생하며 10% 정도에서 뇌농양, 폐출혈은 약 10% 정도에서 발생하는 것으로 보고되고 있다^{1,4}.

치료로는 수술적 절제, 색전술 등이 주로 이용되는데 수술적인 방법에는 결찰, 부분절제, 구역절제술, 엽절제술, 폐절제술¹ 등이 있고 색전술은 폐동맥조영술을 시행하면서 선택적으로 동정맥루 부분을 풍선이나 코일을 이용해서 폐쇄하는데 일반적으로 직경이 3 mm 이상 되는 경우 시행하게 된다⁷. 최근에는 폐혈류 재분포술이 치료에 이용되기도 한다⁸. 1940년에 Shestones이 폐 동정맥루를 폐절제술로⁹ 성공적으로 치료한 후로 부분 절제술이나 구역절제술 등, 가능하면 폐실질을 보존하는 방식의 수술이 주류를 이루어 왔으며 최근에는 중재적인 방법으로 색전술을 시행하는 것이 우선적으로 시행되어왔다. 그러나 색전술만으로 해결이 되지 않는 경우에는 수술과 색전술을 병행하기도 하며 단계적인 시술을 하기도 한다¹⁰.

비디오 흉강경을 이용한 폐절제술은 1998년에 Temes RT¹¹ 등이 단일 폐동정맥루에 대한 췌기절제술을 보고한 이후, Thung KH¹² 등이 비디오 흉강경을 이용한 폐엽 절제술을 보고하였고, 두 증례에서 수술 후 특이한 합병증 및 증상을 보이지 않았다. 저자들은 기존의 수술 및 색전술의 장점을 지니고 있는, 최소 침습적인 방법인 비디오 흉강경을 이용한 수술을 또 하나의 치료 방법으로 고려될 수 있을 것으로

제시하고 있다.

폐동정맥루의 치료는 색전술의 도입으로 진전을 이루었으나 미만성인 경우 치료법이나 임상양상, 진행 경과 등에 대해 알려진 것이 별로 없고 특히 미만성 폐동정맥루가 양측폐를 침범한 경우는 예후가 매우 불량하여 폐이식을 주장하는 학자들도 있다. 그러나 이 또한 이식 자체의 합병증 때문에 예후가 불량하다. Frughnan 등은 16명의 미만성 폐동정맥루 환자를 치료하고 추적관찰한 연구에서 편측성 미만성 폐동정맥루 환자에게 폐혈류 재분포술 (pulmonary flow redistribution) 을 시행하여 좋은 결과를 보고하였는데 이들 환자는 폐동정맥루가 하나의 폐엽에 국한되어 있어 이러한 시술이 가능하였다.

이들 중 한 환자는 시술 후 임상적으로 호흡곤란에서 회복되었으며 다른 환자는 시술 전 4번의 자연유산이 반복되었으나 시술 후 임신에 성공하여 정상분만 후 직장생활이 가능하였다¹³(Table 1). 국내의 경우

3례의 미만성 폐동정맥루가 보고 되었다. 그 중 한 환자는 좌하엽에 국한된 미만성 폐동정맥루를 엽절제술로 치료 하였고¹⁴ 두번째 환자는 의식장애로 내원하여 뇌혈관 기형과 양측 폐의 미만성 폐동정맥루를 진단받고 색전술을 시행하였으며 세번째 환자는 치료없이 경과 관찰하였다¹⁵(Table 1). 본 증례에서 환자는 우측에만 다수의 작은 폐동정맥루가 광범위하게 분포하고 있었고 유전출혈모세혈관확장증 등 다른 동반 질환을 의심할만한 소견은 없었다. 크기가 작은 다수의 폐동정맥루에 색전술을 시행할 수 없었고 상·중·하엽을 모두 침범하여 폐혈류 재분포술을 시도할 수 없었다. 유전출혈모세혈관확장증 소견이 없는 단독 폐동정맥루에서도 심각한 폐출혈이나 신경계 부작용이 보고되었으며 임신시에는 폐동정맥루의 크기가 커지는 것으로 알려져 있다. 본 증례의 환자는 가임기 고객혈이 있었고 환자의 증상이 점차 심해지고 있었으며 색전술을 시행할 수 없었다. 심각한 합병증을 고려

Table 1. Characteristics of patients with diffuse pulmonary AVMs *

Patient , Reference	1 st Frughnan et al. (13)	2 nd Frughnan et al. (13)	3 rd Jeong et al. (14)	4 th Jeon et al. (15)	5 th Jeon et al. (15)	current
Age	33	31	26	28	58	18
Gender	M	F	M	F	F	F
Distribution of AVM	Unilateral in 1 lobe	Unilateral in 1 lobe	Unilateral in 1 lobe	Bilateral	Bilateral	Unilateral in a whole lung
Hb mg/dL	18.2	NA†	19.0	14.6	18.1	14.8
PaO ₂ , mmHg (Initial / follow up)	50 / 65	53 / 99	52 / NA	42 / NA	48.2 / NA	48.4 / 99
TIA‡ (Initial / follow up)	- / -	- / +	- / NA	+ / NA	- / NA	- / -
Brain abscess (Initial / follow up)	+/-	- / -	- / NA	- / NA	- / NA	- / -
Hemoptysis (Initial / follow up)	- / -	- / -	- / NA	- / NA	- / NA	+ / -
Other malformation	-	-	-	-	Spider angioma on face, trunk	-
Treatment	PFR§	PFR	Lobectomy	Embolization	Observation	Pneumonectomy(VATS)
Outcome	Significantly improved dyspnea	Miscarriages 4 times → pregnant and normal delivery	NA	No neurologic symptoms	NA	Symptom free

* AVMs : arteriovenous malformations

† NA : Not available

‡ TIA : Transient ischemic attack

§ PFR: Pulmonary flow redistribution

하여 비디오흉강경을 이용해서 폐절제술을 시행하였고 현재 환자는 외래 추적관찰 중으로 건강한 상태이다.

요 약

저자들은 편측성으로 우측 폐전체를 침범한 미만성 폐동정맥루에 대해 색전술 등의 중재적 시술이 불가능하여 비디오흉강경을 이용해서 폐절제술로 치료한 1예를 경험하였기에, 문헌 고찰과 함께 보고하는 바이다.

참 고 문 헌

1. Gossage JR, Kanj G. Pulmonary arteriovenous malformations: a state of the art review. *Am J Respir Crit Care Med* 1998;158:643-61.
2. Vase, P, Holm M, Arendrup H. Pulmonary arteriovenous fistulas in hereditary hemorrhagic telangiectasia. *Acta Med Scand* 1985;218:105-9.
3. Hodgson CH, Burchell HB, Good CA, Claggett OT. Hereditary hemorrhagic telangiectasis and pulmonary arteriovenous fistula. *N Engl J Med* 1959;261:625-36.
4. Ahn JB, Kim IS, Jung SC, Kim WS, Shin YC, Yoo HK, et al. Pulmonary arteriovenous fistula with hemothorax. *Korean J Thorac Cardiovasc Surg* 2004; 37:702-6.
5. Cottin V, Plauchu H, Bayle JY, Barthelet M, Revel D, Cordier JF. Pulmonary arteriovenous malformations in patients with hereditary hemorrhagic telangiectasia. *Am J Respir Crit Care Med* 2004;169:994-1000.
6. Dines DE, Arms RA, Bernatz PE, Games MR. Pulmonaryarteriovenous fistulas. *Mayo Clin Proc* 1974;49:460 - 5.
7. White RI Jr, Lynch-Nylan A, Terry P, Buescher PC, Farmlett EJ, Charnas L, et al. Pulmonary arteriovenous malformations: techniques and long-term outcome of embolotherapy. *Radiology* 1988;169:663 - 9.
8. Shannon T, Pollak J, White RI. Redistribution of pulmonary blood flow by embolotherapy: a new method for improving oxygenation in patients with diffuse pulmonary arteriovenous malformations [Abstract]. *Am Rev Respir Dis* 1992;145:600A.
9. Hepburn J, Dauphinee JA. Successful removal of hemangioma of lung followed by disappearance of polycythemia. *Am J Med Sci* 1942;204:681-7.
10. Wallenhaupt SL, D'Souza V. Combined radiological and surgical management of arteriovenous malformation of the lung. *Ann Thorac Surg* 1988;45:213-5.
11. Temes RT, Paramsothy P, Endara SA, Wernly JA. Resection of a solitary pulmonary arteriovenous malformation by video-assisted thoracic surgery. *J Thorac Cardiovasc Surg* 1998;116:878-9.
12. Thung KH, Sihoe AD, Wan IY, Lee TW, Wong R, Yim AP. Hemoptysis from an unusual pulmonary arteriovenous malformation. *Ann Thorac Surg* 2003;76: 1730-3.
13. Frughnan ME, Lui YW, Wirth JA, Pugash RA, Redelmeier DA, Hyland RH, et al. Diffuse pulmonary arteriovenous malformations: characteristics and prognosis. *Chest* 2000;117:31-8.
14. Jeong WK, Jeon SC, Choi YW, Park CK, Hong EK, Yoon HJ, et al. Telangiectatic pulmonary arteriovenous malformation. *J Thorac Imaging* 2003;18:113-5.
15. Jeon YB, Lee JK, Kim JH, Lee DC, Kim DS. Two cases of diffuse type of pulmonary arteriovenous fistula. *Korean J Med* 1986;30:555-61.