

마이코플라즈마 감염에 의한 급성 췌장염 1예

연세대학교 의과대학 소아과학교실

이은별 · 황유식 · 백승연 · 정기섭

A Case Report of Acute Pancreatitis Caused by Mycoplasma Pneumoniae Infection

Eun Byoul Lee, M.D., You Sik Hwang, M.D., Seoung Yon Baek, M.D. and Ki Sup Chung, M.D.

Department of Pediatrics, Yonsei University College of Medicine, Seoul, Korea

Acute pancreatitis is associated with a wide variety of infectious agents including mumps, hepatitis B virus, Coxsackie virus, Mycoplasma, Legionella, Aspergillus and Toxoplasma. There are a few reports of acute pancreatitis caused by Mycoplasma pneumoniae infection abroad, but rare in Korea. We treated a case of acute pancreatitis in a 13-year-old girl who presented with nausea, vomiting, diarrhea and severe abdominal pain. The clinical and laboratory findings led to the diagnosis of acute pancreatitis; the cause was confirmed by serological evidence of mycoplasma pneumoniae infection. We report acute pancreatitis caused by mycoplasma pneumoniae infection and review the literature. (*Korean J Pediatr Gastroenterol Nutr* 2006; 9: 276~279)

Key Words: Acute pancreatitis, Mycoplasma pneumonia infection

서론

췌장염은 췌장의 염증성 질환으로 급성 췌장염과 만성 췌장염으로 분류되며¹⁾, 급성 췌장염은 췌장 실질 내 효소원이 부적절하게 활성화되어 췌장조직의 자가 분해되기 때문에 발생한다고 알려져 있으나, 어떠한 과정을 거쳐 췌장염에 이르는지 명확히 밝혀지지 않았다²⁾.

소아 급성 췌장염은 원인 불명인 경우가 가장 많

고, 복부 둔상, 췌담도계 선천성 기형, 다발성 전신 질환, 약제나 독소, 바이러스 감염, 대사성 질환 등이 원인으로 알려져 있다³⁾. 감염성 원인으로 뎀프스가 가장 흔하며, EB 바이러스, 인플루엔자 바이러스, 마이코플라즈마 등이 보고된 바 있다^{4~7)}. 마이코플라즈마에 의한 급성췌장염은 외국에 몇 편의 증례 보고가 있으며, 국내에서는 증례를 찾아보기 힘들다. 이에 저자들은 마이코플라즈마 감염에 의한 급성 췌장염 환자 1예를 경험하였기에 문헌 고찰과 함께 보고한다.

접수 : 2006년 7월 31일, 승인 : 2006년 8월 31일
책임저자 : 정기섭, 120-752, 서울시 서대문구 신촌동 134
연세대학교 의과대학 소아과학교실
Tel: 02-2228-2053, Fax: 02-393-9118
E-mail: kschung58@yumc.yonsei.ac.kr

증례

환 아: 이○○, 여아, 13세

주소: 내원 10일 전부터의 설사, 복통, 구토
 현병력: 평소 건강하게 지내던 환자로 내원 10일 전 계란을 먹은 후 발생한 설사, 복통, 구토를 주소로 개인병원에서 치료받던 중 증상 호전이 없어 시행한 혈액검사상 아밀라아제 188 IU/L로 증가되어 본원으로 전원 되었다. 입원 당시 발열이나 오한은 없었고, 구토, 설사, 복통과 기침을 호소하였다.

과거력 및 가족력: 특이병력 없었다.

진찰 소견: 입원 당시 체중 39 kg (10~25 percentile), 신장 147 cm (10~25 percentile)이었고, 체온은 36.3°C, 맥박수 74회/분, 호흡수 20회/분, 혈압 100/70 mmHg이었다. 신체 검진상 급성 병색을 보였으며, 인두발적 및 편도비대 소견 보였으며, 청진상 호흡음은 정상이었다. 복부는 부드럽고 장음은 정상이었다. 복부 전반에 미만성 동통 있었으나 압통은 없었으며, 촉진되는 종괴나 간비종대는 없었다. 내원 당일 시행한 복부 및 흉부X-선 검사상 특이 소견은 없었다.

검사 소견: 내원 당일 일반 혈액 검사상 백혈구 수 14,930/mm³ (다핵구 82%, 림프구 14%, 단핵구 1%), 혈색소 14.2 g/dL, 적혈구 용적 40%, 혈소판수 538,000/mm³였고, C 반응성 단백질 1.0 mg/dL로 양성이었으며, 혈액 화학 검사상 아밀라아제 362 IU/L, 리파아제 450 IU/L로 급성췌장염으로 진단하였다.

방사선 검사: 이상췌담관유합 등의 구조적인 이상

여부를 확인하기 위해 입원 당일 시행한 복부 CT 검사에 췌장의 부종, 염증성 병변 또는 췌담관의 확장소견은 없었고, 골반강 내에 소량의 체액이 축적되어 있었다(Fig. 1). 입원 3일째 시행한 복부 초음파 검사에 간, 담낭, 췌장, 비장과 양측 신장은 정상 소견을 보였다(Fig. 2).

치료 및 경과: 입원 당일부터 금식하고 총정맥영양을 하였으며 somatostatin과 foy를 투여하기 시작하였으며, 입원 2일째에 복통이 호전되었다. 입원 6일째 아밀라아제/리파아제가 209/220 IU/L로 감소하여 somatostatin 투여는 중단하였다. 입원 8일째 아밀라아제/리파아제가 154/188 IU/L로 계속 감소하여 foy 투여도 중단하였다. 이때 마이코플라즈마 IgM 항체 치가 1 : 320으로 양성 반응을 보여 roxithromycin을 경구로 투여하기 시작하였다. 환자 모친도 환자와 함께 계란을 먹은 후 구토 및 복통을 호소하여 시행한 혈액 검사상 아밀라아제/리파아제가 239/124 IU/L로 증가되어 있었으며, 마이코플라즈마 IgM 항체치도 1 : 320의 양성반응을 보여 마이코플라즈마 감염에 의한 급성 췌장염으로 진단하였고, 일주일 후 별 치료 없이 130/75 IU/L로 호전되었다. 환자는 입원 11일째부터 식이를 시작하였으며, 17일째 모든 증상이 소실되고 이학적 소견상 특이 소견이 없었으며 전신 상태 양호하여 퇴원하였다. 퇴원 3주 후 외래에서 시행한 아밀라아제/리파아제는 99/56

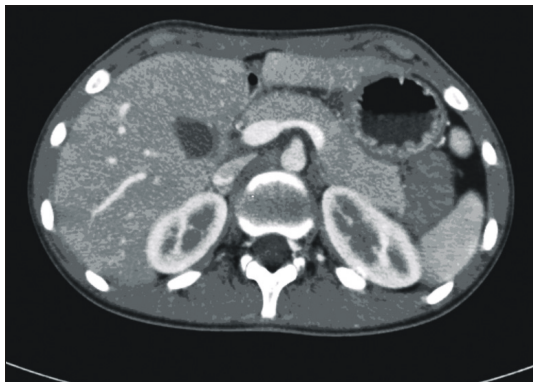


Fig. 1. Abdominal CT shows small amount of fluid collection in the pelvic cavity and normal pancreatic parenchyma and duct.

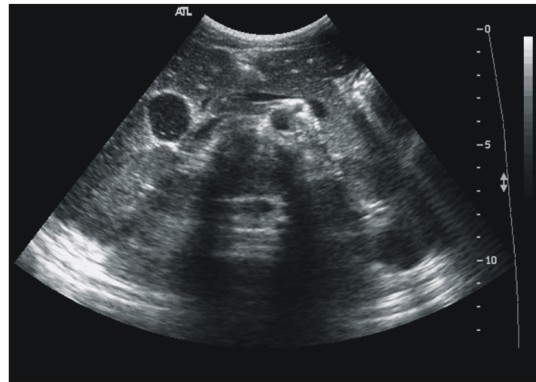

Fig. 2. Abdominal ultrasonography shows normal liver, GB, spleen, pancreas, kidney and urinary bladder.

IU/L로 정상화되었다. 환아 입원 당시 시행한 anti-mumps IgM, EBV EA IgM, anti-HAV IgM, HBsAg, Anti-HBc, Widal test 모두 음성이었다.

고 찰

췌장염은 췌장 손상의 회복이 가능한 급성췌장염과 췌장의 염증이 만성으로 진행하여 비가역적으로 췌장 기능이 소실되는 만성췌장염으로 분류된다¹⁾. 급성췌장염은 소아에서는 발생빈도가 낮으나⁸⁾, 소아 췌장 질환 중에서는 가장 흔한 질환으로 알려져 있다²⁾. 병리기전은 둔상이나 전신질환, 약제 등 다양한 원인에 의하여 췌장의 선방세포가 손상을 입게 되면 트립시노겐이나 다른 효소원이 부적절하게 활성화되어 세포 손상이 진행되며 proinflammatory cytokine, reactive oxygen species의 생성으로 염증반응이 진행되는 것으로 알려져 있다⁹⁾.

췌장염은 대개 무증상이거나 경미한 증상을 보이는 경우 위장염으로 오인되기도 한다²⁾. 복통이 급성 췌장염의 주된 증상이며, 드물게 발열, 오한, 구토 등을 보일 수 있다⁹⁾. 이 질환은 혈청 아밀라아제와 리파아제를 측정하여 진단된다. 혈청 아밀라아제는 증상이 발현한 후 첫 12시간 동안 빠르게 증가하며¹⁰⁾, 혈청 리파아제는 8~14일까지 지속적으로 증가하므로 발병 기간이 긴 환자의 진단에 유용하다¹¹⁾. 기타 초음파, CT 스캔, ERCP 등이 진단에 도움이 된다⁹⁾.

소아 급성 췌장염은 원인 불명인 경우가 가장 많고, 복부 둔상, 췌담도계 선천성 기형, 다발성 전신질환, 약물이나 독소, 바이러스 감염, 고지혈증 및 고칼슘혈증과 같은 대사성 질환 등이 원인으로 알려져 있다³⁾. 급성 췌장염의 감염성 원인으로 바이러스에는 뎀프스, B형간염 바이러스, 콕사키바이러스, 에코바이러스 등이 있으며^{4,5)}, 마이코플라즈마, 레지오넬라, 랩토스피라, 살모넬라 등의 세균과 톡소플라즈마, 크립토스포리디움 등의 원충이 있다^{4,6,7)}. 본 증례의 환아는 모친과 내원 10일 전 함께 계란을 먹은 후 설사, 구토 및 복통을 일으켜 본 병원 소아과에 내원하여 급성췌장염으로 진단 받았다. 복부 초음파검사, 복부 단층촬영에서 췌장 손상, 췌담도

계 선천성 기형, 미세담석 등 췌장염의 원인이 될 수 있는 소견은 없었다. 혈액 화학 검사상 중성지방과 칼슘치는 정상이었으며, 혈청학적 검사상 Mumps, EBV EA-IgM, Anti-HAV IgM, HBsAg, Widal test 등은 모두 음성이었고, 마이코플라즈마 IgM 항체만 양성이었다. 환아의 모친도 혈청 아밀라아제/리파아제의 증가와 함께 마이코플라즈마 IgM 항체도 양성반응을 보여 환아와 모친 모두 급성췌장염의 원인이 마이코플라즈마 감염에 의한 것으로 추정되었다.

마이코플라즈마 감염에 의한 급성 췌장염에 대한 보고는 1976년 Schmid와 Blaich¹²⁾가 29세 남자환자에서 기관지폐렴이 있고 마이코플라즈마 뉴모니아 항체가 양성인 증례를 보고한 바 있으며, 1986년 Handrick 등¹³⁾은 10세 여자 환아에서 마이코플라즈마 뉴모니아 감염에 대한 항체의 양성 반응 이외에 급성 췌장염의 원인이 될만한 요인이 없는 증례를 보고하였다. 2002년 al-Abassi¹⁴⁾는 급성복증을 주소로 내원하여 맹장과열을 의심하였던 환아에서 마이코플라즈마 뉴모니아 감염에 의한 급성췌장염으로 진단한 증례를 보고하였고, 1978년 Freeman과 McMahon¹⁵⁾은 급성 췌장염 환아 27명 중 9명의 환아가 마이코플라즈마 뉴모니아 감염이 원인이었다고 보고하는 등 외국에서는 드물게 증례 보고가 있었으나, 국내에서는 마이코플라즈마 감염에 의한 급성췌장염의 증례 보고를 찾아보기 어려웠다.

마이코플라즈마는 생물학적 성상은 박테리아와 같으나 세포막을 가지고 있지 않고, 식물과 동물에 광범위하게 감염을 일으키며, 인체에서는 호흡기 감염, 다형홍반, Steven-Johnson 증후군, 수막뇌염, 용혈성뇌염, 드물게 간염, 췌장염, 심근염 등을 일으키는 것으로 알려져 있다¹⁶⁾. 확진은 배양 검사로 가능하나 일반적으로 시행하기는 어려우며, 한랭 응집소치가 1 : 64 이상인 경우에 진단에 도움이 되며, 마이코플라즈마 뉴모니아에 대한 특이 IgM 항체가 양성이거나 IgG 항체가 4배 이상 증가한 경우 확진이 가능하다^{17,18)}.

급성 췌장염의 치료로 통증 조절, 금식, 정맥 영양공급을 필요하고, 원인이 되는 구조적 이상이나 전

신질환의 치료, 미세담석 제거 등을 시행한다. Somatostatin은 급성췌장염에서 합병증이나 사망률을 감소시키는데 효과가 입증되어있지 않으며¹⁹⁾, Foy와 같은 protease inhibitor는 중등도나 중증 췌장염에서는 사망률을 감소시키는데 효과가 있을 수 있으나 경한 급성 췌장염에서는 뚜렷한 효과가 없는 것으로 알려져 있다²⁰⁾. 본 증례의 환아는 입원 시부터 10일간 금식, 총정맥영양을 시행하였으며 통증이 경미하여 추가적인 통증 조절을 하지 않고 증상이 호전되었다. 급성 췌장염에서는 효과가 입증되어 있지 않으나 보존적 치료를 위하여 somatostatin을 6일간, foy를 8일간 투여하였으며, 마이코플라스마에 의한 췌장염으로 입원 7일째부터 총 16일간 roxithromycin을 투약하였다.

요 약

저자들은 13년 6개월 된 여아에서 국내외적으로 보고가 드문 마이코플라스마 감염에 의한 급성 췌장염을 확진하고 치험하였기에 문헌 고찰과 더불어 보고한다.

참 고 문 헌

- 1) Lowe ME. Pancreatitis in childhood. *Curr Gastroenterol Rep* 2004;6:240-6.
- 2) Jackson WD. Pancreatitis: etiology, diagnosis, and management. *Curr Opin Pediatr* 2001;13:447-51.
- 3) Benifla M, Weizmana Z. Acute pancreatitis in childhood. *J Clin Gastroenterol* 2003;37:169-72.
- 4) Parenti DM, Steinberg W, Kang P. Infectious causes of acute pancreatitis. *Pancreas* 1996;13:356-71.
- 5) Chrysos G, Kokkoris S, Protopsaltis J, Korantzopoulos P, Giannoulis G. Coxsackievirus infection associated with acute pancreatitis. *JOP J Pancreas (Online)* 2004;5:384-7.
- 6) Mardh PA, Ursing B. The occurrence of acute pancreatitis in *Mycoplasma pneumoniae* infection. *Scand J Infect Dis* 1974;6:167-71.
- 7) Leinikki P, Pantzar P. Acute pancreatitis in *Mycoplasma pneumoniae* infections. *Br Med J* 1973;2:554.
- 8) Steinberg W, Tenner S. Acute pancreatitis. *N Engl J Med* 1994;330:1198-210.
- 9) Saluja AK, Steer ML. Pathophysiology of pancreatitis. Role of cytokines and other mediators of inflammation. *Digestion* 1999;60:27-33.
- 10) Smotkin J, Tenner S. Clinical reviews: pancreatic and biliary disease: laboratory diagnostic tests in acute pancreatitis. *J Clin Gastroenterol* 2002;34:459-62.
- 11) Matull WR, Pereira SP, O'Donohue JW. Biochemical markers of acute pancreatitis. *J Clin Pathol* 2006;59:340-4.
- 12) Schmid E, Blaich E. Acute pancreatitis in *Mycoplasma pneumoniae* infections. *Z Gastroenterol* 1976;14:536-7.
- 13) Handrick W, Braun W, Hofmann V, Senger H, Spencker FB. *Mycoplasma* etiology of acute pancreatitis. *Z Gesamte Inn Med* 1986;41:611-2.
- 14) al-Abassi A. Acute pancreatitis associated with *Mycoplasma pneumoniae*: a case report of missed diagnosis. *Med Princ Pract* 2002;11:112-5.
- 15) Freeman R, McMahan MJ. Acute pancreatitis and serological evidence of infection with *Mycoplasma pneumoniae*. *Gut* 1978;19:367-70.
- 16) Oderda G, Kraut JR. Rising antibody titer to *Mycoplasma pneumoniae* in acute pancreatitis. *Pediatrics* 1980;66:35-6.
- 17) Raisanen SM, Suni JI, Leinikki P. Serological diagnosis of *Mycoplasma pneumoniae* infection by enzyme immunoassay. *J Clin Pathol* 1980;33:836-40.
- 18) Leinikki PO, Pantzar P, Tykka H. Immunoglobulin M antibody response against *Mycoplasma pneumoniae* lipid antigen in patients with acute pancreatitis. *J Clin Microbiol* 1978;8:113-8.
- 19) Andriulli A, Leandro G, Clemente R, et al. Meta-analysis of somatostatin, octreotide and gabexate mesilate in the therapy of acute pancreatitis. *Aliment Pharmacol Ther* 1998;12:237-45.
- 20) Seta T, Noguchi Y, Shimada T, et al. Treatment of acute pancreatitis with protease inhibitors: a meta-analysis. *Eur J Gastroenterol Hepatol* 2004;16:1287-93.