

내경동맥 체부에 발생한 동맥류 - 치료와 결과 -

연세대학교 의과대학 신경외과학교실
홍창기 · 안정용 · 주진양

Internal Carotid Artery Trunk Aneurysms - Management and Outcome -

Chang-Ki Hong, MD, Jung-Yong Ahn, MD, PhD, Jin-Yang Joo, MD, PhD

Department of Neurosurgery, Yonsei University College of Medicine, Seoul, Korea

● ABSTRACT

Objective : Internal carotid artery (ICA) trunk aneurysms are rare constituting about 0.9 to 6.5% of all ICA aneurysms. They may arise from medial, lateral, ventral (posterior) or dorsal (anterior) walls of ICA. The most frequent site of origin is dorsomedial, followed by dorsal, dorsolateral and ventromedial wall. ICA dorsal wall aneurysms can be divided into the saccular type and blister type, which have different shapes, wall histological features and surgical tactics. The authors report an analysis of 27 cases of ICA trunk aneurysms treated with surgical clipping or GDC embolization. **Methods** : Of 145 cases of ICA aneurysms from May 1998 to December 2005, we found 27 cases (17.5%) of such unusual aneurysms located at nonbranching sites of the intradural ICA. Features of neuroimaging and medical records were analyzed. **Results** : Out of 27 aneurysms, 10 were located at ICA dorsal wall, 8 aneurysms were developed at ICA medial wall. Seven aneurysms originated from ICA ventral wall. Seven cases presented with subarachnoid hemorrhage and 20 cases were found unruptured. Two patients had blister-like aneurysm, and the others had saccular aneurysms. All patients were treated successfully with microsurgical clippings or GDC embolization. Microsurgical clipping were performed in 14 cases and among them, removal of anterior clinoid process was done in 12 cases. Eleven aneurysms were occluded with detachable coil. Two patients underwent balloon occlusion of ICA. Blister aneurysm was clipped including a portion of the normal ICA wall. Good outcomes were obtained in 25 patients, and two patients were dead. **Conclusion** : ICA trunk aneurysms are developed at any site of ICA circumference. Therefore we consider a variety of treatment strategies. On clipping of aneurysms at proximal ICA trunk, removal of anterior clinoid process is important. Endovascular treatment may be good an alternative. However, surgical treatment is essential for blister like aneurysms. (**Kor J Cerebrovascular Surgery 8:91-5, 2006**)

KEY WORDS : Cerebral aneurysm · Internal carotid artery · Blister-like aneurysm

서 론

내경동맥의 체부에 발생하는 동맥류는 빈도는 낮지만 임상적 의의를 가진다.⁷⁾¹¹⁾ 내경동맥의 체부의 둘레를 따라서 어디에서나 발생할 수 있으며 다른 분지와 연관이 없어 동맥류 절찰에 어려움이 없을 것으로 생각되지만 동맥류의 방향에 따라

절찰술의 기술적 특징이 다르다. 특히 내경동맥의 전벽에 발생하는 동맥류는 물질모양 동맥류(blister like aneurysm)가 있어 치료에 신중을 기해야 한다. 본 연구에서는 본원에서 경험한 내경동맥 체부에 발생한 동맥류의 치료 결과와 치료 방법에 대해 논하고자 한다.

대상 및 방법

본원에서는 1998년 3월부터 2006년 4월까지 126명의 환자에서 145례의 내경동맥에 발생한 동맥류를 치료하였다. 이 중에서 27례의 내경동맥 체부에 발생한 동맥류 환자를 대상으로 하였으며 환자들의 임상기록과 방사선사진, 수술사진과 수술비디오를 후향적으로 분석하였다. 수술 전의 신경학적 등

논문접수일 : 2006년 1월 14일
심사완료일 : 2006년 7월 4일
교신저자 : 주진양, 135-270 서울 강남구 도곡동 146-92
연세대학교 의과대학 신경외과학교실
전화 : (02) 2019-3396 · 전송 : (02) 3461-9229
E-mail : jjjoo@yumc.yonsei.ac.kr

급은 Hunt-Hess 등급으로 구분하였으며 치료결과는 Glasgow outcome scale로 구분하였다. 평균 추적관찰 기간은 11개월이었다.

내경동맥의 체부에 발생한 동맥류의 발생 빈도는 전체 동맥류의 5.5%였고, 내경동맥에 발생한 동맥류 중에서는 18.6%를 차지하였다. 파열성 동맥류는 7례였고, 비파열성 동맥류는 20례였다. 비파열성 동맥류는 건강검진 상 우연히 발견된 동맥류가 12례였으며, 자발성 뇌지주막하 출혈 환자에 있어서 다발성 동맥류와 관련된 비파열성 동맥류가 6례 있었다. 외전 신경마비로 내원한 환자가 1례 있었으며 다른 1례에서는 뇌수막종 치료도중 발견되었다(Table 1).

수술 전 촬영한 뇌혈관촬영을 분석하여 동맥류를 횡축에 따라 돌출된 방향에 따라 배측(dorsal), 후벽측(ventral), 내측(medial), 외측(lateral)으로 분류하였으며 이에 따른 치료 방법을 분석하였다. 또한 개두술을 시행하여 결찰술을 한 경우 클립의 종류를 분석하였다.

결 과

Clinical analysis

평균 연령은 54.7세로 내경동맥의 가지부위에서 나온 동맥

류와 비교하여 차이가 없었다. 남녀비도 1:3.6으로 차이가 없었다. 파열성 동맥류와 비파열성 동맥류의 비율은 1:3으로 가지에서 나온 동맥류 1:0.7에 비해 통계학적 의미가 있게 파열성 동맥류가 적었다. 내원 당시 Hunt-Hess 등급은 II 3명, III 2명, IV 1명, V 1명이었다(Table 1). 동맥류는 위치에 따라 분류에서 동맥류의 배측으로 돌출한 동맥류가 10로 가장 많았으며 내측으로 돌출된 동맥류가 8례, 후벽에서 돌출한 동맥류가 7례 있었다. 2례에서는 거대 동맥류로 발생한 위치를 알 수 없었다. 동맥류의 형태에 따라 낭성동맥류는 25례였으며 물질모양 동맥류가 2례 있었다(Table 2).

Treatment methods and outcome

개두술을 통한 결찰술은 14례에서 시행하였으며 이중 1례에서는 다른 부위의 파열된 동맥류를 결찰하면서 반대편 내경동맥의 체부에 내측으로 발생한 동맥류를 같이 결찰 하였다. 혈관내치료는 14례에서 시행하였는데 백금코일을 이용한 색전술이 11례였으며 2례에서는 거대동맥류로 발생 부위를 알 수가 없어 내경동맥을 풍선으로 폐색시켰다. 내경동맥의 내측으로 돌출한 형태의 동맥류 8례 중 7례에서 백금코일 색전술을 시행하여 가장 많은 혈관내치료를 시행하였다(Table 3). 개두술을 통한 결찰술을 시행한 경우에 배측에 발생한 동맥류

Table 1. Comparison between ICA trunk aneurysm and ICA aneurysm patients

	Location of Aneurysms	
	ICA Trunk Aneurysms	ICA aneurysm*
No. of patients	27	145
Mean age (yr)	54.7	54.6
Sex (M : F)	1:3.6	1:3.2
Ruptured / Unruptured	7/20	85/60
Preoperative H-H grade		
Grade I	0	1
Grade II-III	5	59
Grade IV-V	2	25

H-H grade; Hunt-Hess grade, ICA; internal carotid artery

* All aneurysm developing on branching site of internal carotid artery

Table 2. Classification according to location of lesion and treatment method

Location	Treatment		Total
	Microsurgical Clipping	Endovascular treatment	
Dorsal wall	9**	1	10
Medial wall	1	7	8
Ventral wall	4	3	7
Others		2*	2
Total	14	13	27

* Unknown of aneurysm developing site, ** Two cases of blister-like aneurysms

는 주로 straight 혹은 bayonet 클립을 사용하였으며, 내측으로 발생한 동맥류는 반대편으로 접근하여 curved 클립을 사용하였고, 후벽측으로 발생한 동맥류는 모두 ring 클립을 사용하였다(Fig. 1). 물집모양 동맥류는 bent 클립을 사용하여 동맥류와 내경동맥의 일부를 같이 결찰하였다(Fig. 2). 결찰술을 시행할 때 물집모양 동맥류가 내경동맥의 배측 원위부에 발생하였던 경우와 반대편으로 접근했던 내경동맥 내측에 발생했던 경우를 제외하고는 모두 전상상돌기를 제거하였으며 경부에서 내경동맥을 노출시켜 결찰하기 전에 파열될 경우를 대비하였다.

치료 후 결과는 Good 25례였으며 2명의 환자가 사망하였다. 내원 당시 다른 부위의 동맥류가 파열되어 Hunt-Hess 등급이 안 좋았던 환자로 폐부종과 심한 혈관 연축이 사망원인이었다. 일시적인 3차 신경마비가 왔던 환자가 있었으나 추적관찰도중 호전되었다. 특이한 경우로 백금코일 도중 코일이

빠져 나와 중대뇌동맥을 폐쇄시켰던 예가 있었으나 개두술을 통해 코일을 제거하였으며 환자는 신경학적 증상 없이 회복되었다.

토 론

내경동맥의 체부에 발생하는 동맥류는 일반적인 동맥류와는 다르게 내경동맥의 가치가 없는 부위에 발생한다. 또한 내경동맥의 횡축을 따라 어느 부위에도 발생할 수 있다. Nakagawa 등은 내경동맥의 앞쪽으로 발생한 배측동맥류(dorsal wall aneurysm), 후벽측 동맥류(ventral wall aneurysm), 내측동맥류(medial wall aneurysm) 그리고 외측동맥류(lateral wall aneurysm)로 분류하였다.⁷⁾⁹⁾¹⁰⁾ 각각의 발생 부위에 따라 동맥류를 결찰하는 방법과 또는 클립의 모양이 달라질 수 있다. 내경동맥의 체부에 발생하는 동맥류

Table 3. Summary of 27 aneurysms on internal carotid artery trunk unrelated to any arterial junction

Case No.	Age (yr)/ Sex	Presentation	Size (mm)	Location	Treatment	Type of clip	ACP removal	Outcome
1	27/M	R	6 x 5	Dorsal ^{§§}	Clipping	Bent	No	G
2	31/F	R	10 x 15	Ventral	Clipping	Bayonet	Yes	G
3	53/F	R	15 x 12	Ventral	Clipping	Fenestrated	Yes	G
4	60/M	R	11 x 6	Medial	GDC			G
5	34/F	R	3 x 3	Dorsal ^{§§}	Clipping	Bent	Yes	G
6	54/F	U	5 x 4	Medial	GDC			G
7	48/F	U	13 x 11	Ventral	Clipping	Fenestrated	Yes	G
8	58/F	U	8 x 8	Dorsal	Clipping	Bayonet	Yes	G
9	61/F	U	3 x 2	Dorsal	Clipping	Straight	Yes	D
10	70/F	U	20 x 18	*	Balloon			G
11	61/M	U	6 x 5	Dorsal	Clipping	Straight	Yes	
12	57/F	U	6 x 4	Medial	Clipping [§]	Curved	No	G
13	46/F		3 x 2.4	Dorsal	Clipping	Bent	Yes	G
14	62/F	U	12 x 8	Ventral	Clipping	Fenestrated	Yes	G**
15	74/F	U	4 x 3.6	Medial	GDC			G
16	59/F	U	6 x 4.2	Dorsal	Clipping	Bayonet	Yes	G
17	54/M	R	18 x 12	Dorsal	Clipping	Bayonet	Yes	G
18	23/F	U	2.5 x 3	Ventral	GDC			G
19	26/M	U***	15 x 7	*	Balloon			G
20	68/F	U	4 x 3.8	Medial	GDC			G
21	51/F	U	3.3 x 3	Ventral	GDC			G
22	49/F	U	5 x 4.2	Medial	GDC			G
23	51/M	U	4.3 x 3	Dorsal	GDC			G
24	51/F	U	4.5 x 4	Medial	GDC			G
25	65/F	U	11 x 9	Medial	GDC			G
26	48/F	U	5 x 4	Ventral	GDC			G
27	66/F	R	3 x 2	Dorsal	clipping	straight	Yes	D

ACP: anterior clinoid process, Balloon: ICA balloon occlusion, GDC: coil embolization, R: ruptured, U: unruptured, G: good, D: dead, §: contra-lateral approach, §§: blister-like aneurysm, *: unknown developing site of aneurysm, **: temporary 3rd nerve palsy, ***: 6th cranial nerve palsy

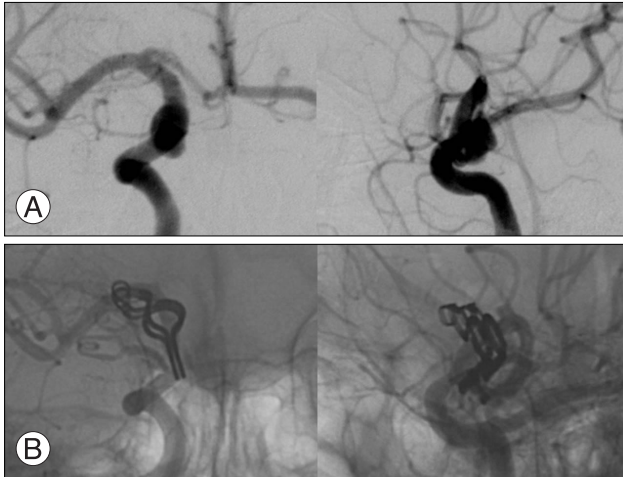


Fig. 1. Case 3. Right carotid angiogram. A : ventral wall aneurysm is seen on preoperative angiogram. Left; anterior posterior view, Right; lateral view. B : aneurysm is completely obliterated by a fenestrated clip, Left; anterior posterior view, Right; lateral view.

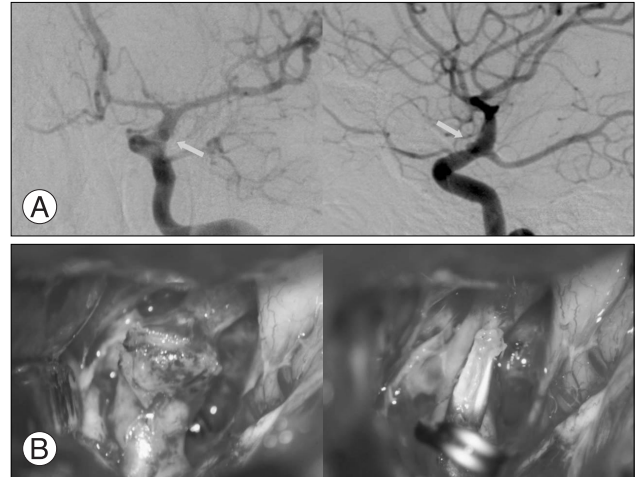


Fig. 2. Case 5. A : Left carotid angiogram of blister like aneurysm. Left; anterior posterior view, Right; lateral view. B : Intraoperative photographs, Left; dome of aneurysm is seen. Right; neck of aneurysm is clipped with part of ICA.

중 가장 흔한 형태인 배측에 발생한 동맥류는 분지하는 동맥과 관계없이 발생하므로 결찰술이 쉬운 것으로 생각되나 그러하지 못하다. 이유는 내경동맥의 근위부에 발생하므로 동맥류의 목을 확보하기 쉽지 않다는 것이며 또한 낭성 동맥류만 있는 것이 아니라 물질모양 동맥류도 있으므로 결찰술 전에 파열되기가 쉽다.⁵⁾¹⁴⁾¹⁶⁾ 파열된 경우 일과성 클립으로 내경동맥을 결찰하기가 여의치 않은 경우가 많다. 그러므로 내경동맥의 배측에 발생한 동맥류를 결찰할 때에는 수술 전 뇌혈관촬영검사를 통해 물질 모양의 동맥류 여부를 꼭 확인해야 하며 단순 낭성 동맥류인 경우는 전상상돌기와의 관계를 파악하여 근위부 임시 결찰이 어렵다고 판단될 경우 경부에서 내경동맥을 노출시켜 만일의 사태에 대비하여야 한다. 또한 배측 동맥류는 크기가 큰 경우가 많고 근위부에 발생할 경우가 많으므로 수술 시 전상상돌기를 제거하고 경질막고리(dural ring)을 절제해야만 동맥류의 목을 확보할 수 있다. 클립은 내경동맥의 장축을 따라 평행하게 클립을 해야만 내경동맥이 협소해지거나 동맥의 목이 찢어지는 것을 방지할 수 있다.⁹⁾¹¹⁾

내경동맥의 배측에 발생하는 또 다른 형태인 물질모양 동맥류는 해부학적 구조가 다른 동맥류로서 동맥류가 파열되거나 내경동맥에서 동맥류 자체가 떨어져 나가기 쉬워 매우 위험하다. 물질모양 동맥류는 낭성모양 보다는 반구 모양을 띠며 박리하는 도중 또는 결찰하는 도중 잘 터지기 때문에 반드시 연막하 박리를 시행해야 한다. 물질모양 동맥류는 수술 후에 동맥류가 다시 파열되는 경우가 많은데 이는 동맥류를 불완전하게 결찰하여 오는 경우가 많다. 이를 방지하기 위해서 내경동맥의 정상적인 부위까지 포함하여 결찰해야만 한다.²⁾

Wrapping 한 후 warpping 물질을 같이 결찰하는 방법이나 Sundt-Kee encircling 클립을 이용할 수도 있으나 이는 주위의 다른 가지혈관을 막을 수 있어 주의해야 한다.⁵⁾

최근에는 백금코일 색전술이 대안으로 많이 이용되고 있지만 물질모양 동맥류에서는 금기이다. 이는 물질모양 동맥류의 벽이 조직학적으로 일반적인 동맥류와는 다른 구조를 갖기 때문이다. 일반적인 뇌동맥류는 혈관중막(media)의 결손으로 인해 발생되며 파열된다. 그러나 물질모양 동맥류는 혈관중막의 결손뿐 아니라 동맥경화와 더불어 나타나는 내탄성층(internal elastic lamina)의 결손이 동맥류의 형성과 파열에 관여한다.⁵⁾ 그러므로 adventitia층만 남게 되어 파열될 위험성이 매우 높다.⁵⁾¹⁰⁾¹⁷⁾ 그러므로 물질모양의 동맥류에서 백금코일 색전술을 시행할 경우 파열될 가능성이 매우 높으며 성공적으로 시행된다 하더라도 동맥류가 다시 커질 가능성이 매우 높다. 물질모양의 동맥류의 또 다른 특징은 크기가 작은 경우가 많으며 반구형이므로 초기 뇌혈관촬영에서 안 보이는 경우가 많다. 이후에 촬영한 뇌혈관촬영에서 낭성으로 보이는 수도 있어 수술 시 매우 위험한 상황에 처할 수도 있다. 그러므로 컴퓨터촬영상 기저수조에 출혈이 많으며 뇌혈관촬영에서 동맥류가 보이지 않거나 내경동맥의 전벽이 불규칙하게 보일 경우 물질모양 동맥류의 가능성도 염두에 두어야 한다.¹⁰⁾¹⁵⁾

내측에 발생하는 동맥류는 시신경과 내경동맥에 가려 동맥류의 목을 확인하기 어려운 경우가 많다. 그래서 반대편 테리온 접근법으로 수술을 시도하는 경우도 많다. 반대편 실비안 구를 열면 시신경 밑으로 동맥류가 잘 보여 동맥류를 결찰하기가 쉽다.⁴⁾¹²⁾¹³⁾ 반대편으로 접근하여 동맥류를 결찰하는 방법

은 여러 가지 장점이 있다. 수술시간이 단축되며 전상상돌기를 제거하지 않아도 되며, 경질막고리를 자를 필요도 없다. 게다가 해면정맥동에서 출혈이 되는 것을 피할 수도 있다. 그러나 이 방법은 파열된 동맥류에서는 위험하며 클립의 방향이 동맥의 장축과 직각이 되므로 동맥류의 목이 남을 수 있으므로 주의해야 한다.⁶⁾ 동맥류와 같은 쪽으로 접근하여 결찰술을 시행할 때는 역시 경부에서 내경동맥을 확보하는 것이 중요하며 전상상돌기를 제거하고 경질막고리를 잘라줘야만 시신경을 견인할 수 있어 동맥류의 결찰이 용이하다. 하지만 내측에 발생하는 동맥류는 주위 구조물에 둘러싸여 잘 터지지 않고 매우 큰 상태에서 발견되는 경우가 많다. 이러한 경우 동맥류의 일부는 intradural space에 있고 일부는 해면정동맥내에 있는 경우가 있다. 이런 동맥류의 결찰술은 매우 어려우며 수술 시 이환율과 사망률 또한 증가한다.⁴⁾ 그러므로 내측에 발생하는 비파열성 동맥류는 백금코일 색전술이 좋은 대안이 될 수 있다.¹¹⁴⁾

후벽측에 발생하는 동맥류는 주로 내경동맥의 근위부에 발생하는 경우가 많다. 그러므로 역시 경부의 경동맥을 노출시킨 뒤 수술에 들어가는 것이 안전하며 전상상돌기를 제거해야만 동맥류의 목을 완전히 노출시킬 수 있다. 동맥류를 결찰 시 내경동맥과 평행하게 결찰하기 위해서는 ring 클립을 사용해야 하며 내경동맥의 굴곡된 모양에 맞추어 여러 개의 클립으로 결찰을 시행하는 것이 좋다.³¹⁸⁾

결 론

내경동맥 체부에 발생하는 동맥류는 돌레를 따라서 어디든 발생할 수 있으므로 각각의 특징에 맞춰 치료 전략을 세워야 하며 수술로 결찰을 계획했을 때는 경부에서 내경동맥을 확보하는 것이 안전하며 전상상돌기를 제거하는 것이 매우 중요하다. 혈관내 치료도 중요한 대안이 될 수 있으나 물질모양 동맥류의 경우 혈관내 치료는 금기이다.

중심 단어 : 뇌동맥류 · 경동맥 · 물질모양 동맥류.

REFERENCES

1) Ahn JY, Kwon SO, Joo JY. Dorsal internal carotid artery aneurysm treated by coil embolization--case report. *Neurol Med Chir (Tokyo)* 41:603-5; discussion 606, 2001

2) Diraz A, Kyoshima K, Kobayashi S. Dorsal internal carotid artery aneurysm: classification, pathogenesis, and surgical considerations. *Neurosurg Rev* 16:197-204, 1993

3) Fox JL. Microsurgical treatment of ventral (paraclinoid) internal carotid artery aneurysms. *Neurosurgery* 22:32-9, 1988

4) Fries G, Pernecky A, van Lindert E, Bahadori-Mortasawi F. Contralateral and ipsilateral microsurgical approaches to carotid-ophthalmic aneurysms. *Neurosurgery* 41:333-42; discussion 342-333, 1997

5) Ishikawa T, Nakamura N, Houkin K, Nomura M. Pathological consideration of a "blister-like" aneurysm at the superior wall of the internal carotid artery: case report. *Neurosurgery* 40:403-5; discussion 405-6, 1997

6) Kakizawa Y, Tanaka Y, Orz Y, Iwashita T, Hongo K, Kobayashi S. Parameters for contralateral approach to ophthalmic segment aneurysms of the internal carotid artery. *Neurosurgery* 47:1130-6; discussion 1136-7, 2000

7) Kinouchi H, Mizoi K, Nagamine Y, Yanagida N, Mikawa S, Suzuki A, et al. Anterior paraclinoid aneurysms. *J Neurosurg* 96:1000-5, 2002

8) Kobayashi S, Kyoshima K, Gibo H, Hegde SA, Takemae T, Sugita K. Carotid cave aneurysms of the internal carotid artery. *J Neurosurg* 70:216-21, 1989

9) Kyoshima K, Kobayashi S, Nitta J, Osawa M, Shigeta H, Nakagawa F. Clinical analysis of internal carotid artery aneurysms with reference to classification and clipping techniques. *Acta Neurochir (Wien)* 140:933-42, 1998

10) Nakagawa F, Kobayashi S, Takemae T, Sugita K. Aneurysms protruding from the dorsal wall of the internal carotid artery. *J Neurosurg* 65:303-8, 1986

11) Ogawa A, Suzuki M, Ogasawara K. Aneurysms at nonbranching sites in the surpaclinoid portion of the internal carotid artery: internal carotid artery trunk aneurysms. *Neurosurgery* 47:578-583; discussion 583-76, 2000

12) Sheikh B, Ohata K, El-Naggar A, Baba M, Hong B, Hakuba A. Contralateral approach to junctional C2-C3 and proximal C4 aneurysms of the internal carotid artery: microsurgical anatomic study. *Neurosurgery* 46:1156-60; discussion 1160-1151, 2000

13) Sheikh B, Ohata K, El-Naggar A, Hong B, Tsuyuguchi N, Hakuba A. Contralateral approach to carotid cave aneurysms. *Acta Neurochir (Wien)* 142:33-7, 2000

14) Shigeta H, Kyoshima K, Nakagawa F, Kobayashi S. Dorsal internal carotid artery aneurysms with special reference to angiographic presentation and surgical management. *Acta Neurochir (Wien)* 119:42-8, 1992

15) Tatter SB, Crowell RM, Ogilvy CS. Aneurysmal and microaneurysmal "angiogram-negative" subarachnoid hemorrhage. *Neurosurgery* 37:48-55, 1995

16) Yanaka K, Meguro K, Nose T. Repair of a tear at the base of a blister-like aneurysm with suturing and an encircling clip: technical note. *Neurosurgery* 50:218-21, 2002

17) Yasargil M. Internal carotid artery aneurysms, distal medial wall aneurysms of superior wall of internal carotid artery, in *Microneurosurgery*. Thieme Verlag, 1984, vol 2