

## 골격성 제3급 부정교합자의 양악 수술 후 중안면부 연조직 변화에 관한 두부 계측 방사선학적 연구

안제영 · 김지용 · 주범기 · 김민철 · 허종기 · 김형곤 · 박광호  
연세대학교 치과대학 구강악안면외과학교실 영동세브란스병원

### Abstract

#### THE CEPHALOMETRIC ANALYSIS OF THE SOFT TISSUE CHANGES AT THE MIDDLE FACE IN THE SKELETAL CLASS III PATIENTS WITH THE ORTHOGNATHIC 2-JAW SURGERY

Je-Young Ahn, Ji-Yong Kim, Bum-Ki Joo, Min-Chul Kim,  
Jong-Ki Huh, Hyung-Gon Kim, Kwang-Ho Park

*Department of Oral and Maxillofacial Surgery, College of Dentistry, Yonsei University,  
Yongdong Severance Hospital*

Considering the skeletal class III malocclusion that complains of mandibular prognathism, there have been some studies of the mandibular change for comparing the changes of pre operative with post operative state. Nowadays it is common to do the orthognathic 2-jaw surgery for the correction of the maxillary deficiency, the post operative stability and the esthetics.

We compare and analyze the changes of soft tissue around the nose and the lip with the changes in the direction and the amount of maxilla. Patients who were diagnosed as maxillofacial deformity and received orthognathic surgery of both jaws at Yongdong Severance hospital from 2001 through 2003 were included in this study. Their lateral cephalograms were analyzed, and the post operative change of hard tissue and soft tissue were studied.

Upon analyzing the preoperative cephalograms and 6 month post operative cephalograms, there were significant in the vertical change of Labialis superius(Ls) and Stomion(Stm) in soft tissue in relation to the vertical change of skeletal landmarks (Anterior Nasal Spine, Subspinale, Prosthion, Incision Superious). In addition, there were no significance in horizontal movement of the skeletal landmarks among groups. In terms of hard tissue landmarks, group 3(maxillary posterior impaction and advancement surgery group) showed significantly greater change in the vertical movement of Anterior Nasal Spine(ANS), Subspinale(A), Prosthion(Pr), and Incision Superious(Is) compared with other groups. In terms of soft tissue change, group 3 showed more significant change in the vertical movement of Ls and Stm.

This study calculated the changes of the skeletal and soft tissue landmarks in order to act as a guide in planning and performing the surgery and as a reference in predicting the postoperative change of facial appearance.

**Key words** : Cephalometric analysis, Soft tissue changes at the middle face, Orthognathic 2-jaw surgery

## I. 서 론

악안면 영역의 기형을 가진 환자는 저작, 발음 등의 기능적 장애와 안모의 심미적인 문제가 있다<sup>1)</sup>. 특히 골격성 제 3급 부정교합을 가진 환자에서는 중안면부가 다소 함몰되어 보이며 하악 전돌에 따른 발음과 기능의 장애가 나타난다. 이의 해소를 위해 교정치료나 수술을 선택할 수 있는데, 악교정 수술은 기능적인 면과 심미적인 면에서 즉각적인 변화를 유도할 수 있다. 환자와 보호자에게 보여지는 수술의 결과는 골격적인 변화보다는 연조직의 변화를 포함한 심미적인 부분이므로 연조직의 변화가 수술 후 평가에서 중요한 인자 될 수 있다. 악교정 수술의 중요한 목표 중 하나가 심미성의 회복에 있는 만큼 수술 후 만족할만한 심미적 결과를 충족시키기 위해서는 경조직 변화에 따른 연조직 변화를 정확히 예견하는 것이 중요하다. 따라서 술 전 계측 시 경조직 계측과 함께 연조직 계측에 의한 심미적 조화를 고려해야 한다.

여러 가지 형태의 악안면 기형 중에서 서양인에 비해 한국인에서 하악 전돌증은 가장 흔한 형태이다<sup>2)</sup>. 골격성 제 3급 부정교합 환자의 약 75% 정도는 다소의 상악 골격 부족이 원인적 요소로 가지고 있어, 정상적으로는 코 주위의 연조직이 풍용해 보여야 하나 이러한 부정교합을 가진 환자에서는 중안면부가 다소 함몰되어 보일 수 있다. 최근에는 이러한 상악 골격 부족의 해결 및 술 후 안정성, 또는 심미적 개선을 위해 양악 동시 수술이 보편화되고 있다.

악교정 수술 후의 연조직 변화에 영향을 주는 요인으로는 외과적인 술식<sup>3)</sup>, 술 후 부종, 연조직의 봉합방법<sup>4)</sup>, 술 후 연조직의 적응정도<sup>5)</sup> 등이 있다. 시술 전, 후의 변화 연구함에 있어서, 중안면부의 경우는 이에 대한 연구 간의 편차가 크고 술 후의 변화를 예측하기가 쉽지 않다.

하악 전돌증을 대표적 주수로 하는 골격성 제 3급 부정교합의 외과적 시술 전, 후의 연조직 변화에 관해서는 주로 하악의 변화와 관련되어 많이 연구되어져 왔다<sup>6,7)</sup>.

이에 본 연구는 상악골과 상악 전치, 그리고 코와 상순에 각각 계측점을 정하여 Le Fort I 골 절단술로 상악골을 전방이동시킨 후 경조직 변화량에 따른 연조직 변화량을 산정하고 계측점들 상호간의 변화비율과 상관관계를 조사하여, 상순 및 코의 측모를 예측하여 보았다.

## II. 연구방법 및 대상

### 1. 연구대상

본 연구의 대상은 2001년 1월부터 2003년 9월까지 연세대학교 영동세브란스병원 구강악안면외과에서 악안면 기형

을 진단받고 수술을 시행받은 환자 112명 중, skeletal class III로 진단받고 상악은 Le Fort I 골절단술, 하악은 하악지 수직 골절단술(Bilateral intraoral vertical ramus osteotomy)과 이부성형술(Genioplasty)로 상하악 동시 이동 수술을 받은 환자 97명이 대상이었고, 이 중 최소 6개월 이상 추적이 가능했던 환자 40명(남자 17명, 여자 23명)을 선정하였으며, 이들의 연령은 19세부터 28세 까지로 평균 연령 24.3세 였다. 대상자는 술식 적용에 따라 4 그룹으로 분류하였다. 그룹1은 상악전치 절단면(incisal tip) 을 기준으로 posterior impaction을 시행한 10명, 그룹2는 A point를 기준으로 posterior impaction을 시행한 9명, 그룹3은 posterior impaction과 상악의 전방이동을 동시에 시행한 9명, 그룹4는 posterior impaction과 상악의 전방이동 및 상방이동을 모두 시행한 12명을 대상으로 하였다.

### 2. 연구방법

1) 수술 전과 수술 후 최소 6개월 후의 측모두부방사선 규격 사진에서 경조직 이동량에 따른 연조직 변화량을 계측 및 조사하였고, 투사도는 2명의 구강악안면외과의사에 의해 2회씩 작성되었다.

2) 계측점과 기준선(Fig. 1, 2)

#### ① 계측점

가) 경조직 계측점

ANS(Anterior Nasal Spine) : 상악골 견비극

Is(Incision Superous)

: 최전방 상악중절치 치관의 최첨점

Pr(Prosthion) : 정중선상에서 상악중절치의 순면과 상악 치조골의 만나는 점

A(Subspinale)

: 정중선 상에서 ANS와 Pr사이에 최첨점

PNS(Posterior Nasal Spine) : 상악골 후비극

나) 연조직 계측점

Pn(pronasale) : 정중선상의 비첨점

Sn(Subnasale)

: 정중선상의 비중격이 상순과 만나는 점

Cm(Columella) : 비소주중격의 최첨점

Ls(Labialis superius) : 상순 홍순부 상의 최첨점

Stm(Stomion) : 정중선상의 상순의 최하방점

#### ② 기준선

S-N plane, 수평적 기준선(Horizontal reference plane), 수직적 기준선(G-perpendicular line)

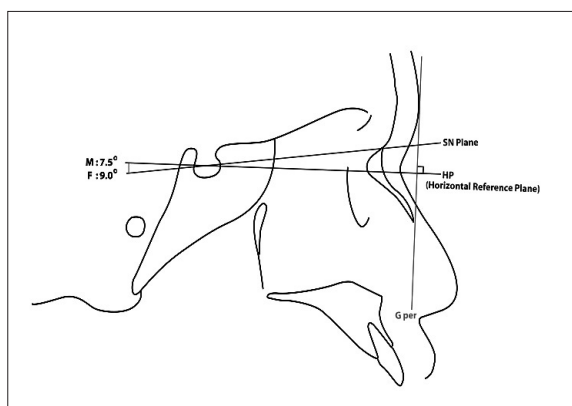


Fig. 1. Reference lines.

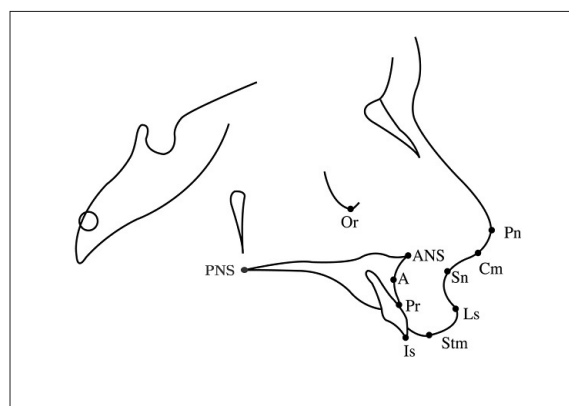


Fig. 2. Reference points.

S-N	S-N Plane
HP	Male: constructed by drawing a line through sella 7.5° down from S-N line Female: constructed by drawing a line through sella 9.0° down from S-N line
G per	Glabella perpendicular line: ⊥HP

3) 계측항목(Fig. 3)

① 수직적 계측치

- vPn : Pn에서 HP에 내린 수선의 길이
- vCm : Cm에서 HP에 내린 수선의 길이
- vSn : Sn에서 HP에 내린 수선의 길이
- vLs : Ls에서 HP에 내린 수선의 길이
- vStm : Stm에서 HP에 내린 수선의 길이
- vANS : ANS에서 HP에 내린 수선의 길이
- vA : A에서 HP에 내린 수선의 길이
- vPr : Pr에서 HP에 내린 수선의 길이
- vIs : Is에서 HP에 내린 수선의 길이
- vPNS : PNS에서 HP에 내린 수선의 길이

② 수평적 계측치

- hPn : Pn에서 G per에 내린 수선의 길이
- hCm : Cm에서 G per에 내린 수선의 길이
- hSn : Sn에서 G per에 내린 수선의 길이
- hLs : Ls에서 G per에 내린 수선의 길이
- hStm : Stm에서 G per에 내린 수선의 길이
- hANS : ANS에서 G per에 내린 수선의 길이
- hA : A에서 G per에 내린 수선의 길이
- hPr : Pr에서 G per에 내린 수선의 길이
- hIs : Is에서 G per에 내린 수선의 길이
- hPNS : PNS에서 G per에 내린 수선의 길이

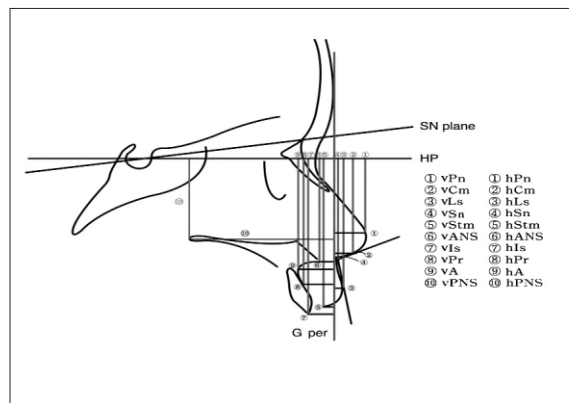


Fig. 3. Measurements.

4) 처리방법

술 전과 술 후의 두부방사선 규격 사진의 투사도를 S-N plane과 수평적 기준선(horizontal reference plane)에서 중첩시켜 각 계측점에서 경조직 변화에 대한 연조직 변화를 계측하여 이들의 평균치, 표준편차를 구하고 95% 유의수준에서 유의성 검증과 다중회귀분석을 하였다.

가) 경조직 계측점

ANS(Anterior Nasal Spine) : 상악골 견비극

Is(Incision Superous)

: 최전방 상악중절치 치관의 최침점

Pr(Prosthion) : 정중선상에서 상악중절치의 순면과 상

악 치조골의 만나는 점  
 A(Subspinale)  
 : 정중선 상에서 ANS와 Pr사이의 최첨점  
 PNS(Posterior Nasal Spine) : 상악골 후비극

나) 연조직 계측점  
 Pn(pronasale) : 정중선상의 비첨점  
 Sn(Subnasale)  
 : 정중선상의 비중격이 상순과 만나는 점  
 Cm(Columella) : 비소주중격의 최첨점  
 Ls(Labialis superius) : 상순 홍순부 상의 최첨점  
 Stm(Stomion) : 정중선상의 상순의 최하방점

다) 수직적 계측치  
 vPn : Pn에서 HP에 내린 수선의 길이  
 vCm : Cm에서 HP에 내린 수선의 길이  
 vSn : Sn에서 HP에 내린 수선의 길이  
 vLs : Ls에서 HP에 내린 수선의 길이  
 vStm : Stm에서 HP에 내린 수선의 길이  
 vANS : ANS에서 HP에 내린 수선의 길이  
 vA : A에서 HP에 내린 수선의 길이  
 vPr : Pr에서 HP에 내린 수선의 길이  
 vIs : Is에서 HP에 내린 수선의 길이  
 vPNS : PNS에서 HP에 내린 수선의 길이

라) 수평적 계측치  
 hPn : Pn에서 G per에 내린 수선의 길이  
 hCm : Cm에서 G per에 내린 수선의 길이  
 hSn : Sn에서 G per에 내린 수선의 길이

hLs : Ls에서 G per에 내린 수선의 길이  
 hStm : Stm에서 G per에 내린 수선의 길이  
 hANS : ANS에서 G per에 내린 수선의 길이  
 hA : A에서 G per에 내린 수선의 길이  
 hPr : Pr에서 G per에 내린 수선의 길이  
 hIs : Is에서 G per에 내린 수선의 길이  
 hPNS : PNS에서 G per에 내린 수선의 길이  
 주) G per line 기준으로 우측에서 계측된 측정치는  
 +, 좌측은 -로 산정

### Ⅲ. 결 과

1. 경조직 계측치 ANS, A, Pr, Is의 수직적 이동에 대한 유의수준이 각각 0.0305, 0.0396, 0.0161, 0.0098이고, 연조직 계측치에서는 Ls, Stm의 수직적 변화에 대한 유의수준이 각각 0.0083, 0.0418로써 유의성 있는 결과를 보였다.
2. 경조직 계측치의 수평 이동에 대한 각 그룹 간의 차이는 없었다.
3. 경조직 계측치에서는 ANS, A, Pr, Is의 수직 이동에 대해 그룹3이 다른 그룹에 비해 유의하게 큰 값을 보였는데, ANS\_V, A\_V에서 다른 그룹들은 음의 값을 나타냈으나 그룹3은 양의 값을 나타내었고, Pr\_V, Is\_V 이 각각 1.06±2.28, 2.00±2.74로 다른 그룹들보다 큰 값을 보였다. 연조직 계측치에서는 Ls, Stm의 수직 변화에 대해 그룹3이 Ls\_V, Stm\_V값이 각각 3.17±1.50, 3.28±2.45로 다른 그룹에 비해 유의하게 큰 값을 보였다.

**Table 1.** Horizontal / Vertical Changes and p-value in Pre and Post Operative Hard Tissue Measurements

	Group1	Group2	Group3	Group4	p_value
ANS_V	-0.05±1.74	-0.06±2.87	<b>1.67±2.29</b>	-1.38±1.82	<b>0.0305</b>
ANS_H	3.55±3.17	2.89±2.98	4.78±2.44	3.00±2.52	0.3866
A_V	-0.75±1.25	-0.44±2.65	<b>0.78±2.33</b>	-2.21±2.05	<b>0.0396</b>
A_H	3.20±2.73	2.39±2.74	3.78±2.36	2.46±2.34	0.6239
Pr_V	-0.50±1.63	0.33±2.74	<b>1.06±2.28</b>	-2.08±1.92	<b>0.0161</b>
Pr_H	2.30±2.49	1.44±3.05	2.00±2.40	1.29±2.43	0.7297
Is_V	0.35±1.67	0.28±2.72	<b>2.00±2.74</b>	-1.50±1.71	<b>0.0098</b>
Is_H	0.80±1.90	0.24±3.74	0.06±2.88	-0.29±2.78	0.7989
PNS_V	-3.90±1.45	-3.79±1.67	-3.83±1.56	-5.17±1.42	0.1270
PNS_H	3.45±1.69	2.50±3.24	2.78±2.24	2.88±3.08	0.9565

\*H : horizontal distance of the landmark to the vertical reference line

\*V : vertical distance of the landmark to the horizontal reference line

Data : mean±standard deviation, p-value : Kruskal-Wallis test

**Table 2.** Horizontal / Vertical Changes and p-value in Pre and Post Operative Soft Tissue Measurements

	Group1	Group2	Group3	Group4	p_value
Pn_V	-1.00±0.67	-1.00±2.69	-0.44±2.91	-0.96±2.49	0.8859
Pn_H	1.70±1.34	1.06±1.91	1.44±1.63	1.92±1.66	0.8074
Cm_V	-0.70±0.82	-1.17±2.18	-0.11±1.78	-1.77±1.85	0.3903
Cm_H	2.25±1.78	0.22±2.02	1.89±2.50	1.25±2.62	0.3229
Sn_V	-0.15±0.94	0.44±1.51	1.06±1.33	-0.38±1.63	0.2088
Sn_H	3.10±2.98	1.61±1.98	2.39±2.20	2.92±2.57	0.7441
Ls_V	2.20±2.83	1.06±1.65	<b>3.17±1.50</b>	0.13±1.94	<b>0.0083</b>
Ls_H	0.85±2.66	1.67±2.56	0.50±4.77	0.67±2.41	0.8464
Stm_V	2.35±1.87	0.67±1.85	<b>3.28±2.45</b>	1.13±2.91	<b>0.0418</b>
Stm_H	-0.40±2.94	1.50±2.28	0.67±6.39	-0.30±2.73	0.5495

\*H : horizontal distance of the landmark to the vertical reference line

\*V : vertical distance of the landmark to the horizontal reference line

Data : mean±standard deviation, p-value : Kruskal-Wallis test

경조직 이동에 따른 수술 후 연조직 예측을 위한 다중회귀방정식

$$Pn\_V=0.35ANS\_V-0.84$$

$$Pn\_H=0.32A\_H-0.21ANS\_V+0.62$$

$$Cm\_V=-0.26ANS\_H+0.40ANS\_V+0.13$$

$$Cm\_H=0.41A\_H-0.26ANS\_V+0.20$$

$$Sn\_V=-0.11PNS\_H-0.17Is\_H+0.22Is\_V+0.51$$

$$Sn\_H=0.42Is\_H+2.47$$

$$Ls\_V=0.45ANS\_V+1.57$$

$$Ls\_H=-0.31PNS\_H+0.72Pr\_H+0.56$$

$$Stm\_V=0.76Is\_V-0.87Pr\_V+0.56ANS\_V+1.35$$

$$Stm\_H=0.73Is\_H+0.17$$

#### IV. 결론 및 고찰

악안면 기형 환자에서 악교정 수술은 환자의 골격 형태를 단시간 안에 변화시킨다. 골격형태의 변화와 함께 연조직의 변화도 동반되는데, 치아와 안면골을 덮고 있는 안모 연조직은 매우 복잡한 관계를 이루므로 수술 후의 연조직 변화를 예측하는 것은 쉽지 않다. 시간이 경과에 따라 변화된 골격의 형태에 따라 적응하여 재배열되는 과정을 거치며, 연구자에 따라서는 연조직이 안정화되기 위해 필요한 시간이 수술 후 6개월에서 12개월 또는 수 년이 필요하다고 보고하고 있다<sup>8,9)</sup>. 따라서 악교정 수술의 진단 시 연조직 분석과 수술 전과 수술 후의 연조직 변화량 예측은 매우 중요하다.

경조직과 연조직의 상호관계에 관한 연구들을 살펴보면, Riedel<sup>10)</sup>은 연조직 측모와 치아 및 골격구조 간에 밀접한 연관이 있다고 하였고, Peltron과 Elsasser<sup>11)</sup>는 악안면 부위의 연조직은 이를 지지하는 하부 경조직에 절대적인 영향

을 받는다고 보고하였다. Burstone<sup>12)</sup>은 경조직을 덮고 있는 연조직이 개인마다 일정하지 않기 때문에 연조직 측모와 경조직 측모가 항상 밀접한 연관성을 가지는 것은 아니며, 연조직 측모의 각도와 선계측 분석을 통하여 적절한 측모의 평균적인 형태를 제시하였다. Subtelny<sup>13)</sup>는 연조직의 성장이 부위에 따라 경조직과 연관을 보이기도 하지만 직접적인 영향을 받는 것은 아니라고 하였다.

본 연구는 상악의 경조직 이동에 대한 연조직 변화를, 골격성 3급 부정교합 환자 40명의 수술 계획 차이에 따라 4개의 group으로 나누어 보았으며, 이에 따른 group간 연조직의 변화를 비교해 보았다.

악교정 수술진단 시 수평기준선으로 FH plane이나 SN plane에 대해 6-7°의 경사를 이루는 선을 가장 흔히 사용하였는데, 이것은 SN plane이 비교적 재현성과 신뢰성이 좋다는 것과 FH plane이 SN plane과 이루는 각이 약 6-7°라는 것에 근거를 둔 것이다. 그러나 한국인은 서양인에 비해 이러한 기준선을 이루는 골격구조가 다를 수 있으므로 한국인에 맞는 수평기준선을 설정할 필요가 있다. 이에 김<sup>14,15)</sup> 등이 SN plane의 재현성과 FH plane의 진성 수평기준선에 대한 근접성등의 장점을 가지는 수평기준선을 설정하기 위한 연구를 시행한 결과 부정교합의 분류에 관계없이 SN plane에 대해 대략 남자는 7.5°, 여자는 9°를 이룬다고 보고하면서 SN plane에 대해 각각 7.5°, 9°가 되게 수평기준선을 설정하는 것이 바람직하다고 하였다. 본 연구에서도 이전의 경조직 기준치에 관한 연구에서와 같이 SN plane에 대해 남자는 7.5°, 여자는 9°가 되게 하여 이를 수평적 기준선(Horizontal Reference Plane)과 수직적 기준선(Vertical Reference Plane)으로 설정한 후 계측치를 여기에 수직 또는 수평이 되게 투사하여 계측하였다.

본 연구에 의하면 각 그룹 간 경조직과 연조직의 수평 변

화는 유의성이 없었으며, 상악을 전방이동 및 posterior impaction한 그룹3의 전하방 이동에 대해 연조직의 변화는 Ls, Stm이 타 그룹에 비해 하방으로의 수직이동이 유의성이 있었다. 또한, 그룹 간의 코 측모(Pn, Cm) 비교는 수직적, 수평적 연조직 변화가 통계적 유의성이 없었는데, 이는 상악 Le Fort I osteotomy 시행 후 ANS의 홀을 형성하여 결찰해 주는 cinch suture를 하여 술전 코의 측모를 최대한 유지시켜 주었고, 또한 코 기저부(nasal base)의 단단한 부착부위(firm attachment)가 경조직 이동에 대해 연조직의 수직, 수평이동을 방지한다는 보고와 유사한 결과를 보였다. 회귀 방정식에서 Stm과 Is간에 높은 연관도를 보였는데 이는 상악전치의 절단부(incisal tip)변화에 대해 상순의 변화율이 약 70%로 다른 연조직 계측치의 변화에 비해 높다는 것을 알 수 있었다.

본 연구는 경조직과 연조직 계측치의 변화량을 구하여 수술 계획과 수술 시에 기준을 제시하고 참고 자료를 마련하여 정확한 술 후 안모 변화를 예측 하고자 하였으며, 앞으로는 더 많은 증례 자료 수와 하악골의 이동에 따른 연구 등 추가적인 연구가 필요할 것으로 사료된다.

### 참고문헌

1. Holdaway RA : A soft tissue cephalometric analysis and its use in orthodontic treatment planning. Am J Orthod 84 : 1, 1983.
2. Park MC, Kim YG : A photometric study of the facial profiles of korean adult woman. J Kor Acad Maxillofac Plast Reconstr Surg 14 : 54, 1992.
3. Mansour S, Burstone C, Legan H : An evaluation of soft tissue resulting from Le Fort I maxillary surgery. Am J Orthod 84 : 37, 1983.
4. Ingersoll SK, Peterson LJ, Weinstein S : Influence of horizontal incision on upper lip morphology. J Dent Res 61 : 218, 1982.
5. Tomlak DJ, Piecuch JF, Weinstein S : Morphologic analysis of upper lip area following maxillary osteotomy via the tunneling approach. Am J Orthod 85 : 488, 1984.
6. Lee SC, Kim YG, Ryu DM et al : Change of lateral soft tissue profile after surgical correction of mandibular prognathism. J Kor Acad Maxillofac Plast Reconstr Surg 14 : 217, 1992.
7. Han DH, Kim SN, Min SK et al : A Clinical study of soft tissue change of the midface after mandibular setback surgery. J Kor Acad Maxillofac Plast Reconstr Surg 22 : 319, 2000.
8. O'Reilly MT : Integumental profile changes after surgical orthodontic correction of bimaxillary dentoalveolar protrusion in black patients. Am J Orthod Dentofac Orthop 96 : 242, 1989.
9. Quast DC, Biggerstaff RH, Haley JV : The short-term and long-term soft-tissue profile changes accompanying mandibular advancement surgery. Am J Orthod 84 : 29, 1983.
10. Riedel RA : Esthetics and its relation to orthodontic therapy. Angle Orthod 20 : 168, 1950.
11. Pelton WJ, Elsassser WE : Study of dento-facial morphology. Angle Orthod 25 : 199, 1955.
12. Burston CJ : Lip posture and its significance in treatment planning. Am J Orthod 53 : 262, 1967.
13. Subtenly ID : The soft tissue profile, growth and treatment changes. Angle Orthod 31 : 105, 1961.
14. Kim KH, Choy KC, Kim GK et al : Cephalometric norms of the soft tissues of Korean for orthognathic surgery. J Kor Oral Maxillofac surg 27 : 231, 2001.
15. Kim KH, Choy KC, Kim GK et al : Cephalometric norms of the hard tissues of Korean for orthognathic surgery. J Kor Oral Maxillofac surg 27 : 221, 2001.

### 저자 연락처

우편번호 135-720  
 서울시 강남구 도곡동 146-92  
 연세대학교 치과대학 구강악안면외과학교실 (영동세브란스병원)  
**박 광 호**

원고 접수일 2005년 10월 18일  
 게재 확정일 2006년 1월 10일

### Reprint Requests

**Kwang-Ho Park**  
 Department of OMFS, College of Dentistry, Yonsei University  
 146-92 Dogok-Dong, Gangnam-Gu, Seoul, 135-720, Korea  
 Tel: +82-2-2019-3560 Fax: +82-2-3463-4052  
 E-mail: omspark@yumc.yonsei.ac.kr

Paper received 18 October 2005  
 Paper accepted 10 January 2006