

액와접근법을 이용한 무기하 내시경적 갑상선절제술

¹연세대학교 의과대학 외과학교실, ²한림대학교 의과대학 외과학교실

김수진² · 윤종호² · 정웅윤¹ · 남기현¹ · 박찬훈² · 박정수¹

Gasless Endoscopic Thyroidectomy Via an Axillary Approach

Soo Jin Kim, M.D.², Jong Ho Yoon, M.D.², Woong Youn Chung, M.D.¹, Kee Hyun Nam, M.D.¹, Chan Heun Park, M.D.² and Cheong Soo Park, M.D.¹

Purpose: Surgery for thyroid disease requires skin incisions that can result in postsurgical problems, such as prominent scars, adhesions and hypesthesia, as well as paresthesia of the neck. To overcome these problems we performed a gasless endoscopic thyroidectomy via an axillary approach.

Methods: Between November 2001 and April 2005, 141 patients underwent a gasless endoscopic thyroidectomy via an axillary approach. The surgical outcomes were evaluated in terms of the operating time, length of hospital stay and the incidence of perioperative complications. Patient opinions were assessed using a verbal response scale at two and four months after surgery.

Results: The mean operating time and length of hospital stay were 122.7±32.8 minutes and 3.4±0.9 days, respectively. No cases required either conversion to open surgery or involved significant intraoperative complications. Two months after surgery, 75 patients (53.2%) complained of hypesthesia or paresthesia in the anterior chest wall. The number of patients with such complaints (9.9%) had decreased 4 months after surgery ($P < 0.001$). Four months after surgery, only 4 patients (2.8%) complained of hypesthesia or paresthesia in the neck, and 10 (7.1%) complained of discomfort while swallowing. All patients were satisfied with the cosmetic results.

Conclusion: A gasless endoscopic thyroidectomy via an axillary approach is feasible and safe, and provides excellent cosmetic results, with a minimal degree of postoperative complaints. This procedure provides another surgical option

for the treatment of benign thyroid disease in selected patients. (J Korean Surg Soc 2006;70:357-362)

Key Words: Endoscopic thyroid surgery, Gasless, Axillary approach

중심 단어: 내시경적 갑상선 절제술, 무기하, 액와 부 접근법

Department of Surgery, ¹Yonsei University College of Medicine, ²Kangdong Sacred Heart Hospital, Hallym University College of Medicine, Seoul, Korea

서 론

경부접근을 통한 고식적 갑상선절제술은 효과적이고 안전한 수술 방법이지만 경부 절개에 의한 영구적 수술 반흔, 수술 후 유착, 전경부의 감각 감퇴 및 이상 감각 등을 야기한다는 단점이 있다.

1996년 내시경적 부갑상선절제술이 처음 보고된 후, (1) 내시경적 경부 해부학적 구조에 대한 이해와 수술 시기 및 내시경 기구의 발달로 인해 최소 침습 갑상선 수술에 대한 관심이 높아지고 있는 추세이며 현재 여러 가지 수술 방법이 고안되어 시행되고 있다.

특히 갑상선 질환은 그 발생 빈도가 여성에서 현저히 높기 때문에 경부 반흔으로 인한 미용적 문제가 중요 관심사로 대두되었고, 이로 인해 미용적 효과가 우수한 내시경적 갑상선절제술에 대한 요구가 점차 증가되고 있다.

저자들은 연세대학교 의과대학 외과학교실에서 고안한 액와접근법을 이용한 무기하 내시경적 갑상선절제술을 시행하고 있는 바 그 수술 방법을 소개하고 수술 경과, 수술 후 환자의 불편감 및 미용적 만족도 등 추적 관찰 결과를 보고하고자 한다.

방 법

1) 대상 환자

2001년 11월부터 2005년 4월까지 연세대학교 의과대학

책임저자 : 박정수, 서울시 서대문구 신촌동 134번지
☎ 120-752, 연세대학교 의과대학 외과학교실
Tel: 02-2228-2100, Fax: 02-313-8289
E-mail: y Surg@yumc.yonsei.ac.kr

접수일 : 2005년 11월 18일, 게재승인일 : 2006년 1월 16일
본 논문의 요지는 2005년 내분비외과학회 춘계학술대회에서 구연된 내용임.

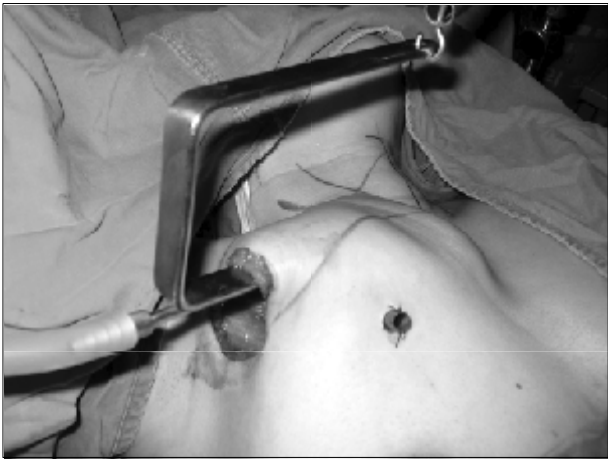

Fig. 1. Gasless endoscopic thyroidectomy via an axillary approach. A 3.5 cm vertical skin incision was made in the axilla. To create a working space, an external retractor was inserted through the incision and was raised using a lifting device. Another 0.5 cm skin incision was made near the 3.5 cm skin incision.

외과학교실(n=111)과 한림대학교 의과대학 강동성심병원 외과(n=30)에서 액와접근법을 이용한 무기하 내시경적 갑상선절제술을 시행한 141명의 환자를 대상으로 의무 기록 및 설문 조사 결과를 재검토하여 후향적 연구를 시행하였다. 평균 연령은 34.7±10.8세(6~59세)였으며, 갑상선 결절에 대한 수술 전 진단은 고해상도 초음파 유도하 세침 흡인 생검을 통해 이루어졌다.

2) 수술 적응증

50세 미만의 여성으로, 수술 전 경부 초음파 검사상 5 cm 미만의 갑상선 일엽에 국한된 결절을 가진 환자 중 세침 흡인 생검상 양성 결절 및 여포상 신생물로 진단된 환자 와 초음파 유도하 세침 흡인 생검상 유두상 갑상선 미세암으로 진단된 환자 중 피막 침범 소견을 보이지 않고 림프절 전이의 증거가 없는 경우를 대상으로 하였다. 갑상선염의 병력이 있거나 이전에 경부 수술 및 방사선 조사를 받았던 환자는 대상에서 제외하였다.

3) 수술 방법

전신 마취 상태에서 환자는 양와위(supine position)로 경부를 약간 신전시킨 상태에서 환측의 상지를 거상하여 고정시킨다. 액와부에 30° 내시경 및 내시경 기구의 삽입을 위한 3.5 cm의 수직 피부 절개를 한 후 Harmonic Scalpel (Johnson & Johnson Medical, Cincinnati, OH, USA)을 이용하여 대흉근(pectoralis major muscle)의 상부를 통해 흉쇄유돌근(sternocleidomastoid muscle)의 내연까지 광건근(platysma muscle)의 하방을 박리한다. 수술 시야를 확보하기 위해 액

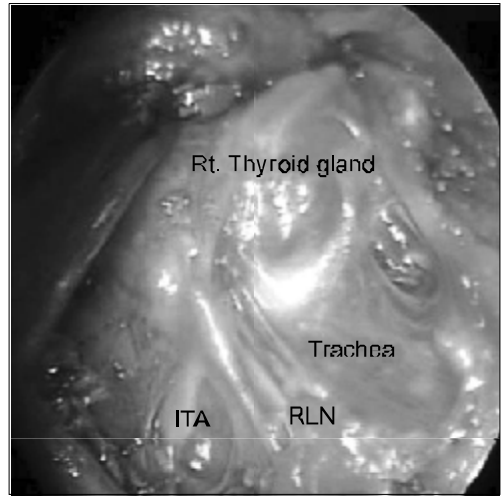


Fig. 2. Anatomical relationship between the right recurrent laryngeal nerve (RLN) and the inferior thyroid artery (ITA).

와부의 피부 절개를 통해 외부 견인기를 삽입하고 이를 거상기에 연결하여 피판을 거상시킨다. 3.5 cm 수직 피부 절개 근처, 흉벽의 전외측에 내시경 기구 삽입을 위한 별도의 0.5 cm 피부 절개를 한다(Fig. 1). 내시경 유도하에서 Harmonic Scalpel을 이용하여 흉쇄유돌근의 내연으로부터 복장목뿔근(sternohyoid muscle)을 박리한 후 복장방패근(sternothyroid muscle)을 분리하여 환측 갑상선을 노출시킨다. 환측 갑상선 하극을 지방 조직 및 경부 흉선 조직으로부터 박리한 후 하부 갑상선 정맥은 하부 부갑상선 손상을 방지하기 위해 갑상선과 인접하여 분리한다. 갑상선을 기관으로부터 박리한 후 Harmonic Scalpel을 이용하여 협부를 절제한다. 이후 갑상선 상극을 아래쪽으로 견인하면서 박리하여 상부 갑상선 혈관을 확인하고 Harmonic Scalpel을 이용하여 각각의 혈관을 상후두신경(superior laryngeal nerve)의 외측 분지가 손상되지 않도록 갑상선에 인접하여 분리한다. 갑상선을 내측으로 견인한 상태에서 내시경용 박리기(endoscopic dissector)를 이용하여 갑상선 주위 근막을 세심하게 박리하여 하부 갑상선 동맥과 반회후두신경을 확인한다(Fig. 2). Harmonic Scalpel을 이용하여 하부 갑상선 동맥을 갑상선과 인접하게 분리한 후 반회후두신경의 경로 및 상부 부갑상선을 확인하고 안전하게 보존한다(Fig. 3). 중앙구획 림프절 청소술이 필요한 경우 반회후두신경 주위의 박리는 Harmonic Scalpel에 의한 손상을 방지하기 위해 내시경용 박리기를 이용한다. 절제된 검체는 액와부의 3.5 cm 피부 절개를 통해 적출하고 0.5 cm 피부 절개를 통해 3 mm 폐쇄 흡입 배액관을 삽입한 후 절개부위를 봉합한다(Fig. 4).

4) 수술 경과, 수술 후 환자 불편감 및 미용적 만족도

수술 경과와 수술 후 환자 불편감 및 미용적 만족도

수술 경과와 수술 시간, 재원 기간 및 수술에 관련된 합병

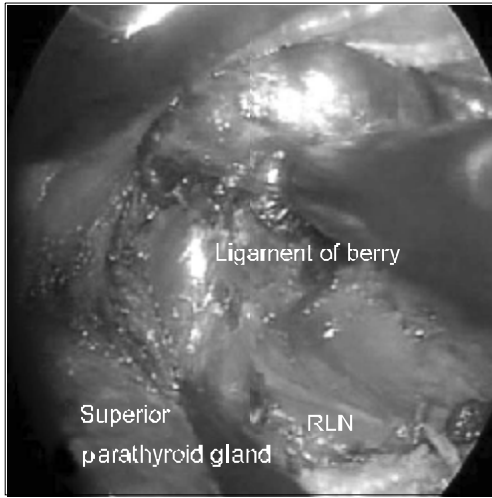


Fig. 3. The whole cervical course of the right recurrent laryngeal nerve (RLN). The magnification of the surgical field allows easy identification of the nerve and parathyroid glands.

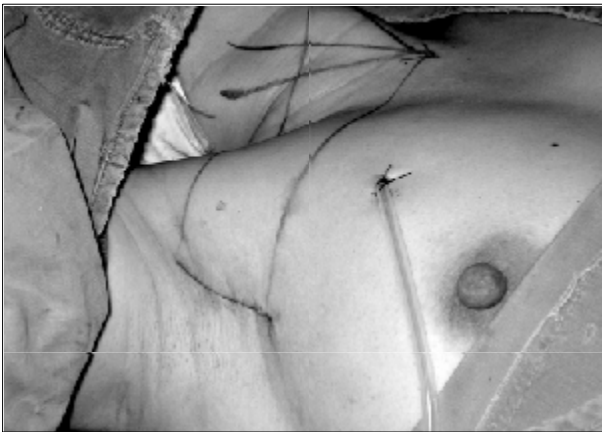

Fig. 4. A 3 mm closed suction drain was placed at the site of the 0.5 cm skin incision. The wound was closed cosmetically. The small incision scar in the axilla was completely covered when the arm was in the natural position.

증을 통해 평가하였다. 수술 후 각각 2개월, 4개월에 환자를 대상으로 설문 조사를 시행하여 경부 및 전흉벽부의 감각 감퇴 혹은 이상 감각 여부(예/아니오), 연하 시 불편감 여부(예/아니오) 및 미용적 만족도(매우 만족/만족/ 불만족/ 매우 불만족)를 조사하였다.

통계학적 분석은 Independent Samples t-tests와 Fisher's Exact tests를 이용하였으며, P값이 0.05 미만을 유의 수준으로 하였다.

Table 1. Patient characteristics and surgical outcomes

	Endoscopic surgery (n=141)
Age (range)	34.7±10.8 years (6~59)
Gender (male : female)	2 : 139
Tumor size by preoperative ultrasonography (range)	2.1±1.3 cm (0.3~6.0)
Type of operation	
Unilateral lobectomy, only	133
Unilateral lobectomy with CCND*	8
Operating time (range)	122.7±32.8 minutes (50~255)
Length of hospital stay (range)	3.4±0.9 days (3~8)

*CCND = central compartment node dissection.

Table 2. Pathological classification of tumors

Classification	Cases (%)
Benign	90 (63.8%)
Adenomatous hyperplasia	61 (43.3%)
Follicular adenoma	27 (19.1%)
Hurthle cell adenoma	2 (1.4%)
Malignancy	51 (36.2%)
Papillary microcarcinoma	49 (34.8%)
Minimally invasive follicular carcinoma	2 (1.4%)

Table 3. Perioperative complications

Complication	Cases (%)
Transient voice change	6 (4.3%)
Minor tracheal injury without air leakage	6 (4.3%)
Skin burn	3 (2.1%)
Seroma	3 (2.1%)

결 과

1) 환자 특성 및 수술 경과

대상 환자 모두에서 내시경적 갑상선절제술은 고식적 갑상선절제술로의 전환 없이 성공적으로 시행되었다.

대상 환자의 특성 및 수술 경과는 Table 1~3에 제시하였다. 대상 환자 전체에 대한 평균 수술 시간은 122.7±32.8 분이었다. 이 중 4 cm 미만의 결절에 대해 갑상선 일엽절제술 및 협부절제술을 시행한 110예의 평균 수술 시간은

Table 4. Patient opinion and cosmetic results after surgery

Complaint	Cases (%)		P value*
	2 months	4 months	
Hypesthesia or paresthesia			
In the neck	10 (7.1%)	4 (2.8%)	0.169
In the anterior chest	75 (53.2%)	14 (9.9%)	0.000
Discomfort while swallowing	28 (19.9%)	10 (7.1%)	0.003
Cosmetic result			
Extremely satisfied	104 (73.8%)	111 (78.7%)	
Satisfied	37 (26.2%)	30 (21.3%)	0.401

*P value calculated using the Fisher's Exact test.

116.4±27.6분으로, 4 cm 이상의 갑상선 결절에 대한 수술을 시행한 23예(147.8±45.0 minutes, P<0.001, Independent Samples t-test)와 유두상 갑상선 미세암에 대해 중앙 구획 림프절 청소술을 시행한 8예(138.1±19.1 minutes, P=0.031, Independent Samples t-test)에 비해 유의하게 짧은 것으로 조사되었다.

대상 환자 중 6예에서 수술 후 일과성 애성 소견을 보였으나, 5예는 1개월 이내에 회복되었고 나머지 1예는 수술 후 3개월에 회복되었다. 6예에서 수술 중 Harmonic Scalpel에 의한 경미한 기관 손상이 있었으나 기관을 통한 공기 누출은 없었으며 내시경적 일차봉합술로 치료되었다.

유두상 갑상선 미세암 49예에서 갑상선 일엽절제술 및 협부절제술이 시행되었으며 최근의 8예에서는 중앙 구획 림프절 청소술이 함께 시행되었다. 수술 전 초음파상 결절의 평균 크기는 0.6±0.3 cm (0.3~1.0 cm)였고, 영구절편 조직검사 결과는 모두 갑상선 내에 국한된 분화성 유두상 갑상선 미세암으로 보고되었다. 중앙 구획 림프절을 시행한 8예에서 절제된 림프절의 평균 개수는 5.4±1.9개(2~8개)였으며, 이 중 1예에서만 림프절 전이가 관찰되었다(1/6).

2) 수술 후 환자 불편감 및 미용적 만족도

Table 4에 제시한 바와 같이, 수술 후 2개월에 대상 환자 중 75명(53.2%)이 전흉벽부의 감각 감퇴 혹은 이상 감각을 호소하였으나 이는 수술 후 4개월에 14명(9.9%)으로 유의하게 감소하였다(P<0.001). 수술 후 4개월에 전경부의 감각 감퇴 혹은 이상 감각을 호소하는 환자는 4명(2.8%)이었으며, 10명(7.1%)의 환자가 연하 시 경미한 불편감을 호소하였다.

대상 환자 모두는 수술 후 미용적 결과에 '만족'하였고, 이 중 111명(70.7%)의 환자가 '매우 만족'한 것으로 조사되었다(Fig. 5).

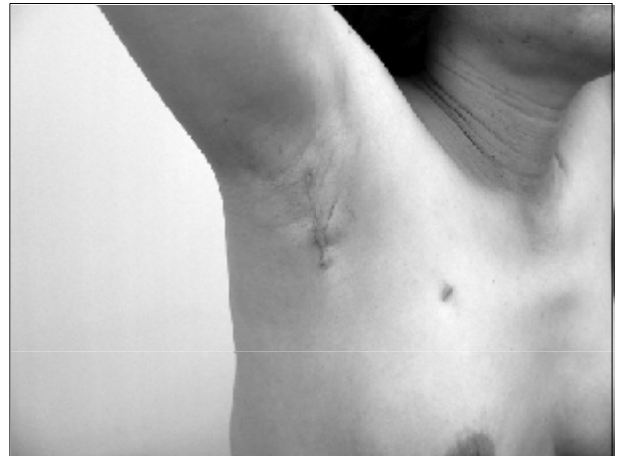

Fig. 5. A photo of a 43-year-old woman 8 months after gasless endoscopic thyroidectomy via an axillary approach.

고찰

최근 내시경적 수술 기법이 갑상선 및 부갑상선 수술에 빠르게 적용되고 있고 수술 성적을 향상시키기 위해 그 기법 역시 계속적으로 변형되어 가고 있다. 고식적 갑상선절제술에 비해 내시경적 갑상선절제술은 미용적 만족도가 높고 내시경을 통해 확대된 수술 시야를 확보할 수 있으며 수술 후 경부 감각 감퇴, 이상 감각 및 연하 시 불편감을 최소화할 수 있다는 장점이 있다.(2-6) 반면 수술 시간이 연장되고 내시경 기구 혹은 특별히 고안된 견인기 및 거상기를 필요로 하기 때문에 추가 비용이 소요된다는 단점이 있다.

갑상선에 대한 내시경적 수술 기법은 피부 절개의 위치에 따라 경부접근법과 원위접근법으로 구분할 수 있으며,(2,7-14) 수술 시야를 확보하는 방법에 따라 이산화탄소 주입법과 무기하 내시경 기법으로 구분할 수 있다.

원위접근법은 다시 유방접근법,(7,15,16) 전흉부접근법 및 액와접근법으로 분류할 수 있다.(2-6,17-21) 원위접근법은 경부접근법에 비해 수술 시야를 확보하기 위해 피부 절개 부위로부터 경부까지의 보다 광범위한 박리를 필요로 하고, 수술 시간이 연장되며, 수술 후 혈종 발생 시 경부로의 신속한 접근이 어렵다.(8-14) 반면 경부 반흔이 없고, 경부접근법에 비해 큰 결절에 대해 적용이 가능하며, 경부 감각 감퇴, 이상 감각 및 연하 시 불편감 등 경부 절개와 연관된 문제점을 최소화할 수 있다는 장점이 있다.(2-6)

유방접근법 및 전흉부접근법의 경우 수술 반흔이 의복으로 충분히 가려질 수 있기 때문에 미용적 효과가 좋은 편이나,(7,15-20) 쇄골하부 혹은 흉골주변 투관 삽입 부위의 비후성 반흔이나 유두 변형 가능성이 미용적 효과를 감소시

킬 수 있다고 보고된 바 있다.(3,7,8,22)

액와접근법의 경우 경부 혹은 전흉벽부에 수술 반흔을 남기지 않으며, 액와부의 피부 절개선이 비후성 반흔의 경향을 보이는 경우가 있으나 이는 정상 체위에서 환자의 상지에 의해 가려지기 때문에 다른 원위접근법에 비해 미용적인 효과가 비교적 좋은 것으로 알려져 있다.(2-6,21) 또한 액와접근법은 갑상선의 측면으로 접근하여 고식적 갑상선절제술과 거의 같은 수술 시야를 확보할 수 있기 때문에 교육 기간을 단축시킬 수 있고 반회후두신경 및 부갑상선을 확인하고 보존하는 데 용이하다. 반면 반대측 갑상선으로의 접근이 어렵고 이 경우 수술 시간을 연장시키는 단점이 있다.

원위접근법에 있어서 무기하 내시경 기법은 이산화탄소 주입법에 비해 과탄산혈증, 호흡성 산증, 빈맥, 피하 기종 및 공기 색전증 등 이산화탄소 주입에 의한 합병증의 발생 위험이 없고, 고식적 수술 기구를 혼용하여 사용할 수 있으며, 수술 과정의 일부를 직접 시야 하에서 진행할 수 있다는 장점이 있다.(17-20) 또한 피부 절개부로부터 경부까지의 광범위한 박리를 통해 이산화탄소 주입법보다 넓고 안정적인 수술 시야를 확보할 수 있다.

저자들은 미용적 효과가 비교적 우수한 액와접근법과 광범위하고 안정적인 수술 시야를 확보할 수 있는 무기하 내시경 기법의 장점을 혼합하여 액와접근법을 이용한 무기하 내시경적 갑상선절제술 기법을 고안하였다. 대상 환자 중 일부에서 수술 직후 전흉벽부의 통증 및 불편감이 관찰되었으나 이는 수술 후 4개월 내에 대부분 호전되었으며, 경부 감각 감퇴, 이상 감각 및 연하 시 불편감 등의 수술 후 경부 불편감을 최소화함과 동시에 만족할 만한 미용적 효과를 얻을 수 있었다. 또한 두 번째 피부 절개를 흉벽의 전외측에 시행함으로써 전형적인 액와접근법과 비교해 다각도 접근이 가능하였으며 내시경 기구 조작을 좀 더 용이하게 할 수 있었다.

수술 시간은 경험이 축적되면서 점차 단축될 수 있을 것이라 생각한다. 본 예에서도 중앙 구획 림프절 청소술을 시행한 경우나 4 cm 이상의 결절을 수술한 경우를 제외하면 수술 시간은 대부분 120분 이내로 소요되었다.

수술 중 박리 과정이나 중요 혈관 결찰에는 Harmonic Scalpel을 이용함으로써 수술 중 실혈량을 최소화할 수 있었고 수술 후 혈종 역시 발생하지 않았다. Harmonic Scalpel의 간접 에너지에 의한 영구적 반회후두신경 손상의 예가 보고된 후,(13,16) 이를 방지하기 위해서는 Harmonic Scalpel 사용 직후 반회후두신경과의 직접 접촉을 피하고, 반회후두신경과 최소한 3 mm의 거리를 유지한 상태에서 20초 이상 작동하지 않아야 한다는 실험적 연구 결과가 보고된 바 있다.(23) 이를 토대로 수술 중 Harmonic Scalpel의 사용에 주의를 기울인 결과 본 연구에서 영구적 반회후두신경 손상의 예는 관찰되지 않았다.

갑상선암의 수술 방법으로서 내시경적 갑상선절제술의 적용 여부는 현재까지 논란의 여지가 있다. 일반적으로 갑상선암에 대해서는 갑상선 전절제술과 중앙 구획 림프절 청소술이 원칙적인 수술 방법으로 적용되고 있으나, 1 cm 미만의 저위험군 유두상 갑상선 미세암의 경우 일엽절제술만으로도 갑상선전절제술과 큰 차이 없는 수술 경과를 보인다고 보고된 바 있다.(24-29) 이런 사실을 토대로 저자들은 최근 저위험군 유두상 갑상선 미세암 환자에 대하여 선택적으로 내시경적 갑상선절제술을 적용하고 있으며, 최근에는 무기하 내시경 기법을 통해 광범위한 수술 공간을 확보함으로써 중앙 구획 림프절 청소술을 함께 시행하고 있다. 하지만 이러한 내시경적 갑상선 수술의 선택적 적용이 종양학적으로 합당한지의 여부를 판명하기 위해서는 장기 추적 관찰 결과에 대한 조사가 이루어져야 할 것이라 생각한다.

결 론

액와접근법을 이용한 무기하 내시경적 갑상선절제술은 유용하고 안전한 수술 방법이다. 수술 직후 전흉벽부의 통증 및 불편감을 유발할 수 있으나 이는 수술 후 수 개월 내에 호전되며 경부 감각 감퇴, 이상 감각 및 연하 시 불편감을 최소화할 수 있고 우수한 미용적 효과를 기대할 수 있다. 저자들은 본 수술법이 갑상선 수술에 있어서 선택적으로 시행될 수 있는 유용한 수술 수기로 향후 그 적용 범위를 넓힐 수 있을 것이라 생각한다.

REFERENCES

- 1) Gagner M. Endoscopic subtotal parathyroidectomy in patient with primary hyperparathyroidism. *Br J Surg* 1996;83:875.
- 2) Ikeda Y, Takami H, Sasaki Y, Takayama J, Kurihara H. Are there significant benefits of minimally invasive endoscopic thyroidectomy? *World J Surg* 2004;28:1075-8.
- 3) Takami H, Ikeda Y. Total endoscopic thyroidectomy. *Asian J Surg* 2003;26:82-5.
- 4) Ikeda Y, Takami H, Sasaki Y, Takayama J, Niimi M, Kan S. Clinical benefits in endoscopic thyroidectomy by the axillary approach. *J Am Coll Surg* 2003;196:189-95.
- 5) Ikeda Y, Takami H, Tajima G, Sasaki Y, Takayama J, Kurihara H, et al. Total endoscopic thyroidectomy: axillary or anterior chest approach. *Biomed Pharmacother* 2002;56(Suppl 1):72s-8s.
- 6) Ikeda Y, Takami H, Sasaki Y, Takayama J, Niimi M, Kan S. Comparative study of thyroidectomies. Endoscopic surgery versus conventional open surgery. *Surg Endosc* 2002;16:1741-5.
- 7) Shimazu K, Shiba E, Tamaki Y, Takiguchi S, Taniguchi E,

- Ohashi S, et al. Endoscopic thyroid surgery through the axillo-bilateral-breast approach. *Surg Laparosc Endosc Percutan Tech* 2003;13:196-201.
- 8) Yamashita H, Watanabe S, Koga Y, Masatsugu T, Uchino S, Noguchi S. Total endoscopic and video-assisted thyroidectomy: cervical approach. *Biomed Pharmacother* 2002; 56(Suppl 1):64-7.
 - 9) Miccoli P, Berti P, Raffaelli M, Conte M, Materazzi G, Galleri D. Minimally invasive video-assisted thyroidectomy. *Am J Surg* 2001;181:567-70.
 - 10) Miccoli P, Berti P, Raffaelli M, Materazzi G, Baldacci S, Rossi G. Comparison between minimally invasive video-assisted thyroidectomy and conventional thyroidectomy: a prospective randomized study. *Surgery* 2001;130:1039-43.
 - 11) Miccoli P, Berti P, Materazzi G, Minuto M, Barellini L. Minimally invasive video-assisted thyroidectomy: five years of experience. *J Am Coll Surg* 2004;199:243-8.
 - 12) Yeh TS, Jan YY, Hsu BR, Chen KW, Chen MF. Video-assisted endoscopic thyroidectomy. *Am J Surg* 2000;180:82-5.
 - 13) Inabnet WB 3rd, Jacob BP, Gagner M. Minimally invasive endoscopic thyroidectomy by a cervical approach. *Surg Endosc* 2003;17:1808-11.
 - 14) Park CS, Chung WY, Chang HS. Minimally invasive open thyroidectomy. *Surg Today* 2001;31:665-9.
 - 15) Ohgami M, Ishii S, Arisawa Y, Ohmori T, Noga K, Furukawa T, et al. Scarless endoscopic thyroidectomy: breast approach for better cosmesis. *Surg Laparosc Endosc Percutan Tech* 2000;10:1-4.
 - 16) Park YL, Han WK, Bae WG. 100 cases of endoscopic thyroidectomy: breast approach. *Surg Laparosc Endosc Percutan Tech* 2003;13:20-5.
 - 17) Simizu K, Akira S, Jasmi AY, Kitamura Y, Kitagawa W, Akasu H, et al. Video-assisted neck surgery: endoscopic resection of thyroid tumors with a very minimal neck wound. *J Am Coll Surg* 1999;188:697-703.
 - 18) Kitagawa W, Shimizu K, Akasu H, Tanaka S. Endoscopic neck surgery with lymph node dissection for papillary carcinoma of the thyroid using a totally gasless anterior neck skin lifting method. *J Am Coll Surg* 2003;196:990-4.
 - 19) Kataoka H, Kitano H, Takeuchi E, Fujimura M. Total video endoscopic thyroidectomy via the anterior chest approach using the cervical region-lifting method. *Biomed Pharmacother* 2002;56(Suppl 1):68-71.
 - 20) Nakano S, Kijima Y, Owaki T, Shirao K, Baba M, Aikou T. Anterior chest wall approach for video-assisted thyroidectomy using a modified neck skin lifting method. *Biomed Pharmacother* 2002;56(Suppl 1):96-9.
 - 21) Chantawibul S, Lokechareonlarp S, Pokawatana C. Total video endoscopic thyroidectomy by an axillary approach. *J Laparoendosc Adv Surg Tech A* 2003;13:295-9.
 - 22) Yeung GH. Endoscopic thyroid surgery today: a diversity of surgical strategies. *Thyroid* 2002;12:703-6.
 - 23) Owaki T, Nakano S, Arimura K, Aikou T. The ultrasonic coagulating andcutting system injures nerve function. *Endoscopy* 2002;34:1-5.
 - 24) Oertli D, Harder F. Surgical approach to thyroid nodules and cancer. *Baillieres Best Pract Res Clin Endocrinol Metab* 2000; 14:651-66.
 - 25) Saadi H, Kleidermacher P, Esselstyn Jr C. Conservative management of patients with intrathyroidal well-differentiated follicular thyroid carcinoma. *Surgery* 2001;130:30-5.
 - 26) Rosario PW, Fagundes TA, Purisch S. Treatment of papillary microcarcinoma of the thyroid. *Arq Bras Endocrinol Metabol* 2004;48:855-60.
 - 27) Pearce EN, Braveman LE. Papillary thyroid microcarcinoma outcomes and implications for treatment. *J Clin Endocrinol Metab* 2004;89:3710-2.
 - 28) Pelizzo MR, Boschin IM, Toniato A, Pagetta C, Piotto A, Bernante P, et al. Natural history, diagnosis, treatment and outcome of papillary thyroid microcarcinoma (PTMC): a mono-institutional 12-year experience. *Nucl Med Commun* 2004;25:547-52.
 - 29) Appetecchia M, Scarcello G, Pucci E, Procaccini A. Outcome after treatment of papillary thyroid microcarcinoma. *J Exp Clin Cancer Res* 2003;21:159-64.

Book: Journal

Cat: Original

Extra:

No: Jkss070-05-03

Issn: 1226-0053

Vol: 070

Num: 05

Regnum: 03

StartPage: 357

LastPage: 362

TotPage: 6

HSubject: 액와접근법을 이용한 무기하 내시경적 갑상선절제술

ESubject: Gasless Endoscopic Thyroidectomy Via an Axillary Approach

HAuthor: 김수진² · 윤종호² · 정웅윤¹ · 남기현¹ · 박찬훈² · 박정수¹

EAuthor: Soo Jin Kim, M.D.², Jong Ho Yoon, M.D.², Woong Youn Chung, M.D.¹, Kee Hyun Nam, M.D.¹, Chan Heun Park, M.D.² and Cheong Soo Park, M.D.¹

HmainAuthor: 박정수

EmainAuthor: Cheong Soo Park

HPlace: ¹연세대학교 의과대학 외과학교실, ²한림대학교 의과대학 외과학교실

EPlace: Department of Surgery, ¹Yonsei University College of Medicine, ²Kangdong Sacred Heart Hospital, Hallym University College of Medicine, Seoul, Korea

HPublisher: 대한외과학회

EPublisher: J Korean surgical society

Publisher_date: 2006-05-30

HAbstract:

EAbstract: Purpose: Surgery for thyroid disease requires skin incisions that can result in postsurgical problems, such as prominent scars, adhesions and hypesthesia, as well as paresthesia of the neck. To overcome these problems we performed a gasless endoscopic thyroidectomy via an axillary approach. Methods: Between November 2001 and April 2005, 141 patients underwent a gasless endoscopic thyroidectomy via an axillary approach. The surgical outcomes were evaluated in terms of the operating time, length of hospital stay and the incidence of perioperative complications. Patient opinions were assessed using a verbal response scale at two and four months after surgery. Results: The mean operating time and length of hospital stay were 122.7 ± 32.8 minutes and 3.4 ± 0.9 days, respectively. No cases required either conversion to open surgery or involved significant intraoperative complications. Two months after surgery, 75 patients (53.2%) complained of hypesthesia or paresthesia in the anterior chest wall. The number of patients with such complaints (9.9%) had decreased 4 months after surgery ($P < 0.001$). Four months after surgery, only 4 patients (2.8%) complained of hypesthesia or paresthesia in the neck, and 10 (7.1%) complained of discomfort while swallowing. All patients were satisfied with the cosmetic results. Conclusion: A gasless endoscopic thyroidectomy via an axillary approach is feasible and safe, and provides excellent cosmetic results, with a minimal degree of postoperative complaints. This procedure provides another surgical option for the treatment of benign thyroid disease in selected patients. (J Korean Surg Soc 2006;70:357-362)

HKeywords: 내시경적 갑상선 절제술, 무기하, 액와부 접근법

EKeywords: Endoscopic thyroid surgery, Gasless, Axillary approach

File_name: Jkss070-05-03.pdf