대한안과학회지 제 47 권 제 8 호 2006
J Korean Ophthalmol Soc 47(8):1217-1224, 2006

뒤쪽까지 연장된 거대 안와하벽골절에서 다공성 폴리에틸렌 통로 삽입물을 이용한 안와골절 정복술

윤진숙 · 정승아 · 이상렬

연세대학교 의과대학 안과학교실, 시기능개발연구소

목적 : Medpor® (porous polyethylene) channel sheet를 이용하여 뒤쪽까지 연장된 거대 안와하벽골절에서 안와골절 정복술의 결과를 알아보고자 하였다.

대상과 방법 : 1999년 2월부터 2005년 12월까지 본원에서 Medpor® channel sheet를 이용하여 한 술자에 의해 수술 받았던 52명의 거대 안와하벽골절 환자를 대상으로 후향적으로 외래기록과 입원기록, 전산화 단층촬영 결과를 분석하였다.

결과 : 남자 44명, 여자 8명이었고, 평균 나이는 30.8세(11~62)였으며, 평균 추적기간은 6.3개월이었다. 재수술이었던 8명을 제외한 환자의 외상후 수술받기까지의 기간은 평균 15일이었으며, 52명 모두에서 뒤쪽까지 연장된 거대 안와하벽골절을 교정하기 위해 miniplate 또는 microplate가 사용되었다. 술 전 복시 증상을 보인 43명에서, 술 후 32명에서 완전소실을, 11명에서 현저한 소실을 보였으며, 이중 2명에서 정면주시시 상사시가 남아 사시수술로 교정하였다. 술 전 안구함몰의 양안 차이는 2.8 mm이었고, 마지막 관찰시 0.8 mm로 호전되는 결과를 보였다. 안와내 감염, 삽입물의 노출이나 위치 이탈, 시력 감소 등의 합병증은 관찰되지 않았다.

결론 : Medpor® channel sheet는 안와뼈에 miniplate나 microplate를 이용한 내고정이 가능하므로 안정적인 조직 지지가 가능하며 안와하벽골절이 너무 커서 지지할 구조가 없는 경우 합병증 없이 효과적으로 사용할 수 있다.
〈한안지 47(8):1217-1224, 2006〉

안와골절의 치료에 있어서 과거부터 여러가지 삽입물이 사용되어 왔다. 초기에 인체내에서 직접 구한 연골등의 자가조직을 이용하기 시작하였고 그 이후 합성물질의 사용이 늘어나게 되었다.[1-3] 합성 삽입물로는 크게 다공성 물질과 비다공성 물질, 흡수성 삽입물로 나눌 수 있다. 과거에 가장 널리 쓰이던 비다공성 물질로는 silicone, Teflon, supramid과 metallic mesh 등의 금속 물질이 있었고 작은 안와골절에는 Gelatin (Gelfilm), polygalactin (Vicryl) 등의 흡수성 물질이 사용되어 왔다.[4-8] 하지만 비다공성 물질은 삽입물 내로의 섬유혈관 증식이 불가능하여 감염, 삽입물의 이동, 삽입물의 노출 등의 단점이 있어 왔다.[9] 또한 흡수성 물질은 안와골절의 결손을 충분한 힘으로 지지하지 못한다는 단점이 있었다. 이러한 단점을 보완하고자 다공성 삽입물의 사용이 시작되었다. 다공성 삽입물로 hydroxyapatite가 사용되었는데 이는 조직 적합성이 높고 섬유혈관 증식이 가능하였으나 쉽게 부서지고 잘 구부러지지 않아 안와골절 수술에 부적절한 한계점을 보였다.[10,11] 그 이후 널리 쓰이기 시작한 재료가 Medpor® (porous polyethylene)으로 이는 100~400 μm의 pore를 가진 물질로 조직적합성이 좋고 섬유혈관 증식이 가능하며 또한 잘 구부러져서 원하는 모양으로의 디자인이 가능한 장점이 있어 널리 사용되고 있다.[12-17] 현재 사용되는 Medpor®의 종류에는 몇가지가 있는데 regular Medpor®와 한쪽면은 다공성 구조로 다른 면은 비다공성 구조의 Barrier로 구성된 Barrier sheet implant, 그리고 microplate나 miniplate를 삽입하여 사용할 수 있는 channel sheet implant가 있다.[18-20] 이중 Medpor® channel sheet implant는 Medpor®가 가진 재료의 특성이 가진 장점뿐만 아니라 sheet 내에 channel이 존재하여 plate를 삽입할 수 있어서 큰 안와골절시 안와내 직접 내고정이 가능하다. 이런 특성 때문에 안정적인 조

〈접수일 : 2006년 2월 15일, 심사통과일 : 2006년 6월 21일〉

통신저자 : 이 상 렬
서울시 서대문구 신촌동 134
연세대학교 신촌세브란스병원 안과
Tel: 02-2228-3770, Fax: 02-312-0541
E-mail: sylee@yumc.yonsei.ac.kr

직지지가 가능하며 기존에 발생하던 삽입물의 이탈이나 부비동으로 빠지는 등의 합병증을 줄일 수 있다.[21] 본 연구에서는 뒤쪽까지 크게 연장된 안와하벽골절 환자에서 Medpor® channel sheet implant를 이용한 안와골절 정복술의 결과를 알아보고자 하였다.

대상과 방법

1999년 2월부터 2005년 12월까지 본원에서 안와골절으로 진단받고 Medpor® (Porex Surgical Poducts Group, Newnan, GA) porous polyethylene channel sheet을 이용하여 안와 정복술을 시행받은 52안을 대상으로 하였다. Medpor® channel sheet (Porex Surgical, Inc, College Park, GA)는 40 mm×52 mm×2.3 mm 크기의 0.85 mm, 1.5 mm, 3.0 mm의 두께를 가진 내부에 miniplate나 microplate를 삽입할 수 있는 다공성 구조의 재료를 사용하였다. 수술 전과 수술 후에 시력, 안압 등의 기본적인 검사외에 외안근 운동 검사, 복시 시야 검사, Hess screan test, Hertel's 안구돌출계 검사 등을 시행하여 수술 전후의 차이를 살펴보았다. 또한 수술 전과 수술 후 1주~3주 사이에 전산화 단층촬영을 실시하여 안와골절의 위치와 정도, 안구근육이나 연부조직의 감돈 여부 및 술 후 결과를 확인하였다.

수술은 전신마취하에 시행하였으며, 외안각 절제술 후에 결막경유절개술(canthofornix incision)을 통하여 손상 부위로 접근한 후에 골막하 박리를 시행하여 골절부위의 범위를 확인하였다. 골절 부위를 노출 시킨 후에 감돈되어 있던 안구 근육이나 연부 조직을 조심스럽게 복원하였고 불안정한 뼈조각들은 제거하였다. 골절에 의한 결손부위의 크기를 측정한 후 Medpor® channel sheet를 수술 가위를 이용하여 자르거나 구부려서 골절 부위에 맞게 디자인하였다. 52안 모두 뒤쪽까지 연장된 큰 안와하벽 골절이고 골절 주변의 고정할 만한 구조가 결여되어 있어서, 뒤쪽까지 안정적인 고정을 위해 Medpor® channel sheet내에 필요한 크기의 miniplate나 microplate를 삽입한 후 완성된 복합체를(Fig. 1) 결손 부위에 잘 위치시킨 후 4 mm screw를 이용하여 주위의 안정적인 골조직에 고정시켰다(Fig. 2). 5-0 Vicryl로 골막을 봉합하고, 6-0 Vicryl로 결막 봉합한 후, 외안각인대의 하방부착부를 외측 안와연에 고정시켰다. 안와내벽골절이 동반된 경우, caruncle incision을 시행한 후, 누낭을 조심하면서 골막을 박리하여 감돈된 조직을 복원한 후 silastic plate를 추가 삽입하였다. Silastic plate는 fornix 절개부위로 삽입 후, caruncle 절개부위를 통해 hook으로 plate를 걸어, 내벽골절 가장자리에 걸쳐지도록 한 후, 안정적으로 고정되도록 하였다. 수술 중 견인검사를 시행하여 외안근이나 연부조직이 삽입물에 끼어있지 않음을 확인하고 5-0 Vicry로 골막 봉합후, 6-0 Vicryl로 결막을 봉합하였다. 수술 후 1~6시간 사이에 환자의 시력과 동공 반사를 확인하여 구후 출혈이나 시신경 압박 유무를 확인하였다.



Figure 1. The prepared Medpor® channel sheet (porous polyethylene)-plate complex. The Medpor® channel implant has been cut to a desired shape. A microplate is inserted through one of the internal channels.



Figure 2. A well-positioned Medpor® channel sheet implant over the bony defect with the end of the microplate resting on a stable bone.

결 과

52명의 환자 중 남자가 44명 여자가 8명이었고 나이는 평균 30.8세(11~62세)이었다. 평균 추적 관찰 기간은 6.3개월(1~12개월)이었다. 수상원인으로는 폭력이 26명으로 가장 많았으며 교통사고가 10명, 낙상사고가 8명, 운동 중에 다친 경우가 4명이었으며, 작업 중 사고가 4명이었다. 골절 부위는 모든 안에 있어서 안와벽의 50%이상의 큰 하벽 골절이 뒤쪽까지 연장된 소견을 보였다. 52명중 44명은 1차 수술이었고 8명은 2차 수술이었으며, 8명중 3명은 본원에서 silastic plate를 이용한 안와하벽골절 정복술 후 삽입물의 위치 이동으로 인해 재수술을 받은 환자로, 수상후 2차수술까지의 기간은 평균 19일(14~24일)이었다. 나머지 5명은 타병원에서 골절 정복술 후 안구함몰 및 복시의 지속으로 전원된 환자였으며 수상 후 2차 수술까지의 기간은 평균 11개월(3~22개월)이었다. 본원에서 1차 수술을 받은 44명의 수상 후 수술까지의 기간은 평균 15일(1~42일)이었다. 골절 양상은 4례에서 안와연의 골절을 동반하였고, 2례에서 광대뼈(zygoma)의 골절이 동반되어 정복술이 필요하였다. 안와내벽골절이 동반된 19례 중 안구함몰이 우려되거나 복시의 원인이 되

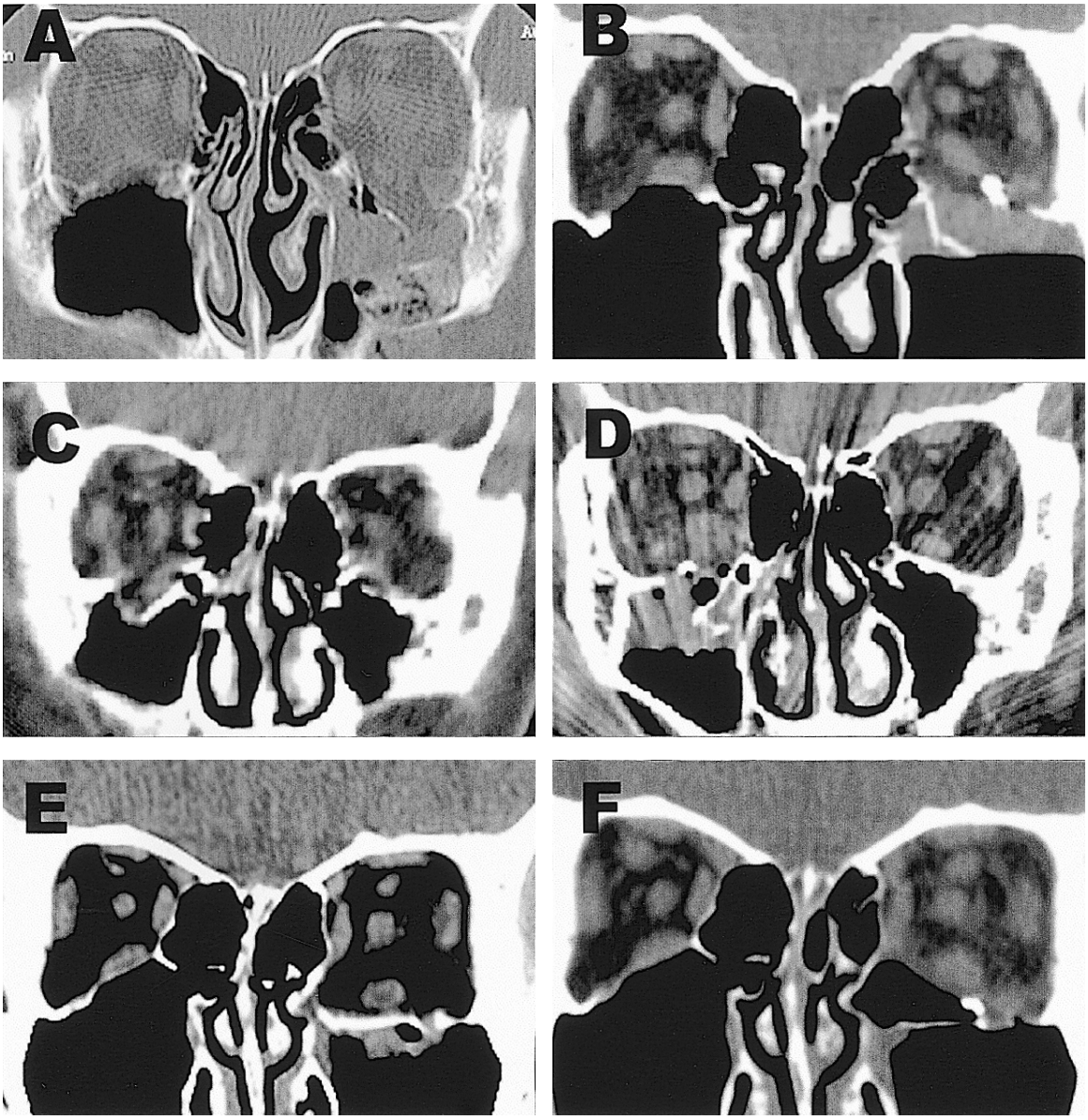

Figure 3. (A), (C), (E) CT scans showing large inferior wall fracture with herniation of orbital contents before surgery. (B), (D), (F) CT scans showing reconstructed orbital wall with Medpor® channel sheet-plate complex. (A-B), (C-D), (E-F)

는 내벽골절이었던 8례에서 caruncle 절개술을 병용하여 Medpor® channel sheet위로 silastic plate가 추가 삽입되었다.

수술 전 Hertel 안구돌출 검사계를 이용한 양안의 안구함몰의 차이는 평균 2.8 mm (0~7.0 mm)이었고 술 후 1달째 측정한 평균값은 0.8 mm (0~3.0 mm)으로 호전된 결과를 보였다. 술 후 일시적인 안구돌출이 수술 초기에 나타난 경우가 5례 있었으나 추적관찰기간동안 모두 호전되었다. 술 전 복시검사에서 52명 중 43명에서 복시를 호소하였으며 술 후 32명에서는 완전한 소실을, 11명에서는 현저한 감소 소견을 보였다. 이중 2명에서 상사시와 주시 방향의 30°이내의 복시가 남아 상사시 교정수술이 필요하였는데, 타병원에서 각각 13개월, 12개월전에 pelvic bone graft와 Medpor® sheet 삽입물이 사용되었으나 안구함몰 및 복시가 지속되어 이전의 삽입물은 모두 제거하고, Medpor® channel sheet-plate 복합체로 고정한 경우였다. 안구운동 장애는 술 전 40명에서 관찰되었고 이중 39명에서 상하방 주시시 복시를 호소하였고, 10명이 수평방향 주시시 복시가 동반되었다. 술 후 29명에서는 완전한 소실을, 11명에서는 현저한 호전을 보였다.

5례에선 전산화 단층촬영상 뒤쪽의 탈출된 안와조직이 완전히 복원되지는 못하였고, 이중 4례가 3개월 이후 재수술을 시행한 경우였다. 대부분은 술 후 Medpor® channel sheet-plate 복합체에 의한 안와하벽의 안정적인 조직지지 소견을 보였다(Fig. 3A-F). 또한 silastic plate를 이용한 안와하벽골절 정복술 후 삽입물의 위치 이동으로 인해 재수술을 받은 3명의 환자에서도 silastic plate의 제거 및 Medpor® channel sheet-plate 복합체에 의한 고정 후 성공적인 결과를 얻을 수 있었다(Fig. 4A-D). 안와내벽골절 정복술을 위해 silastic sheet의 추가 삽입을 시행한 8례에서 술 후 안구함몰 및 복시의 호전이 있었는데(Fig. 5 A-F), 이중 거대 안와내벽골절이 동반된 3례에서 술 후 2 mm이상의 안구함몰이 남았고(2 mm, 3 mm, 4 mm), 술 전 안구함몰이 5 mm, 6 mm, 7 mm였다. 한 명은 타병원에서 일차수술 후 안구함몰(5 mm) 지속으로 전원되어 수상후 3개월에 재수술한 경우였고, 나머지 2명은 수상후 27일, 42일에 본원에서 1차 수술을 받은 환자로, 심한 외상후 초기부터 안구함몰이 뚜렷하게 발생하였으나(6, 7 mm), 전신상태의 불안정으로 인해 수술이 지연된 환자들이었다.

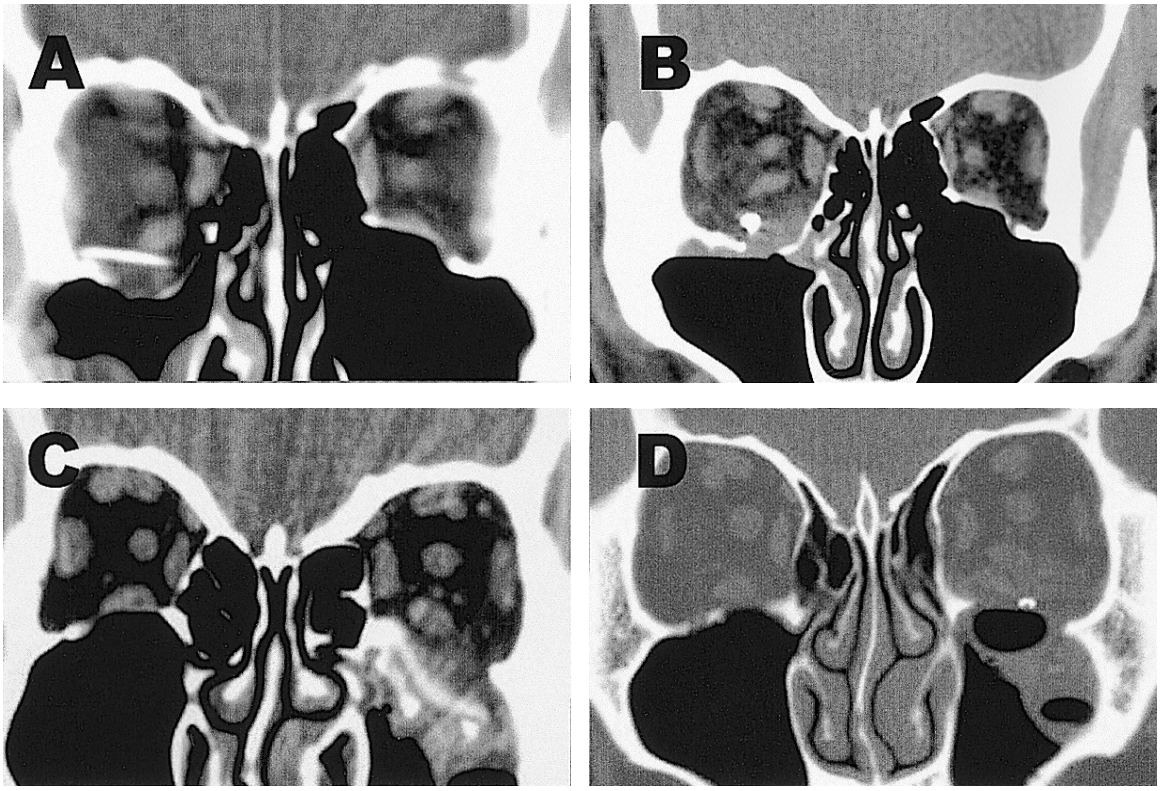

Figure 4. (A), (C) CT scan showing unsatisfactory displacement of silastic plate used in repairing inferior orbital wall fracture. (B), (D) CT scans demonstrating well reconstructed orbital wall with Medpor® channel sheet-plate complex with removal of silastic plate, 3-5 days after first reconstruction with silastic plate.
(A-B), (C-D)

Figure 5. (A), (C), (E) CT scans showing large inferior and medial wall fracture before surgery.
(B), (D), (F) CT scans showing well-positioned Medpor® channel sheet-plate complex with Silastic plate over medial orbital wall defect. (A-B), (C-D), (E-F)

수술 후 합병증으로는 하안와 감각이상이 12례, 안검후퇴가 2례에서 관찰된 것을 제외하고는 안와내 감염, 복시 유발이나 악화, 안구 함몰의 악화, 삽입물의 위치 이탈이나 전위, 시신경 손상, 시력 저하 등의 합병증은 관찰되지 않았다.

고 찰

안와골절 정복술에 있어서 삽입물의 결정은 많은 논란이 있어왔다. 초기의 자가조직(autogenous material)을 이용한 삽입물은 조직 적합성이 좋은 장점이 있으나 공여부위의 질병율과 수술시간의 증가, 다양한 흡수율, 모양 조작의 어려움등으로 인하여 이상적인 재료가 되지 못했다.[1,3] 그 이후 silicone, supramid, titanium 등의 인공물질(alloplastic material)의 사용이 늘어나면서 수술시간의 단축과 모양 변화가 용이해지면서 재료의 발전을 가져왔다. 하지만 조직내 감염, 삽입물의 위치 이탈이나 노출, 제한성 사시, 낭포 형성, 출혈 등의 합병증의 발생되었다는 보고가 있어 왔다.[9,22,23] Archie et al[24]은 1995년 20년간의 안와골절 정복술을 받은 환자 311례를 분석한 결과에서 41명(13%)에서 삽입물의 제거가 필요했는데 그 이유는 감염, 삽입

물의 위치 이탈, 복시의 증가 등의 증상 악화였다고 보고하였다. 본 연구에서도 3례에서 silastic plate를 이용하여 수술을 하였는데 수술 후 삽입물의 위치 이탈이 발생하여 이차 수술을 통하여 Medpor® channel sheet를 이용한 내고정을 통하여 좋은 결과를 보였다.

이상적인 안와 삽입물은 높은 인장강도(tensile strength), 구조적인 안정성을 가지고 원하는 의도대로 모양변형이 가능하고 조직 적합성이 높으며 감염에 저항성을 가져야 한다.[25] Porous polyethylene sheet (Medpor®)는 이러한 조건에 부합한다고 할 수 있다. Porous polyethylene은 섬유혈관 증식이 가능한 조직으로 그 시기는 보고에 따라 차이는 있지만 1주에서 3주 사이에 시작되어 3달 정도면 완전한 증식이 이루어 진다.[26,27] 이러한 섬유혈관 증식은 감염의 위험을 낮춰주고 조직 적합성을 높여주는 장점이 있다. 하지만 이러한 특성이 외안근의 유착으로 인한 안구운동장애나 재수술을 어렵게 하는 문제점이 있을 수 있다는 점이 제기되고 있다. 토끼 실험에서 porous polyethylene (Medpor®) 물질이 섬유혈관 증식이 일어나면서 직접 외안근에 유착을 증가시키는 결과를 보였다.[28] 이러한 이론적인 문제점을 줄이기 위해 과거에 porous polyethylene (Medpor®)과 안와 조직 사이에 Gelform이나 Supramid를 삽입하였고[19] 최근에는 이러한 단점을 보완하기 위해 Medpor® Barrier Sheet가 개발되었다. 기존의 Medpor®에 한쪽면을 0.2 mm 두께의 smooth solid nature의 비다공성 구조물을 입힌 것으로 Rectangle, Orbital Floor Implant, Barrier Channel Sheet의 3가지 type이 상품화 되어 있다.[19] Bae and Kwak[20]은 Medpor® Barrier Sheet과 regular Medpor®를 이용한 결과에서 두 군간에 수술효과에는 차이가 없었고 외안근에 직접 노출된 심한 안와골절에서 선택적으로 사용할 것이 좋겠다고 주장하였다. 본 연구에서는 수술 후 추적관찰 기간동안 복시 현상이나 안구운동장애의 새로운 발생이나 악화의 소견은 발견되지 않아 간접적으로 이러한 외안근의 조직 유착의 문제점은 발생하지 않았음을 알 수 있었다. Rubin et al[13]의 다른 연구에 있어서도 이러한 조직 유착이 문제가 되지 않았다고 보고하였다. 하지만 이런 발생 가능한 문제를 최소화 하기 위해서는 Barrier type의 Medpor® channel sheet의 사용이 도움이 될 것으로 생각된다. 이러한 안와 삽입물의 발달로 인하여 많은 문제점이 해결되었으나 안와골절의 형태에 따라 재료의 특성과는 상관없는 문제점이 있을 수 있다. 안와골절이 안와 하벽의 50%를 넘는 큰 골절이나 내벽과 하벽의 골절이 동반된 경우, 후벽의 결손 등은 삽입물을 지지해 줄 수 있는 주위 뼈 조직이 충분하지 않다. 따라서 안정된 삽입물의 고정 없이는 정확한 안와 삽입물의 위치잡기가 용이하지 않아 삽입물의 위치 이동(migration)이나 부비동으로의 삽입물의 빠짐 등이 일어날 수 있다. Rubin et al[28]은 porous polyethylene (Medpor®) 삽입물을 직접 안와뼈에 봉합하거나 나사를 이용하여 고정함으로써 좋은 결과를 보였다. Medpor® channel sheet는 위에서 언급되었던 Medpor®가 가진 재료로서의 특성외에 Medpor®내에 channel 구조를 만들어 그 안으로 titanium으로 만든 microplate나 miniplate의 삽입을 가능하게 만든 삽입물이다. 이런 특성 때문에 안와골절이 너무 크거나 안와 연부조직이나 외안근의 감돈으로 인해 뼈조각등을 제거하고 나서 결손 부위가 클 경우에 주위의 안정적인 뼈조직에 screw을 이용하여 고정함으로써 삽입물의 위치 이탈이나 부비동으로 소실되는 등의 위험성을 없앨 수 있다. 필요시에는 추가적인 삽입물의 사용도 가능한데 Medpor® channel sheet 고정 후에 titanium이나 silicone 삽입물등을 추가적으로 사용할 수 있다.[13] Medpor® channel sheet는 전산화 단층촬영 사진에서 radioluscent한 특성을 가지고 섬유혈관 증식이 완성되면 주위 연부조직과 비슷한 음영을 보이지만, 술 후 초기에는 microplate를 통하여 삽입물의 위치 파악이 용이하다. Kim et al[30]은 15명의 환자를 대상으로 miniplate나 microplate의 고정없이도 Medpor® channel 삽입물의 재질 자체가 딱딱하고 지지력이 있으므로 안와골에 적절히 걸어서 안정적이 고정이 가능하였다고 보고하였다.[30] 그러나 본 연구의 대상환자들의 골절 양상이, 삽입물의 상악동 탈출이 우려되는 거대 안와하벽골절이어서 plate 고정없이 안와골에 걸기에는 어려움이 있었다. 또한 channel의 특성상 plate의 삽입 및 고정에 노력과 시간이 적게 들고 술 후 전산화 단층촬영상 위치 확인에도 도움이 되기 때문에 모든 례에서 plate고정이 시행되었다. 본 연구에서 수술 전후의 안구함몰의 수치를 비교해 볼 때. 평균 2.0 mm정도의 안구함몰 교정력을 보였고 특히 7.0 mm의 큰 안구함몰도 4.0 mm로 교정되는 결과를 보였다. 안구돌출이 수술 초기에 나타난 경우가 5례 있었으나 경과관찰기간동안 모두 호전되었다. 복시 및 안구운동 장애에 대한 교정 효과에 있어서 좋은 결과를 보였고, 대부분 전산화 단층촬영 결과 분석에서 삽입물의 위치 이탈 없이, 안와 조직의 안정적인 지지 소견을 보였다. 또한 시력저하나 시신경 손상, 안와내 감염 등의 심각한 합병증은 관찰되지 않았다. 술 후 결과가 만족스럽지 않았던 경우들은 대부분 3주 이상 수술이 지연된 경우 및 재수술의 경우였다. 수술의 지연으로 인해 손상된 안와 조

직의 섬유화, 외안근 운동장애, 안구 함몰은 완벽한 교정이 어렵기 때문에 좋은 수술 결과를 얻으려면 조기에 수술적 복원을 시행하는 것이 중요하겠다. 결론적으로 안와하벽골절에 있어서 뒤쪽까지 결손 부위가 커서 삽입물을 지지할 만한 구조가 없는 경우에는 Medpor® channel sheet를 이용하여 miniplate나 microplate로 안와내 고정을 시행함으로써 안정적인 조직 지지를 얻을 수 있고 삽입물의 위치 이탈이나 상악동으로 빠지는 위험성을 줄일 수 있으며, 안와내벽결손이 동반된 경우에는 추가 silastic plate의 삽입으로 정상 안와부피를 복원하는데 큰 도움이 될 것이다.

참고문헌

1) Gruss JS. Complex nasoethmoid-orbital and midfacial freactures: role of craniofacial surgical techniques and immediate bone grafting. Ann Plast Surg 1986;17:377-90.
2) Hunter D, Baker S, Sobol SM. Split calvarial grafts in maxillofacial reconstruction. Otolaryngol Head Neck Surg 1990;102:345-50.
3) Lin KY, Bartlett SP, Whitaker LA, et al. The effect of rigid fixation on the survival of lnlay bone graft: an experimental study. Plast Reconstr Surg 1990;86:449-56.
4) Cho BJ, Kim YD. Repair for orbital bone fracture with Supramid plate. J Korean Ophthalmol Soc 1993;34:925-35.
5) Aronowitz JA, Freeman BS, Spira M. Long-term stability of Teflon orbital implants. Plast Reconstr Surg 1986;78:166-73.
6) Brown L, Neel HB, Kern EB. Implants of supramid, proplast, plasti-pore, and silastic. Arch Otolaryngol 1979;105:605-9.
7) Burres SA, Cohn AM, Mathog RH. Repair of orbital blowout fractures with Marlex mesh and gelfilm. Laryngoscope 1982;91:1881-6.
8) Mauriello JA Jr, McShane R, Voglino J. Use of Vicryl. (polyglactin-910) mesh implant for correcting enophthalmos and hypo-ophthalmos. A study of 16 patients. Ophthal Plast Reconstr Surg 1990;6:247-51.
9) Jordan DR, st.Onge P, Anderson RL, et al. Complications associated with alloplastic implants used in orbital fracture repair. Ophthalmology 1992;99:1600-8.
10) Sutula FC, Rodgers IR. Hydroxyapatite in orbital reconstruction. Ophthalmol Clin North Am 1991;4:183-8.
11) Zide MF. Late posttraumatic enophthalmos corrected by dense hydroxyapatite blocks. J Oral Maxillofac Surg 1986;44:804-6.
12) Bilyk JR, Rubin PA, Shore JW. Correction of enophthalmos with porous polyethylene implants. Int Ophthalmol Clin 1992;32:151-6.
13) Rubin PA, Bilyk JR, Shore JW. Orbital reconstruction using porous polyethylene sheets. Ophthalmology 1994;101:1697-708.
14) Karesh JW, Dresner SC. High-density porous polyethylene (Medpor) as a successful anophthalmic socket implant. Ophthalmology 1994;101:1688-95.
15) Lee SH, Cho KS. Clinical experience with Medpor implant through transconjunctival incision in blow-out fractures. J Korean Ophthalmol Soc 1998;39:823-9.
16) Baek SH, Park MS, Lee TS. Simultaneous transconjunctival and transantral approach for repair of blowout fracture by using Medpor orbital implant. J Korean Ophthalmol Soc 2000;41:1-7.
17) Kim HK, Lim HS, Chung WS. Surgical effect of Medpor in the reconstruction of orbital wall fracture. J Korean Ophthalmol Soc 1998;39:623-30.
18) Choi JC, Fleming JC, Aitken PA, Shore JW. Porous polyethylene channel implants: A modified porous polyethylene sheet implant designed for repairs of large and complex orbital wall fractures. Ophthal Plast Reconstr Surg 1999;15:56-66.
19) Choi JC, Bstandig S, Iwamoto MA, et al. Porous polyethylene sheet implant with barrier surface: A rabbit study. Ophthal Plast Reconstr Surg 1998;14:32-6.
20) Bae JH, Kwak MS. Clinical experience of orbital wall reconstruction using Medpor Barrier Sheet implant. J Korean Ophthalmol Soc 2001;42:1515-22.
21) Choi JC, Sims CD, Casanova R, Yaremchuk MJ. Use of porous polyethylene implant in orbital reconstructive surgery: long-term experience. Journal of Cranio-maxillofacial Trauma 1995;1:42-9.
22) Mauriello JA Jr. Inferior rectus muscle entrapped by Teflon implant after orbital floor fracture repair. Ophthal Plast Reconstr Surg 1990;6:218-20.
23) Nguyen PN, Sullivan P. Advances in the management of orbital fractures. Clin Plast Surg 1992;19:87-98.
24) Morrison AD, Sanderson RC, Moos KF. The use of silastic as an orbital implant for reconstruction of orbital wall defects: Review of 311 cases treated over 20 years. J Oral Maxillofacial surgeons 1995;53;412-7.
25) Scales JT. Discussion on metals and synthetic materials in relation to soft tissue: Tissue‘s reaction to synthetic materials. Proc R Soc Med 1953;46:647.
26) Shanbhag A, Friedman HI, Augustine J, von Recum AF. Evaluation of porous polyethylene for extermal ear reconstruction. Ann Plast Surg 1990;24:32-9.
27) Dougherty WR. Wellisz T. The natural history of alloplastic implants in orbital floor reconstruction: an animal model. J Craniofac Surg 1994;5:26-32.
28) Rubin PAD, Popham JK, Bilyk JR, Shore JW. Comparison of fibrovascular ingrowth into hydroxyapatitie and porous polyethylene orbital implants. Ophthal Plast Reconstr Surg 1994;10:96-103.
29) Haug RH, Kimberly D, Bradrick JP. A comparison of microscrew and suture fixation for porous high-density polyethylene orbital floor implants. J Oral Maxillofac Surg 1993;51:1217-20.
30) Kim BJ, Kim YD. Porous polyethylene (Medpor) channel implants in orbital fracture repairs. J Korean Ophthalmol Soc 2002;43:1238-49.

=ABSTRACT=

Repair of Large Posterior Inferior Wall Fracture Using Medpor® Channel Sheet Implant

Jin Sook Yoon, M.D., Seung Ah Chung, M.D., Sang Yeul Lee, M.D.

The Institute of Vision Research, Department of Ophthalmology, College of Medicine, Yonsei University, Seoul, Korea

Purpose: To evaluate the effectiveness of a Medpor® (porous polyethylene) channel sheet in large posterior and inferior orbital wall fracture repair.

Methods: We retrospectively analyzed the clinical features and postoperative outcomes of 52 patients who had undergone orbital wall reconstruction with a Medpor® (porous polyethylene) channel sheet between February 1999 and December 2005.

Results: Among 52 patients, 44 were men and 8 were women, with average age of 30.8 years and average follow-up period of 6.3 months. The surgery was performed on average at15 days after injury in 44 patients, except for in 8 reoperated cases. Miniplate or microplate fixation on the orbital rim with a Medpor® channel was required in all 52 patients for large posterior inferior wall fracture. Preoperatively, 43 patients had symptomatic diplopia, which resolved completely in 32 patients and decreased in 11 following surgery. No patients had induced diplopia or exacerbation of preoperative diplopia, except the primary gaze of 2 patients with hypertropia remained, requiring strabismus correction. The mean difference in preoperative enophthalmos between both eyes was 2.8 mm, which improved to 0.8 mm at the last follow-up. There were no instances of orbital infection, implant exposure or migration, or visual loss during follow-up.

Conclusions: Medpor® channel implant provided optimal reconstruction of large inferior orbital wall fracture with posterior defect that lacked structural support.

J Korean Ophthalmol Soc 47(8):1217-1224, 2006

Key Words: Large inferior orbital wall fracture, Medpor® (porous polyethylene) channel sheet

Address reprint requests **Sang Yeul Lee, M.D.**
Department of Ophthalmology, Severance Hospital, Yonsei University College of Medicine
#134 Shinchon-dong, Seodaemun-gu, Seoul 120-752, Korea
Tel: 82-2-2228-3770, Fax: 82-2-312-0541, E-mail: sylee@yumc.yonsei.ac.kr