

## 비소세포폐암 환자에서 발생한 지속성 딸꾹질 1예

이화여자대학교 의학전문대학원 <sup>1</sup>내과학교실, <sup>2</sup>병리학교실

박혜성<sup>1</sup>, 심윤수<sup>1</sup>, 임소연<sup>1</sup>, 조정연<sup>1</sup>, 권성신<sup>1</sup>, 노선희<sup>1</sup>, 김유리<sup>1</sup>, 천은미<sup>1</sup>, 이진화<sup>1</sup>, 류연주<sup>1</sup>, 송동은<sup>2</sup>, 문진욱<sup>1</sup>

### A Case of Persistent Hiccup in a Patient with Non-small Cell Lung Cancer

Hye Sung Park, M.D.<sup>1</sup>, Yun Su Sim, M.D.<sup>1</sup>, So Yeon Lim, M.D.<sup>1</sup>, Jung Youn Jo, M.D.<sup>1</sup>, Sung Shin Kwon, M.D.<sup>1</sup>, Sun Hee Roh, M.D.<sup>1</sup>, Yoo Ri Kim, M.D.<sup>1</sup>, Eun Mi Chun, M.D.<sup>1</sup>, Jin Hwa Lee, M.D.<sup>1</sup>, Yon Ju Ryu, M.D.<sup>1</sup>, Dong Eun Song, M.D.<sup>2</sup>, Jin Wook Moon, M.D.<sup>1</sup>

Departments of <sup>1</sup>Internal Medicine and <sup>2</sup>Pathology, School of Medicine, Ewha Womans University, Seoul, Korea

A hiccup is caused by involuntary, intermittent, and spasmodic contractions of the diaphragm and intercostal muscles. It starts with a sudden inspiration and ends with an abrupt closure of the glottis. Even though a hiccup is thought to develop through the hiccup reflex arc, its exact pathophysiology is still unclear. The etiologies include gastrointestinal disorders, respiratory abnormalities, psychogenic factors, toxic-metabolic disorders, central nervous system dysfunctions and irritation of the vagus and phrenic nerves. Most benign hiccups can be controlled by traditional empirical therapy such as breath holding and swallowing water. However, though rare, a persistent hiccup longer than 48 hours can lead to significant adverse effects including malnutrition, dehydration, insomnia, electrolyte imbalance, and cardiac arrhythmia. An intractable hiccup can sometimes even cause death. We herein describe a patient with non-small cell lung cancer who was severely distressed by a persistent hiccup. (*Tuberc Respir Dis* 2008;64:39-43)

**Key Words:** Chlorpromazine, Hiccup, Lung cancer, Singultus

## 서 론

딸꾹질은 뇌간의 호흡중추에 의해서 유발되는 반사작용으로 인하여 발생하는 횡격막의 불수의적인 수축 후, 성문(glottis)이 갑자기 막히는 것을 말한다<sup>1</sup>. 딸꾹질의 병태 생리학적인 원인은 아직 잘 알려져 있지 않으며 그 원인도 소화기계 이상, 호흡기계 이상, 이비인후과적 이상, 정신과적 이상, 대사 장애, 중추신경계 이상 등으로 다양하다<sup>2</sup>. 딸꾹질은 대개의 경우 별다른 의학적 처치 없이도 물이나 음식물을 삼키는 등의 고식적인 방법으로도 멈추지만, 48시간 이상 지속되는 지속성(persistent) 딸꾹질은 식사나 수면 등과 같은 일상 생활을 저해하고 탈수, 영양

실조, 체중감소, 불면증, 피로, 위식도 역류, 전해질 불균형, 부정맥 등을 유발하기도 한다<sup>2,3</sup>. 특히 치료에 반응하지 않는 난치성(intractable) 딸꾹질은 생명을 위협하는 요인으로 작용할 수도 있으므로 정확한 원인 분석, 원인 질환의 치료, 적절한 약물 요법 및 필요시 신경차단치료 등의 적극적인 대처가 필요하다<sup>3</sup>.

저자들은 흉막과 종격동을 침범한 비소세포폐암 환자에서 발생한 지속성 딸꾹질에 대해서 도파민 길항제(antagonist)인 chlorpromazine을 투여하여 증상이 호전되는 것을 경험하였기에 보고하고자 한다.

## 증 례

**환 자:** 남자 67세

**주요 호소 증상:** 운동 시의 호흡 곤란, 기침, 체중 감소  
**과거력 및 가족력:** 특이 사항 없음

**사회력:** 흡연 60갑년

**현병력:** 한 달 전부터 시작된 운동시의 호흡 곤란과 기침, 8 kg의 체중 감소로 타 병원에서 시행한 가슴 전산화

Address for correspondence: **Jin Wook Moon, M.D.**  
Department of Internal Medicine, School of Medicine, Ewha Womans University, 911-1, Mok 6-dong, Yangcheon-gu, Seoul 158-710, Korea  
Phone: 82-2-2650-2507, Fax: 82-2-2655-2076  
E-mail: greenzone@ewha.ac.kr

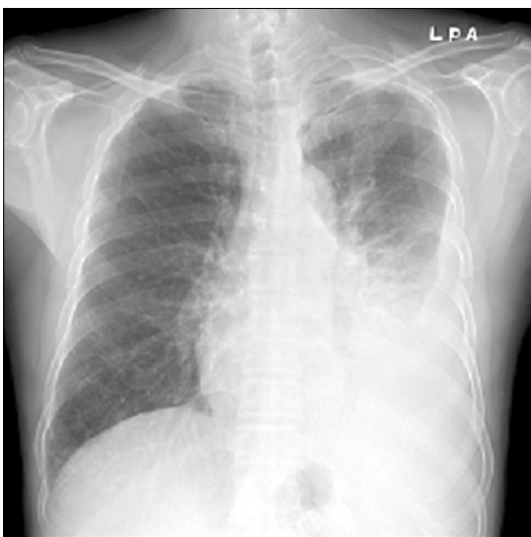
Received: Nov. 29, 2007

Accepted: Jan. 18, 2008

단층촬영에서 좌측 폐에 흉수 및 폐 덩어리(mass)가 관찰되어서 본원으로 전원되었다.

**진찰 소견:** 입원 시에 혈압 130/80 mmHg, 호흡수 20회/분, 맥박수 80회/분이었고, 체온은 38.8°C이었다. 의식은 명료하였고, 급성 병색을 보였으며, 가슴 청진상 좌측 하부 폐야에 호흡음이 감소되어 있었고, 좌측 상복부에 미약한 압통이 있었다. 그 외에 목과 겨드랑이, 기타 복부 및 사지의 진찰에서 특이한 소견이나 촉진되는 덩어리는 없었다.

**검사실 소견:** 말초 혈액 검사상 백혈구 17,700/mm<sup>3</sup> (중성구 73.6%), 혈색소 13.2 g/dl, 혈소판 360,000/mm<sup>3</sup>이었고, 혈액 응고 검사상 프로트롬빈시간(prothrombin time) 13.3초(INR 1.14), 활성화부분트롬보플라스틴시간(aPTT) 27.3초이었으며, 생화학 검사상 총단백질 7.4 g/dl, 알부민 2.8 g/dl, AST 45 IU/L, ALT 57 IU/L, 혈당 132 mg/dl, 혈액요소질소(BUN) 15 mg/dl, 크레아티닌(creatinine) 0.9 mg/dl, 총 빌리루빈 1.1 mg/dl, 젓산탈수소효소(lactate dehydrogenase) 390 IU/L이었다. 면역혈청 검사상 적혈구 침강 속도 56 mm/hr, C-reactive protein 18.3 mg/dl이었고, 종양표지인자 검사상 carcinoembryonic antigen 2.8 ng/ml이었으며, 심전도 검사는 정상이었다. 입원시 흉막 생검(pleural biopsy) 및 가슴천자(thoracentesis)를 시행하였으며, 흉수 검사상 단백질 4.5 g/dl, LDH 831 IU/L로 삼출성(exudative) 흉수였고, 세포 분획 검사상 백혈구 2050/mm<sup>3</sup> (림프구 98%)이었으며 adenosine deami-

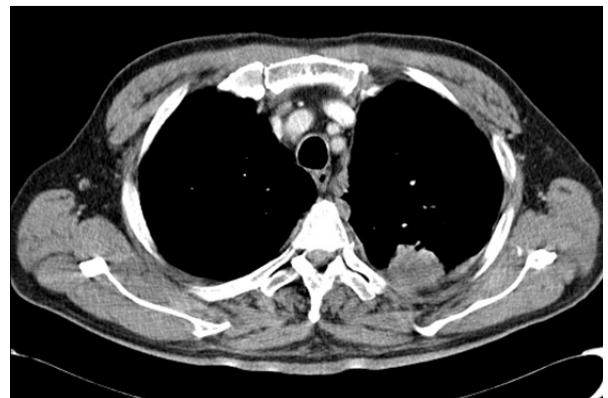

**Figure 1.** Chest X-ray on admission shows a large amount of pleural effusion in the left hemithorax.

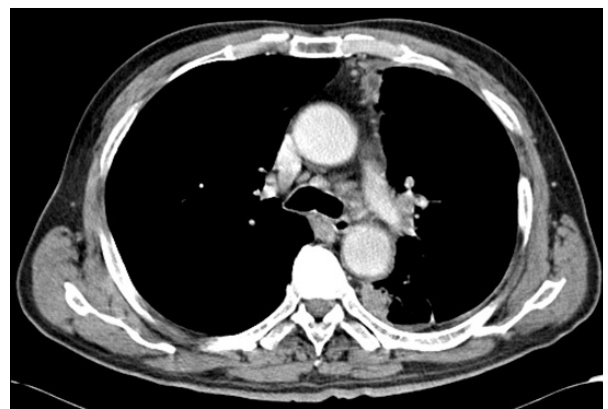nase는 25.1 IU/L이었다.

**방사선 소견:** 가슴 엑스선상 좌측 폐에 다량의 흉수가 관찰되었다(Figure 1). 가슴 전산화단층촬영에서 좌측 흉수와 더불어 고음영의 불규칙한 결절성 흉막비후 소견이 보였고, 좌상엽에 흉막과 인접해 있으면서 가장자리가 불규칙한 4 cm 크기의 고음영의 덩어리가 관찰되었다(Figure 2). 좌측 폐문과 양측 종격동에 림프절 전이가 의심되는 림프절 비대 소견이 보였다(Figure 3). 복부 초음파에서는 특이 소견이 없었고, 양전자방출단층촬영(positron emission tomography)에서 좌측 흉막과 종격동 림프절의 전이가 의심되었으며, 전신뼈스캔에서는 별다른 이상이 없었다.

**병리 소견:** 입원 시 시행한 흉막 생검 및 흉수 세포검사에서는 악성 세포가 관찰되지 않았다. 이후 폐암의 확진



**Figure 2.** Chest CT scan reveals pleural nodularity and an irregular-shaped subpleural mass in the left upper lobe.



**Figure 3.** Chest CT scan shows multiple enlarged lymph nodes in the left hilum and both paratracheal areas.

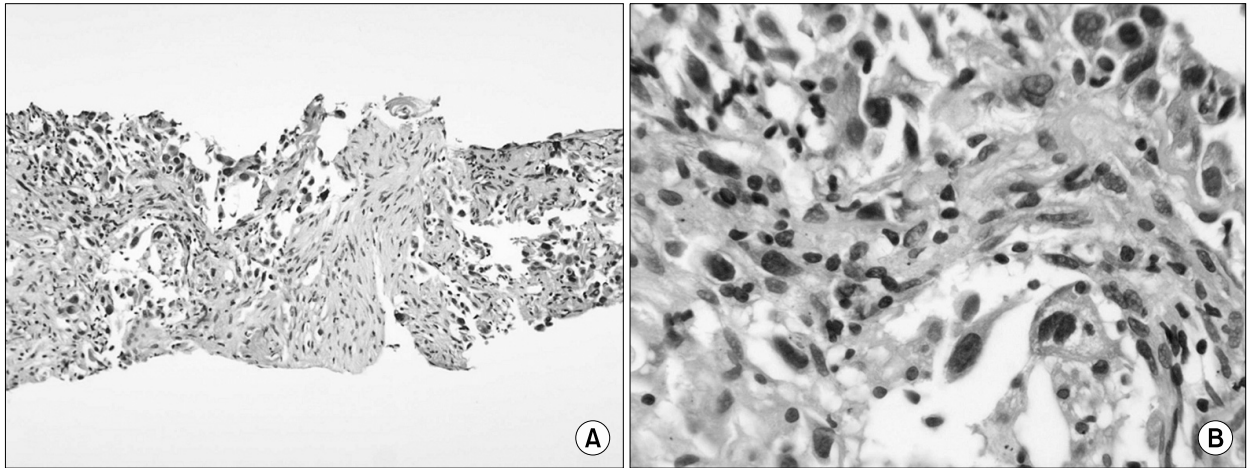


Figure 4. Histopathologic findings reveal poorly differentiated adenocarcinoma (A: H&E stain,  $\times 100$ , B: H&E stain,  $\times 400$ ).

을 위해서 좌상엽의 덩어리에 대한 경피적미세침흡인생검(percutaneous fine needle aspiration biopsy)을 시행하였으며 분화도가 불량한 샘암종(adenocarcinoma)이 진단되었다(Figure 4).

**경과:** 입원 후 이틀째 딸꾹질이 시작되었으며 고식적인 치료에도 불구하고 48시간 이상 지속되어서 지속성 딸꾹질로 진단되었다. 딸꾹질로 인하여 환자는 식사와 수면 등의 일상 생활에 저해를 받기 시작하였고, 심지어는 호흡 곤란까지 호소하게 되었다. 지속성 딸꾹질로 간주된 후 규칙적으로 metoclopramide (30 mg/일) 및 baclofen (15 mg/일)을 투약하였음에도 불구하고 전혀 증상의 호전이 없어서 딸꾹질이 시작된 지 5일째 되던 날부터 chlorpromazine을 30 mg/일씩 추가하였다. Chlorpromazine을 추가한 후 이틀이 지났는데도 여전히 딸꾹질이 지속되어서 60 mg/일로 증량하였고 이후로는 더 이상 딸꾹질이 발생하지 않았다.

## 고 찰

딸꾹질은 주로 횡격막과 일부 늑간 근육의 불수의성 간대성 경련으로 인해 갑자기 성문이 닫히면서 나는 소리로 딸꾹질의 병태생리학적 기전은 아직 명확히 알려져 있지 않다<sup>1,3,4</sup>. 딸꾹질은 특별한 기질적인 병변 없이도 음식 섭취, 공기 흡입 등으로 갑자기 발생할 수 있는데 그 이유는 위의 팽창으로 인해 미주신경의 위신경가지(gastric branches of the vagus nerve)가 자극되거나 팽창된 위가 직접 횡격막을 자극하기 때문이다. 시간적인 흐름에 따라 1개월을 기준으로 해서 지속성 딸꾹질과 난치성 딸꾹질로

구분하며, 1개월 이상 지속되는 경우를 난치성 딸꾹질이라고 정의하지만 실제로는 48시간 이상 지속되면서 치료에 반응이 없는 경우도 난치성 딸꾹질이라고 일컫는다<sup>1,3,4</sup>. 난치성 딸꾹질은 나이가 들수록 발생 빈도가 증가하며 남자에서 더 호발한다<sup>3</sup>. 딸꾹질의 발생시에 횡격막의 수축은 양측으로 일어날 수 있으나 대개 편측성으로 일어나는 경우가 많으며 좌측 횡격막이 주로 수축한다<sup>3</sup>.

난치성 딸꾹질의 병태생리는 중추 뇌간의 불수의적인 반사활동, 즉 딸꾹질 반사궁의 지속적 장애에 기인한다. 딸꾹질 반사궁은 1) 미주신경(vagus nerve)과 횡격막신경(phrenic nerve) 및 하부 흉부 교감신경절(T6-T12)을 포함하는 구심성 감각신경(afferent sensory fiber), 2) 연수 호흡 중추(medullary respiratory center), 3) C3-5 척수로 가는 하행신경, 늑간근육 및 미주신경의 반회후두신경(recurrent laryngeal portion of the vagus nerve)으로 이루어진 원심성 경로로 구성된다. 따라서 상기 반사궁을 자극하는 데에 관계된 모든 요소에서 난치성 딸꾹질이 발생할 수 있다<sup>2,4,5</sup>. 난치성 딸꾹질의 기질적 원인을 중추성, 말초성, 대사성 원인으로 분류할 수 있는데 중추성으로는 구조적 질환으로 뇌종양, 뇌수종, 뇌실막강단락(ventriculo-peritoneal shunt), 탈수초성 질환이 있고, 혈관성 질환으로 뇌혈관질환, 동정맥 기형, 외상에 의한 뇌혈관 손상이 있으며 그 외에 중추 신경계의 감염성 질환이 원인이 될 수 있다. 말초성으로는 신장질환, 간질환, 위암, 횡격막암, 폐암, 장폐색, 위팽만 등이 있으며, 대사성으로는 스테로이드의 정맥 투여, benzodiazepine, barbiturates의 투여, 전신마취, 감염, 전해질 불균형 등이 있다<sup>1,4</sup>. 스테로이드 투여에 의한 난치성 딸꾹질은 매우 드문 부작용으로

알려져 있고 국내의 경우 천식 환자에서 발생했던 1예가 보고된 바 있다<sup>6</sup>.

난치성 딸꾹질의 치료는 원인 질환에 대한 치료가 우선되어야 하고, 원인 질환의 치료에도 불구하고 지속되는 딸꾹질에 대해서는 비약물요법, 약물요법, 신경차단, 수술 등을 고려해 볼 수 있다<sup>3,4,7</sup>. 비약물요법으로는 재호흡, 탄산가스 흡입, 재채기 유도, 설건인(tongue traction), 코위 영양관(nasogastric tube) 삽입, 비인두 자극(nasopharyngeal irritation), 구토 유도, 경동맥 압박, Valsalva 조작 등을 들 수 있고 전신 마취 중 기관 내 삽관이 되어 있는 환자는 지속성기도양압(continuous positive airway pressure)을 30~40 cmH<sub>2</sub>O로 10~20초 정도 유지하여서 딸꾹질을 멈추게 하는 방법도 있다<sup>2,3</sup>. 치료 약물에는 작용부위에 따라 중추신경계에 작용하는 약과 말초신경계에 작용하는 약이 있다<sup>1,3,7</sup>. 중추신경계 약물로는 phenothiazine 계열의 chlorpromazine과 haloperidol이 있고, tricyclic antidepressant 계열의 amitriptyline, 항경련제인 midazolam, diphenylhydantoin, valproic acid, carbamazepine이 있으며, GABA (gamma-aminobutyric acid) 유사체로 baclofen, gabapentin이 있다. 말초 신경계에 작용하는 약물은 대부분 소화기계에서 작용하는 것으로, dopamine 수용체 길항제인 metoclopramide, proton pump 억제제인 omeprazole과 장간막 신경총의 활동성에 영향을 주는 cisapride 등이 있다<sup>1,3,7</sup>. 임상에서 가장 흔하게 사용하는 치료제는 chlorpromazine, metoclopramide, baclofen, valproic acid가 있는데<sup>1</sup>, 그 중에서도 도파민 길항제인 chlorpromazine은 딸꾹질 반사중추 중에서 시상하부에 작용하는 약물로 난치성 딸꾹질의 일차 선택 약제로 고려되고 있다<sup>3</sup>. 일반적으로 수차례 약물을 투여하여도 딸꾹질이 전혀 멈추지 않는 경우 그 약제에 대해서는 치료 효과를 기대하기가 어렵다. 신경차단 요법으로는 설인신경 차단(glossopharyngeal nerve block), 경부 경막외 신경차단(cervical epidural nerve block), 흉부 경막외 신경차단(thoracic epidural nerve block), 횡격막신경차단(phrenic nerve block), 접형구개신경 차단(sphenopalatine nerve block) 등이 있다<sup>3</sup>. 신경차단의 치료 기전은 딸꾹질의 반사 중추 억제, 구심로 억제 및 원심로 억제에 있지만, 신경 차단술은 딸꾹질의 원인이 중추적인 것에 기인한 경우 보다는 말초적인 것에 기인할 때 더 효과적일 수 있다. 특히 횡격막을 지배하는 유일한 운동신경인 횡격막 신경을 차단하는 시술은 횡격막을 일측성으로 마비시켜서 전폐용량(total lung capacity)의 37% 및 폐활량

(vital capacity)의 20%까지를 감소시킬 수 있고, 되돌이후 두신경(recurrent laryngeal nerve)까지 차단될 경우 성대 마비를 초래할 수 있으므로 시술 전 폐의 병변 여부와 폐 기능 정도를 확인해야 한다<sup>3</sup>. 국내에서도 Choi 등<sup>3</sup>이 전신 마취 후 발생한 난치성 딸꾹질에 대해서 횡격막 신경차단을 실시하여 치료에 성공한 사례를 보고하였다.

본 증례의 환자는 입원 후 48시간 이상 딸꾹질이 지속되어서 지속성 딸꾹질로 진단되었으며, 흉막과 종격동을 침범한 비소세포폐암이 원인으로 판단되었다. 지속성 딸꾹질을 유발하는 원인들 중에서 종양을 살펴보면, 폐암, 위암, 식도암, 간암, 종격동 종양 등을 들 수 있는데 이들 종양에 의해 지속적으로 횡격막 신경과 횡격막이 자극되기 때문에 딸꾹질이 지속되는 것으로 생각된다<sup>3,8</sup>. 특히 간암은 간비대, 복수, 복부팽만 등에 의해서 횡격막을 직접적으로 자극하여 딸꾹질을 유발하는 것으로 알려져 있다<sup>3,8</sup>. 지금까지 국내에서 보고된 지속성 혹은 난치성 딸꾹질 증례들 중에서 그 원인이 악성 종양으로 인한 것이라고 사료되었던 경우는 간암 환자에서 발생한 1예 뿐인데 당시 환자의 간암 치료과정에서 딸꾹질 반사궁을 형성하는 어느 신경의 손상 혹은 흥분으로 인한 것으로 판단되었다<sup>9</sup>. 본 환자의 경우처럼 폐암 환자에서 발생한 지속성 딸꾹질에 대한 외국의 증례 보고가 드물게 있으며<sup>8,10</sup>, 발생 기전으로는 동반된 종격동 병변, 저나트륨혈증, 위 팽만, 간전이에 의한 횡격막의 자극 및 폐암 자체에 의한 횡격막의 직접적인 자극 등이 제시되었다. 본 증례의 경우 비소세포 폐암에 동반하여 종격동 림프절 비대가 있었고, 직접적인 횡격막의 침범, 저나트륨혈증, 위 팽만 및 간전이 등의 소견은 보이지 않았으므로, 지속성 딸꾹질의 원인은 종격동 림프절 비대에 의한 딸꾹질 반사궁 신경 전도로의 이상으로 생각된다.

외국에서 보고되었던 폐암 환자에서의 지속성 딸꾹질 증례<sup>8,10</sup>에서도 chlorpromazine이 사용되었지만, 그들의 경우에는 증상이 완화되지 않고 난치성 딸꾹질로 진행하여서 스테로이드와 midazolam을 추가한 후에야 조절에 성공하였다. 저자 등은 본 환자의 지속성 딸꾹질에 대해서 적절한 약물요법으로 난치성 딸꾹질로의 진행을 막고 증상의 호전을 가져올 수 있었다. 폐암 환자에서의 지속성 딸꾹질은 일상 생활을 저해할 뿐만 아니라 치료에 반응하지 않는 난치성 딸꾹질로 진행할 경우 영양실조 및 치명적 부정맥 등을 초래하여 생명을 위협할 수도 있어서 정확한 원인 분석이 중요하며 적절한 약물의 병용 투여로써 우수한 치료 성적을 얻을 수 있다.

## 요 약

저자 등은 중격동 림프절 비대를 동반한 비소세포폐암 환자에서 발생한 지속성 딸꾹질을 경험하였기에 이에 대한 임상적 특성과 치료에 관한 문헌 고찰과 함께 보고하는 바이다.

## 참 고 문 헌

1. Alonso-Navarro H, Rubio L, Jimenez-Jimenez FJ. Refractory hiccup: successful treatment with gabapentin. *Clin Neuropharmacol* 2007;30:186-7.
2. Kahrilas PJ, Shi G. Why do we hiccup? *Gut* 1997;41:712-3.
3. Choi GW, Kwak KH, Jeon YH, Hong JG. Treatment of postoperative intractable hiccup patient with unilateral phrenic nerve block: a case report. *Korean J Anesthesiol* 2006;50:592-5.
4. Smith HS, Busracamwongs A. Management of hiccups in the palliative care population. *Am J Hosp Palliat Care* 2003;20:149-54.
5. Pollack MJ. Intractable hiccups: a serious sign of underlying systemic disease. *J Clin Gastroenterol* 2003;37:272-3.
6. Lim BS, Choi WY, Choi JW, Shin DH, Park SS, Lee JH. A case of steroid induced intractable hiccup: a rare side reaction. *Tuberc Respir Dis* 1991;38:304-8.
7. Calvo E, Fernandez-La Torre F, Brugarolas A. Cervical phrenic nerve block for intractable hiccups in cancer patients. *J Natl Cancer Inst* 2002;94:1175-6.
8. Marechal R, Berghmans T, Sculier P. Successful treatment of intractable hiccup with methylphenidate in a lung cancer patient. *Support Care Cancer* 2003;11:126-8.
9. Yang NY, Moon DE, Park CJ, Kwon OK, Park JM, Shim JY, et al. Treatment of intractable hiccup with midazolam and baclofen. *Korean J Pain* 1997;10:246-9.
10. Wilcock A, Twycross R. Midazolam for intractable hiccup. *J Pain Symptom Manage* 1996;12:59-61.