

## 선택적 척추주위근 위축으로 인한 배굴증

연세대학교 의과대학 신경과학교실

백종원 강석윤 김미애 손영호

### Camptocormia due to Selective Paraspinal Muscle Atrophy

Jong Won Paik, MD, Suk Yun Kang, MD, Mi Ae Kim, MD, Young Ho Sohn, MD

Department of Neurology, Yonsei University College of Medicine, Seoul, Korea

J Korean Neurol Assoc 26(2):162-164, 2008

**Key Words:** Camptocormia, Paraspinal muscle atrophy, Spine MRI

배굴증(camptocormia)은 흉추와 요추의 과도한 굴곡을 특징으로 하는 몸통의 자세 이상으로 서 있거나 걸을 때 증상이 심해지고 누울 때는 완화되며, 누워 있거나 수동적 견인으로 흉요부 굴곡이 사라진다는 점에서 굴곡이 고정된 척추후만증과 감별될 수 있다.<sup>1</sup>

배굴증이라는 용어는 1818년 Brodie에 의해 처음 사용되었고, 당시에는 척추의 변화나 전환 장애의 일종으로 발생하는 것으로 생각되었다.<sup>1</sup> 이후 비슷한 증상에 대한 여러 보고들이 있었는데 대부분 파킨슨병에서 발생하는 근이긴장증의 하나로 생각되었다.<sup>1,2</sup> 그 외에 근원성, 신경원성 등의 원인이 있다. 흔히 노년기에 흉요부의 과도한 굴곡이 있는 경우 단순히 척추의 문제나 노화 현상 등으로 생각하였으나 이 환자의 경우 퍼지는 가역성이 있으며 특히 선택적으로 척추주위근육이 위축되어 이러한 증상이 발생하는 경우는 매우 드물어 저자들은 이를 보고하고자 한다.<sup>2,3</sup>

요인에 영향 받지 않고 주로 서거나 걸을 때 악화되었으며(Fig. A) 눕거나 혹은 서 있을 때 관찰자의 수동적 견인에 의해 퍼지는 가역성을 보였으며 이 경우 편 자세를 2~3초간 유지할 수 있었다(Fig. B). 과거력상 3년 전 왼쪽 흉부에 대상포진이 있어 이후 통증이 심한 상태로 거동이 불편해졌으며 굴곡이 심화되었고, 내원 1년 전 진단된 고혈압 외에 특이 병력 및 약물 복용 경력도 없었다. 가족력에서는 환자의 어머니가 비슷한 증세를 보였었다고 한다. 이학적 검사상 특이 소견은 보이지 않았다.

신경학적 검사에서 의식이나, 뇌신경, 상하지의 근력과 감각, 심부건 반사는 정상이었다. 내원 시의 일반 혈액 검사, 소변 검사, 심전도와 흉부 X선 검사에서도 특이사항은 관찰되지 않았다. 보행의 속도가 느린 것이 관찰되었는데 배굴증에 의한 것으로 판단되었고 보폭이나 팔의 움직임은 정상이었다. 그 외 가면상 얼굴, 서동증, 진전, 경직, 간대성 근경련, 통증 및 감각 이상은 없었다. 흉추부 자기공명영상에서 척추의 이상이나 부종, 조영 증강 등의 염증 소견은 보이지 않았고 척추의 위축은 명확하지 않았다. 주위에 있는 큰마름근(rhomboides major), 등세모근(trapezius), 어깨밑근(subscapularis) 등은 정상적으로 관찰되었으나 선택적으로 양쪽 흉추부 척추주위근육들(paraspinal muscles)만 지방으로 변성된 소견이 관찰되었고 이는 심한 근위축을 시사하는 소견이었다(Fig. C). 갑상선기능 검사 및 CK는 정상 범위였고, 근전도 검사에서 흉추 7번에서 천추 1번까지의 척추주위근에서 양성 예파 및 세동이 관찰되었다.

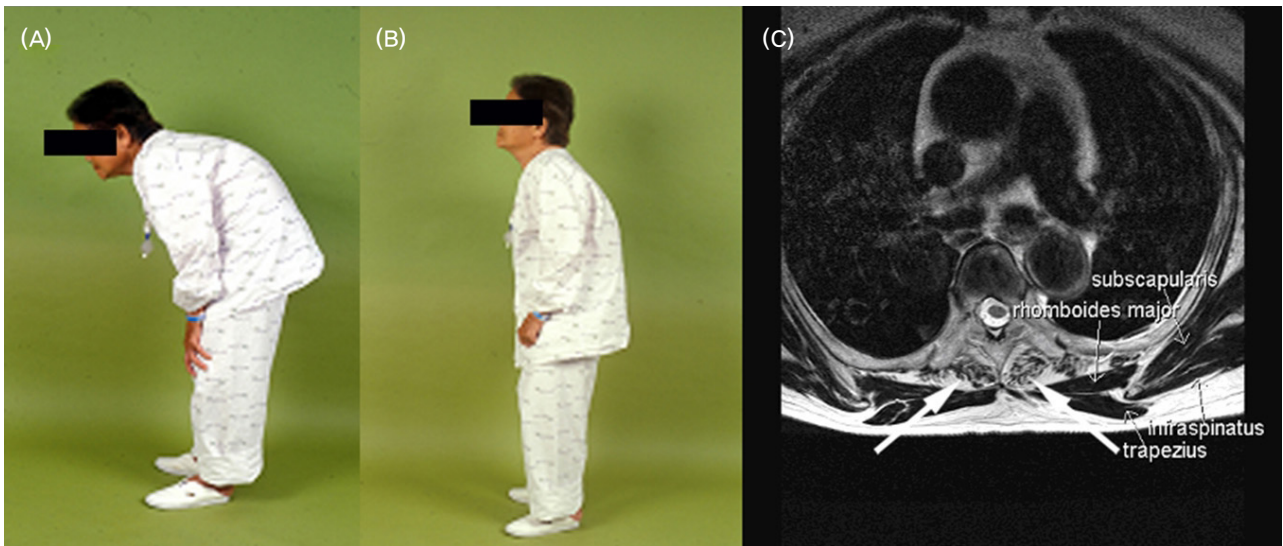
## 증례

78세의 여자 환자가 70세 때부터의 점진적으로 악화되는 흉요부의 굴곡으로 내원하였다. 피로나 스트레스 등의 외부

Received June 26, 2007 Accepted December 5, 2007

\* Young Ho Sohn, MD

Department of Neurology, Yonsei University College of Medicine  
250 Seongsanno, Seoul, 120-752, Korea  
Tel: +82-2-2228-1600 Fax: +82-2-393-0705  
E-mail: yhsohn62@yuhs.ac



**Figure.** (A) The patient shows severe forward flexion of thoracolumbar spine. (B) Passive straightening of her bent spine by the observer is possible and she sustains that position for about 2~3 seconds. (C) Axial T2-weighted MRI of the thoracic spine shows atrophy and severe fatty replacement of the paraspinal muscles.

## 고 찰

배굴증의 정확한 병태 생리는 알려진 바 없으나 파킨슨병 및 파킨슨 증후군, 근긴장이상증, 척추의 변형, 근육질환, 심인성 등의 원인에 의해 나타나며, 이 외에도 valproic acid와 같은 약물, 갑상선 질환 등에서 발생할 수 있고, 특별한 원인이 없이 특발성으로 나타나는 경우도 있다.<sup>1,4</sup> 이 환자에서 보행이 느린 것이 관찰되었으나, 보폭이나 팔의 흔들림은 정상이었고 그 외에 파킨슨 증후군을 시사할 만한 소견은 없었다. 일차적 근긴장이상증(primary dystonia)이나 파킨슨증후군과 동반된 근긴장이상증에서도 배굴증이 관찰되나, 이 환자에서 신체 다른 부위의 근긴장이상증은 관찰되지 않았다. 근위축성 측삭 경화증의 초기에 배굴증이 나타날 수도 있으나,<sup>4</sup> 이 환자에서 사지 근전도 소견은 정상이었고 연속, 심부건 반사의 증가, 바빈스키 양성 및 사지근력 저하 등의 소견도 없었다.

이 환자에서 대상포진을 앓고 난 후에 증상이 악화되어 이전부터 있던 배굴증이 불용성 위축(disuse atrophy)에 의해 심해졌을 가능성도 있으나, 자기공명영상에서 주위의 큰마름근 등을 포함한 그 외 근육들은 정상 소견을 보여 척추주위 근육의 선택적인 위축이 단순히 불용성 위축에 의하였을 가능성은 상대적으로 낮은 것으로 생각된다. 대부분의 노인들은 어느 정도의 미만성 흉요추부 신경근병증(diffuse thoracolumbar radiculopathies)을 가지고 있을 수 있으나 이 환자에서는 신경근병증(radiculopathy)에서 보이는 편측성, 중등도의 신경인성

통증, 자세에 따른 통증의 변화가 없었고 사지 근전도가 정상이며 척추 주위의 근육 위축이 극히 선택적이어서 신경근병증(radiculopathy)을 주원인으로는 보기는 어렵다.

근전도 검사상 척추주위 근육에서 안정 시 양성 예파와 세동이 관찰되어 탈신경변화(denervation)에 의한 이차적인 근위축의 가능성을 시사하였으나, 근육 생검을 시행하지 못하여 이러한 근위축이 신경원성인지 근원성인지를 정확히 감별하기는 어렵다. 다만 근원성 척추주위근 위축인 경우에는 척추 후만보다는 전만이 더 흔한 것으로 알려졌다.<sup>2</sup>

척추주위근육의 이상은 몸통의 신전과 관련되는 근육의 마비를 초래하여 배굴증을 유발할 것으로 생각되었다.<sup>5</sup> Laroche 등은 27명의 배굴증 환자에서 척추 질환들과 비교할 때 척추주위 근육의 신경영상학적 이상과 근육 생검에서 섬유조직의 증가가 관찰되어, 배굴증이 척추주위근육의 이상과 관련이 있다고 주장하였으며,<sup>5</sup> Serratrice 등도 전산화단층촬영 소견상 배굴증이 척추주위근육의 약화에 의해 발생한다고 하였다.<sup>6</sup> 이러한 척추주위근육의 위축은 배굴증이 동반된 파킨슨병 환자들에서도 관찰되는 것으로 알려져서, 다른 질환에 동반된 배굴증 환자들에서도 척추주위근육의 이상에 대한 검사의 필요성이 제기되었다.<sup>7</sup> 그리고 이 환자에서 근위축의 원인이 양성 국소성 근위축증(benign focal amyotrophy) spectrum상의 하나일 가능성도 있다.<sup>3</sup>

저자들은 특발성 선택적 척추주위근육 위축에 의해 발생된 배굴증 환자를 경험하여 문헌 고찰과 함께 증례를 보고한다.

## REFERENCES

1. Azher SN, Jankovic J. Camptocormia: pathogenesis, classification, and response to therapy. *Neurology* 2005;65:355-359.
2. Umapathi T, Chaudhry V, Cornblath D, Drachman D, Griffin J, Kurl R. Head drop and camptocormia. *J Neurol Neurosurg Psychiatry* 2002;73:1-7.
3. Mahjneh I, Marconi G, Paetau A, Saarinen A, Salmi T, Somer H. Axial myopathy - an unrecognised entity. *J Neurol* 2002;249:730-734.
4. Van Gerpen JA. Camptocormia Secondary to early amyotrophic lateral sclerosis. *Mov Disord* 2001;16:358-360.
5. Laroche M, Delisle MB, Aziza R, Lagarrigue J, Mazieres B. Is camptocormia a primary muscular disease? *Spine* 1995;20:1011-1016.
6. Serratrice G, Pouget J, Pellissier JF. Bent spine syndrome. *J Neurol Neurosurg Psychiatry* 1996;60:51-54.
7. Schabitz WR, Glatz K, Schuhan C, Sommer C, Berger C, Schwaning M. Severe forward flexion of the trunk in Parkinson's disease: focal myopathy of the paraspinal muscles mimicking camptocormia. *Mov Disord* 2003;18:408-414.