

Btk 유전자 인트론 2 돌연변이에 의한 X연관 무감마글로블린혈증 1예

¹연세대학교 의과대학 내과학교실, ²폐질환연구소, ³충남대학교 의과대학 병리학교실

정문재¹, 정지예¹, 손지영¹, 구철룡¹, 박병훈¹, 변민광¹, 문지애¹, 김영삼^{1,2}, 김세규^{1,2}, 장 준^{1,2}, 김성규^{1,2}, 신동민³, 박무석^{1,2}

A Case of X-Linked Agammaglobulinemia with Btk Gene Intron 2 Mutation

Moon Jae Chung, M.D.¹, Ji Ye Jung, M.D.¹, Ji-Young Son, M.D.¹, Cheol Ryong Ku, M.D.¹, Byung Hoon Park, M.D.¹, Min Kwang Byun, M.D.¹, Ji Ae Moon, M.D.¹, Young Sam Kim, M.D.^{1,2}, Se Kyu Kim, M.D.^{1,2}, Joon Chang, M.D.^{1,2}, Sung Kyu Kim, M.D.^{1,2}, Dong Min Shin, M.D.³, Moo Suk Park, M.D.^{1,2}

¹Department of Internal Medicine, ²The Institute of Chest Diseases, Yonsei University College of Medicine, Seoul, ³Department of Pathology, Chungnam National University College of Medicine, Daejeon, Korea

X-linked agammaglobulinemia is the most common type of primary immunodeficiency disorder. Mutation of the cytoplasmic tyrosine kinase gene, Btk (Bruton's tyrosine kinase), is known to be the etiology of X-linked agammaglobulinemia. The patients with this disease manifest a B-cell deficiency and low levels of serum immunoglobulin; due to the deficient antibodies, they suffer from recurrent upper and lower respiratory infections. We report here a 24-year-old male with an initial clinical impression of recurrent pneumonia and bronchiectasis. The patient presented with marked pan-hypogammaglobulinemia and the absence of circulating B-lymphocytes on the immunologic study, and he carried a splicing mutation of intron 2 in the Btk gene (IVS2 -3C>G). (*Tuberc Respir Dis* 2008;65:207-211)

Key Words: Agammaglobulinemia, Bruton's tyrosine kinase, Mutation

서 론

X연관 무감마글로블린혈증은 1952년 Bruton에 의해 처음 기술되었으며, B세포의 결핍과 면역글로블린의 혈청 농도 저하를 특징으로 한다.

세포질 티로신 키나제 유전자(cytoplasmic tyrosine kinase gene)인 Btk 유전자는 성염체의 장완의 중간부위인 Xq22에 위치하면서, B세포 계통의 발생에 필수적인 것으로 알려져 있다. 이러한 Btk 유전자의 돌연변이가 X연관 무감마글로블린혈증의 원인이며, 가능한 돌연변이의 범위는 정확히 알려지지 않았지만, Btk 유전자의 활성도를 정지시키는 점돌연변이나 Btk 유전자의 발현을 저하시키는 돌연변이 등이 밝혀졌다. 결국 X연관 무감마글로블린

혈증은 Btk 유전자 변이가 B세포의 발생 및 분화에 영향을 미치어 항체 형성에 장애가 생겨 발생하는 질환이다^{1,2}. 저자들은 소아 때부터의 잦은 상기도 감염이 있었던 24세의 환자로 폐렴과 기관지확장증으로 입원하여 X연관 무감마글로블린혈증으로 진단받고, 항생제 및 면역글로블린 투여로 호전된 후 현재 외래에서 정기적으로 면역글로블린을 투여하면서 추적 관찰 중인 1예를 경험하였기에 문헌고찰과 함께 보고하는 바이다.

증 례

환 자: 민○○, 남자, 24세

주 소: 호흡곤란, 발열, 기침, 객담

현병력: 환자는 생후 1년 이후부터 반복적인 중이염과 상기도 감염을 앓았던 병력이 있으며, 10년 전부터 기관지 확장증과 폐렴 등으로 타병원에서 수 차례 치료를 받았고, 2007년 1월 우측하엽 폐렴으로 항생제 치료를 받고 호전되어 경과 관찰 중 2007년 4월 다시 기침 및 객담 증가, 발열, 호흡곤란 등 폐렴 소견이 관찰되어 본원으로 입원하였다.

과거력: 1997년 타병원에서 기관지확장증을 진단받음.

Address for correspondence: Moo Suk Park, M.D.

Department of Internal Medicine, Yonsei University College of Medicine, 134, Sinchon-dong, Seodaemun-gu, Seoul 120-752, Korea

Phone: 82-2-2228-1974, Fax: 82-2-393-6884

E-mail: pms70@yuhs.ac

Received: Jun, 13, 2008

Accepted: Aug, 11, 2008

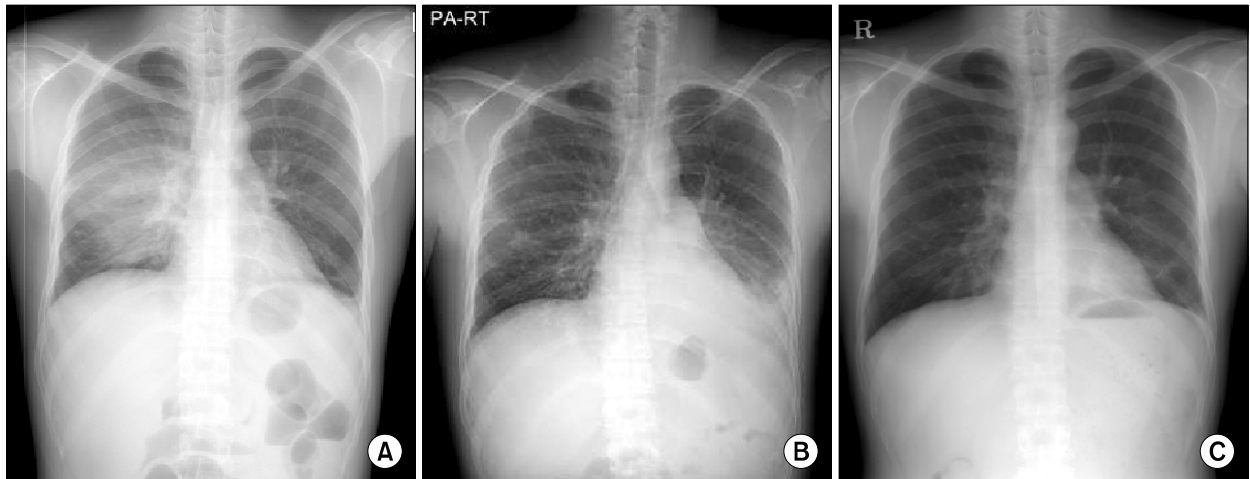


Figure 1. (A) Chest X-ray taken before admission showed pneumonic consolidation on right middle lobe. (B) Chest X-ray on admission showed diffuse bronchiectatic change with patchy consolidation and ground glass opacity in both middle lung field and both lower lung field. (C) Chest X-ray taken after treatment with antibiotics and gammaglobulin.

가족력: 특이사항 없었음.

이학적 소견: 환자의 신장은 169 cm, 체중은 55 kg이었고, 외모에 기형은 없었다. 내원 당시 혈압은 140/80 mmHg, 맥박은 76회/분, 체온은 39.4°C였으며, 흉부 청진상 좌측하부에 수포음이 청진되었다. 경부, 액와부에 림프절 비대는 없었고, 편도선 비대도 없었으며 복부에서 간비종대는 촉진되지 않았다.

검사실 소견: 말초혈액 검사상 혈색소 15.7 g/dl, 백혈구 30,910/ μ l, 호중구 89.4%, 림프구 4.6%, 혈소판 295,000/ μ l, C-반응성 단백 8.5 mg/dl이었다. 혈청 생화학 검사상 총 콜레스테롤 124 mg/dl, 총 단백질 5.6 g/dl, 알부민 4.3 g/dl, BUN 6.9 mg/dl, 크레아티닌 0.8 mg/dl, AST 10 IU/L, ALT 10 IU/L로 총 단백질 중 글로불린 양이 감소되어 있었다. 체액 면역 결핍이 의심되는 병력과 혈청 면역글로불린 저하 소견을 보여 측정된 혈청 IgG, IgA, IgM 양은 각각 10 mg/dl (참고구간; 700~1,600 mg/dl), 24.4 mg/dl 미만 (참고구간; 70~400 mg/dl), 15.80 mg/dl 미만(참고구간; 40~230 mg/dl)으로 모두 심하게 감소되어 있었고, 혈청 단백 전기영동검사서 혈청 총 단백질 4.9 g/dl 중 감마글로불린은 0.1 g/d (2%) 존재하였다. 말초혈액에서 B-림프구는 0.1% (참고구간; 6.0~22.0%)으로 저하되어 있었다. 혈액, 객담, 흉수 검사상 세균은 배양되지 않았다. 흉수검사상 세포가 뭉쳐져(dot) 백혈구 수와 분획을 알 수 없었으나, 삼출액 소견으로 부폐렴성 흉수로 진단하였다.

방사선 소견: 입원 전 시행한 단순 흉부 X촬영상 우중엽에 폐경화 소견이 관찰되었고(Figure 1A), 입원 후 시행한 흉부

X선촬영상 양폐야에 반점형 경화를 동반한 미만성의 기관지확장성 변화와 간유리 음영을 보였다(Figure 1B). 치료 후 시행한 검사상 폐경화가 호전된 소견을 관찰 할 수 있었다(Figure 1C). 입원 전 시행한 흉부 전산화단층촬영상 심한 기관지염, 기관지확장증 소견이 관찰되었다(Figure 2).

임상경과 및 치료: 반복적인 폐렴 및 부비동염의 소견 보여 면역결핍 의심하에 시행한 검사소견상 IgG, IgA, IgM의 심한 감소와 림프구 조성 검사상 B-림프구의 결핍, 혈청 단백질전기영동검사상 감마글로불린 분획이 나타나지 않아 X연관 무감마글로불린혈증 의심 하에 직접염기서열분석을 시행한 결과 Btk 유전자의 인트론 2에 위치한 16558번째 염기서열이 cytosine에서 guanine으로 치환되는 짜집기 돌연변이(splicing mutation)가 확인되었다. 환자의 가족 상담을 하였고, 환자와 같이 반복적인 감염을 경험한 가족은 없었으나 직접염기서열분석을 통해 환자의 어머니가 이형대립유전자(heterozygous alleles)를 가진 보인자로 밝혀졌다(Figure 3). X연관 무감마글로불린혈증으로 진단한 후 항생제 및 면역 글로불린 20 g을 5일간 정주하였고 이후 환자의 폐렴과 전신 상태는 호전되었다. 퇴원 이후 환자는 4주마다 20 g의 면역 글로불린을 투약 받고 추적 관찰 중이다.

고 찰

체액성 면역결핍이란 B세포 형성의 분자적 결함 또는 B세포와 T세포 사이의 상호작용의 문제 등이 원인이 되어 나타나는 항체형성 장애에 의해 발생하는 질환이다. T세포

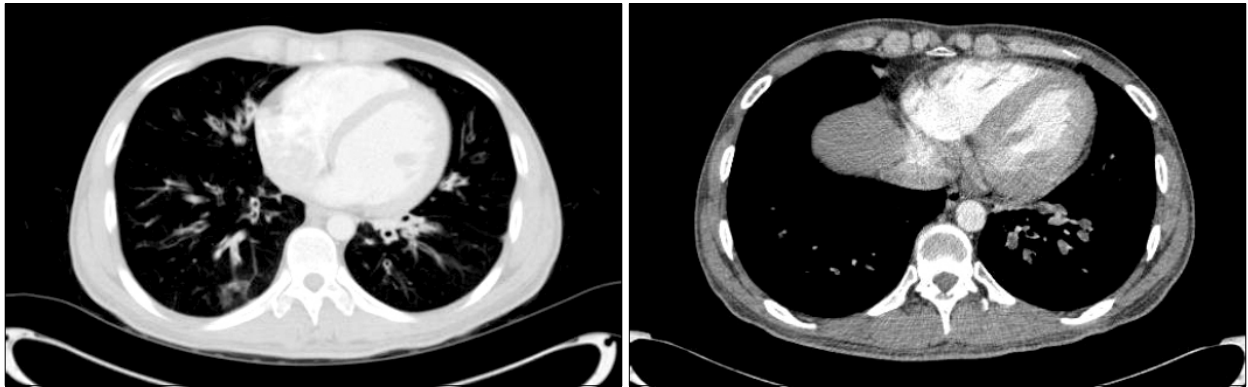


Figure 2. Chest CT scans taken before admission showed severe and diffuse bronchitis, bronchiectasis, bronchiolectasia and air trapping.

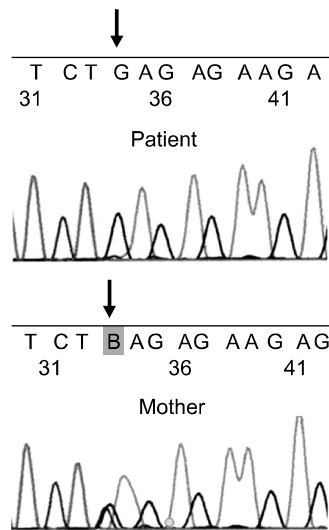


Figure 3. Mutation analysis of the Btk gene. Direct sequencing of intron 2 of the Btk gene showed a cytosine-to-guanine transversion at nucleotide position 16558 (IVS2 -3C>G).

포 결합도 동반될 수 있지만 세포성 면역은 대개 정상인 경우가 많다. X연관 무감마글로불린혈증은 Bruton 티로신 키나제(tyrosine kinase)라고 불리는 신호전달분자 결합에 의해 발생한다. 항체 결핍은 막형성세균(*streptococcus pneumoniae*, *haemophilus influenzae*)과 관련이 있는 중증의 반복적인 상/하기도 감염을 유발한다. 소아의 경우 생후 6개월에서 18개월 사이에 중이염, 부비동염, 폐렴 등의 상/하기도 감염을 반복적으로 경험하게 되고, 성인의 경우 중이염의 빈도가 상대적으로 낮은 것으로 알려져 있다^{3,4}. 체액성 면역이 주 방어기전이 되는 *coxsackievirus*, *echovirus* 등의 장바이러스도 감염의 원인이 된다. 또한 소아

류마티즘관절염, 무균성다발관절염, 피부근육염 등이 동반될 수 있다⁵. 신체검사상 편도, 림프조직이 관찰되지 않을 수 있으며, 혈청 면역글로블린이나 B세포 수치는 매우 낮거나 관찰되지 않는다. 호중구감소증은 약 15~20%의 환자에서 나타난다⁴. 저감마글로불린혈증 환자 중 T세포 수치가 정상이고, B세포 수치가 매우 낮거나 아예 관찰되지 않을 경우 X연관 무감마글로불린혈증을 강력하게 의심해 볼 수 있다. 대부분 X연관 무감마글로불린혈증 환자의 경우 CD19, CD20 양성 림프구가 1% 미만이다. 가족력이 있거나 어머니가 보인자인 경우에 이러한 소견을 동반한다면 X연관 무감마글로불린혈증으로 진단할 수 있다. 단핵세포, 혈소판 등을 이용한 웨스턴블롯분석(western blot)이나 흐름세포측정(flowcytometry)을 통해 Bruton 티로신 키나제 단백질의 양을 측정할 수도 있다^{6,7}. 이러한 세포들에서 정상적으로 Bruton 티로신 키나제 단백질을 발현하면서 가족력이 없을 경우 이러한 단백질을 정량함으로써 진단에 도움을 받을 수 있다. 드물게 비정형 저감마글로불린혈증일 경우 점 돌연변이에 의해 세포 내에 기능은 떨어지나, 면역반응성인 Bruton 티로신 키나제 단백질이 발현되는 경우가 있다. 이러한 경우 분자적 수준에서 Bruton 티로신 키나제 유전자에 대한 직접적인 조사가 필요할 수도 있다. 유전자 검사에 의해 임상적으로 서로 구별하기 힘든 비정형 X연관 무감마글로불린혈증, 일과성 저감마글로불린혈증, 공통가변성 면역결핍(common variable immune deficiency)을 감별 진단할 수 있다.

본 환자에서는 Btk 유전자의 인트론 2에 위치한 16558 번째 염기서열이 cytosine에서 guanine으로 치환되는 짜집기 돌연변이(splicing mutation)를 확인할 수 있었다. 이전 문헌에 보고 되었던 X연관 무감마글로불린혈증과 관련된

유전자 돌연변이에 대한 검사 결과는 모두 음성이었다. IVS2-3C>G의 유전자 돌연변이가 발견됨으로써 Pan-American Group for Immunodeficiency와 European Society for Immunodeficiency에서 제시한 확정(definitive) 진단 기준에 합당하여 X연관 무감마글로불린혈증을 진단할 수 있었다⁸. Btk 유전자 돌연변이를 일으키는 위치는 매우 다양한데, Btk 유전자를 구성하는 19개의 엑손(exon) 뿐만 아니라 본 증례에서와 같이 인트론(intron)에서도 돌연변이가 발견되고 있다. 이렇듯 이전의 여러 증례보고에서 발표되었던 돌연변이 외에도 또 다른 돌연변이의 가능성이 있을 것으로 생각된다. 저자들은 성인에서 X연관 무감마글로불린혈증으로 진단되어 보고되었던 우리나라의 증례 5건을 확인할 수 있었으며, 그 중 Btk 유전자 변이를 확인한 경우가 2건이었다. 각각 16번 엑손의 염기서열 치환에 의한 과오돌연변이(missense mutation)와 인트론 15~18부위의 대량결손이 발견된 경우였다^{9,13}. 현재까지 전 세계적으로 X연관 무감마글로불린혈증과 연관된 1,110여 개 이상의 유전자 변이가 보고 되고 있는데, 본 증례에서 발견된 IVS2-3C>G 돌연변이는 아직 보고된 적이 없는 새로운 돌연변이였다(<http://bioinf.uta.fi/BTKbase/>).

X연관 무감마글로불린혈증 환자들은 항체 형성 장애에 의해 생후 9~12개월 이후부터 중이염, 부비동염, 결막염, 폐렴, 피부감염 등이 반복되어 입원이 증가할 뿐만 아니라, 이환율 및 사망률도 증가한다고 알려져 있다¹⁴. 한 연구 결과에 따르면 약 9년동안 감마글로불린을 투여하며 치료받은 18명의 환자에서 대조군과 비교할 때 환자-년당 4.8 대 5.6의 비율로 중이염, 부비동염, 폐렴 등의 감염이 줄어드는 것을 볼 수 있었다¹⁵. 본 증례의 환자의 경우에서도 감마글로불린 투여로 감염이 현저히 감소되는 소견을 관찰할 수 있었다. 따라서 추후 임상적으로 X연관 무감마글로불린혈증이 의심되는 환자군을 대상으로 하여 유전 상담을 통한 조기 진단 및 주기적인 면역 글로불린 투여 등의 조기 치료가 이루어질 수 있도록 체계적인 체계 구축이 필요할 것으로 생각되며, 조기 발견을 통해 정기적인 감마글로불린 투여가 이루어질 경우 환자들이 정상적인 생활을 영위하는 데 큰 도움이 될 것이다.

요 약

저자들은 발열, 기침, 객담을 주소로 입원한 24세 남환의 임상증상, 이학적 검사, 혈청학적 및 면역학적, 유전자 검사상 X연관 무감마글로불린혈증으로 진단된 예를 관찰

하였기에 문헌 고찰과 함께 보고 하는 바이다. 반복적인 감염을 보이는 젊은 성인 환자에서 유전자 이상(Btk gene mutation)에 의한 면역결핍질환(X-linked agammaglobulinemia)의 가능성을 꼭 의심해 보아야 한다.

참 고 문 헌

- Genevier HC, Hinshelwood S, Gaspar HB, Rigley KP, Brown D, Saeland S, et al. Expression of Bruton's tyrosine kinase protein within the B cell lineage. *Eur J Immunol* 1994;24:3100-5.
- Vetrie D, Vorechovsky I, Sideras P, Holland J, Davies A, Flinter F, et al. The gene involved in X-linked agammaglobulinaemia is a member of the src family of protein-tyrosine kinases. *Nature* 1993;361:226-33.
- Ochs HD, Smith CI. X-linked agammaglobulinemia: a clinical and molecular analysis. *Medicine (Baltimore)* 1996;75:287-99.
- Winkelstein JA, Marino MC, Lederman HM, Jones SM, Sullivan K, Burks AW, et al. X-linked agammaglobulinemia: report on a United States registry of 201 patients. *Medicine (Baltimore)* 2006;85:193-202.
- Lee AH, Levinson AI, Schumacher HR Jr. Hypogammaglobulinemia and rheumatic disease. *Semin Arthritis Rheum* 1993;22:252-64.
- Futatani T, Miyawaki T, Tsukada S, Hashimoto S, Kunikata T, Arai S, et al. Deficient expression of Bruton's tyrosine kinase in monocytes from X-linked agammaglobulinemia as evaluated by a flow cytometric analysis and its clinical application to carrier detection. *Blood* 1998;91:595-602.
- Futatani T, Watanabe C, Baba Y, Tsukada S, Ochs HD. Bruton's tyrosine kinase is present in normal platelets and its absence identifies patients with X-linked agammaglobulinaemia and carrier females. *Br J Haematol* 2001;114:141-9.
- Conley ME, Notarangelo LD, Etzioni A. Diagnostic criteria for primary immunodeficiencies. Representing PAGID (Pan-American Group for Immunodeficiency) and ESID (European Society for Immunodeficiencies). *Clin Immunol* 1999;93:190-7.
- Lee HJ, Ko JS, Kwon SS, Yoo JH, Min JK. A case of X-linked agammaglobulinemia with deletion of introns 15-18 of Btk gene mediated by Alu-Alu recombination. *Korean J Med* 2003;65:S798-S804.
- Yu CM, Koh WJ, Kim KC, Lee BH, Hwang JH, Kang EH, et al. X-linked agammaglobulinemia associated with bronchiectasis: a case report. *Tuberc Respir Dis* 2003;54:628-34.
- Kim YC, Choi IS, Lee MS, Park SS, Koh YI, Jung IJ,

- et al. A case of Bruton's agammaglobulinemia. Korean J Med 1994;47:721-6.
12. Jang SH, Kho WJ, Kim CH, Chung KH, Lee JH, Chung HS, et al. A case of X-linked agammaglobulinemia. Korean J Med 1997;53:426-30.
 13. Kim HS, Chung CH, Shin YG, Lee MD, Kim MJ, Kim HY, et al. A case of X-linked agammaglobulinemia with delayed growth. J Korean Soc Endocrinol 1999;14:153-9.
 14. Rosen FS, Cooper MD, Wedgwood RJ. The primary immunodeficiencies. N Engl J Med 1995;333:431-40.
 15. Skull S, Kemp A. Treatment of hypogammaglobulinemia with intravenous immunoglobulin, 1973-93. Arch Dis Child 1996;74:527-30.
-