

## 단일기관에서 조사한 소아 뇌농양의 임상양상(1997-2006)

포천중문 의과대학교 소아과학교실, 연세대학교 의과대학 소아과학교실\*

이택진 · 전진경\* · 김기환\* · 김기주\* · 김동수\*

### Clinical Features of Brain Abscesses in Neonates and Children: A Single Center Experience from 1997 to 2006

Teak Jin Lee, M.D., Jin-Kyong Chun, M.D.\*, Ki Hwan Kim, M.D.\*  
Khi Joo Kim, M.D.\* and Dong Soo Kim, M.D.\*

Department of Pediatrics, College of Medicine, Pochon CHA University, Seongnam,  
Department of Pediatrics\*, Yonsei University College of Medicine,  
Severance Children's Hospital, Seoul, Korea

**Purpose :** We evaluated clinical presentations of brain abscesses, including predisposing factors, causative organisms, and mortality rate in neonates and children.

**Methods :** We retrospectively reviewed the medical charts of neonates and children with brain abscesses treated at Severance Hospital from January 1997 through December 2006.

**Results :** Among 27 neonates and children with brain abscesses, overall mortality was 22 % and 38% of survivors developed neurologic sequelae. The mortality rate was 38% in 8 infants with brain abscesses. The most common location of brain abscesses were frontal and parietal lobes, followed by temporal lobe. There were 7 cases with multiple brain abscesses. Streptococci (33%), Staphylococci (27%), and Gram-negative enterics (20%) were commonly isolated. The common predisposing conditions were neurosurgical procedure (30 %), cyanotic congenital heart disease (15%), and sinusitis/otitis (7%). Fever (74%), headache (37%), nausea/vomiting (33%), and altered mental status (33%) occurred commonly. Compared with children older than 1 year of age, infants were associated with multiple brain abscesses (63%,  $P=0.011$ ) and high rates of death or neurologic sequelae (88%,  $P=0.033$ ).

**Conclusion :** We should have a high index of suspicion in order to recognize the condition as early as possible, especially in infancy with brain abscesses who presents vague or nonspecific symptoms and signs. (*Korean J Pediatr Infect Dis* 2008;15:29-34)

**Key Words :** Brain abscess, Neurosurgery, Infant, Children

### 서 론

뇌농양은 흔한 질환은 아니지만 매우 치명적이고 심각한 신경학적 합병증을 유발할 수 있으며 전체 뇌농양의 약 25%가 15세 미만의 소아에서 발생한다<sup>1)</sup>. 최근 신경학적 영상술의 발달, 뇌정위적 생검 및 흡인술, 효과적인 항생제 개발 등으로 진단시기를 앞당기고 효과적

인 치료가 가능해지면서 예후가 향상되고 있다<sup>1)</sup>. 이러한 발전에도 불구하고 아직까지 높은 사망률을 보이고 있는 중추신경계의 중요한 감염질환으로 소아에서의 뇌농양에 대한 지속적인 조사는 앞으로도 계속 필요할 것이다. 이에 저자들은 최근 국내 단일기관의 자료를 토대로 소아 뇌농양의 임상양상 및 예후 등에 관하여 알아보았다.

책임저자 : 김동수, 연세대학교 의과대학 소아과학교실  
Tel : 02)2228-2050, Fax : 02)393-9118  
E-mail : dskim6634@yumc.yonsei.ac.kr

**대상 및 방법**

1997년 1월부터 2006년 12월까지 10년간 세브란스 병원에서 뇌농양으로 진단받은 18세 미만의 환아들 중에서 전산화단층촬영이나 자기공명영상에서 대뇌, 소뇌, 또는 중뇌에 국소적 병변이 확인되고 혈액 또는 농양 내 삼출액 배양결과 양성소견이나 뇌농양을 시사하는 조직학적 소견을 보이는 경우를 대상으로 하였다. 대상 환아들의 인구학적 특징, 발생부위, 선행요인, 원인균주, 임상소견, 치료 및 예후에 대해 의무기록을 후향적으로 조사하였다. 통계적인 분석은 SPSS 12.0 (Statistical package for the socialscience, SPSS Inc., Chicago, IL, USA)을 사용하였다. 각 군 간의 비교는 카이제곱 검정이나 Fisher exact test를 이용하여 95%의 신뢰구간으로  $P < 0.05$ 인 경우를 통계적으로 유의한 것으로 하였다.

**결 과**

**1. 연령과 성비**

총 27례의 뇌농양 환아들의 진단 시 연령은 생후 7일 부터 만 17세까지로 중앙값은 6세였다(Fig. 1). 1세 미만의 영아가 8명(30%)이었고 5세 이상의 환아가 15명(56%)이었다. 남아가 13명, 여아가 14명으로 전체 남녀 비는 1:1.1 이었으나, 1세 미만의 영아에서는 남녀비가 3:1이었다.

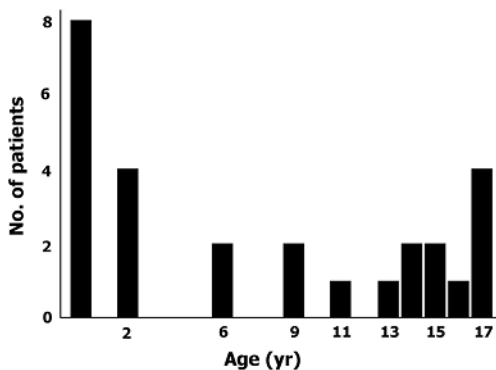


Fig. 1. Distribution of age at onset of brain abscess.

**2. 발생부위**

뇌농양의 발생부위로 전두엽과 두정엽 각각 6례, 측두엽 5례, 후두엽 3례, 다발성 7례 등으로 분포하였다(Table 1). 1세 미만의 영아에서 1세 이상의 소아에 비해 다발성 발생이 더 자주 나타났다( $P=0.011$ ). 또 선행요인으로 중이염이 있던 환아의 발생부위는 동측 측두엽이었으며 부비동염이 있던 환아의 발생부위는 전두엽이었다.

**3. 선행요인**

전체 27례 중 15례(56%)에서 선행 요인이 확인되었다. 뇌농양 발생의 선행요인으로 신경외과술 8례(30%), 선천성 심질환 4례, 중이염과 부비동염 각각 1례, 면역억제치료 1례 등이 있었다(Table 2). 선행요인을 찾지 못했던 경우는 모두 12례(44%)였다.

**4. 원인균주**

원인균이 분리된 15례 중 사슬알균 5례(33%), 포도알균 4례(27%), 그람음성 간균 3례(20%), 진균 2례, 결핵균 1례 등이 포함되었다(Table 3).

**5. 임상증상**

1세 미만의 영아에서는 발열(75%), 경련(25%), 의식

Table 1. Locations of Brain Abscess

Location	<1 year (N=8)	1-17 years (N=19)
Frontal	1	5
Temporal	1	4
Parietal	1	5
Occipital	0	3
Multiple	5*	2

\* $P=0.011$

Table 2. Predisposing Conditions of Brain Abscess

Source	<1 year (N=8)	1-17 years (N=19)
Cyanotic congenital heart disease	1	3
Sinusitis/otitis	0	2
Immunosuppression	0	1
Neurosurgical procedure	1	7
Unidentified	6	6

저하(25%), 오심/구토(13%) 등이 나타났으며, 1세 이상의 소아에서는 발열(74%), 두통(53%), 오심/구토(42%), 의식저하(37%), 경련(32%), 국소적 신경계 증상(26%) 등이 나타났다(Table 4). 1세 이상의 소아에서 발열, 두통 및 국소적 신경증상의 주요 3증상을 보였던 환아는 2례(11%), 경부경직을 보였던 환아는 3례(16%)에 불과하였다. 국소적 신경계 증상은 모두 편측 운동마비였다.

6. 치료

모든 환아에서 항생제를 사용하였으며, 사용된 항생제는 3세대 cephalosporins가 24례(89%)에서, vancomycin이 21례(78%)에서, metronidazole이 17례(63%)에서 투여되었다. 진균이 동정된 2례에서는 amphotericin B가, 결핵균이 동정된 1례에서는 항결핵제가 투여되었다. 항생제가 투여된 기간의 중앙값은 35일이었고 범위는 5일부터 79일까지였다. 24례(89%)에서 배농술, 흡인술, 절제술 등의 수술적 방법이 사용되었다.

7. 예후

전체 사망률은 22%였으며 생존아 중 신경학적인 후유증이 남은 환아의 비율은 38%였다. 신경학적 후유증으로는 간질 3례, 발달장애 및 정신지체 3례, 편측마비 2례 등이 있었다. 1세 미만의 영아 중에서는 3명(38%)이 사망하였고 생존아 중 신경학적 후유증이 남은 환아

가 4명(80%)이었다. 1세 이상의 소아 중에서는 3명(16%)이 사망하였고 생존아 중 신경학적 후유증이 남은 환아가 4명(25%)이었다. 따라서 1세 미만의 영아에서 사망 또는 신경학적 후유증이 남았던 환아의 비율이 1세 이상의 소아에서보다 더 높았다(88% vs. 37%,  $P=0.033$ ).

고 찰

뇌농양은 뇌염(cerebritis)으로 시작하여 혈관분포가 풍부한 피막으로 둘러싸인 농이 형성되는 뇌 내의 국소적인 감염증이다. 발생은 인접 감염부위에서 병원체가 직접적으로 전파되거나 원거리에서 혈행성으로 퍼질 수 있으며 때로는 두개 관통상이나 침습적 수술 등에 의해 생길 수 있다. 측두엽이나 소뇌의 농양은 주로 귀나 꼭지(mastoid)의 염증에 의해 발생하고, 전두엽의 농양은 주로 부비동이나 치아의 감염에서 유발된다<sup>2-4</sup>. 많은 경우 뇌농양이 중이, 코 주위 부비동, 치아의 감염에서 직, 간접적으로 전파되는데, 이들 부위에 분포하는 도출정맥에 판막이 없기 때문이다. 다발성 뇌농양은 청색증형 선천성 심질환, 심내막염, 균혈증 환자 등에서 주로 관찰되는데, 대개는 중간 대뇌동맥이 분포하는 부위를 침범한다<sup>5</sup>. 우-좌 단락이 동반된 선천성 심질환 환자에서는 병원체가 폐혈관상(pulmonary vascular bed)에 의해 걸러지지 않고 전신순환으로 퍼지게 된다<sup>6</sup>. 머리뼈골절, 두피상처, 앞머리뼈오목(anterior cranial fossa)이나 관자뼈(temporal bone) 골절, 만성 뇌척수액싹길(cerebrospinal fluid fistula) 등의 합병증으로 뇌농양이 발생할 수 있다. 드물게는 세균성 수막염에 의해서도 발생할 수 있다<sup>7</sup>. 환자의 20-30% 정도는 선행요인을 찾을 수 없다. 본 연구에서는 뇌농양 환자의 약 44%에서 선행요인을 찾을 수 없었다. 또한 많은 수의 환아(30%)가 신경외과적 수술 후에 발생하였는데, 본 기관에서 20여년 전 조사하였을 때<sup>8</sup> 신경외과적 수술과 연관된 증례가

Table 3. Causative Organisms of Brain Abscess

Organisms	<1 year (N=8)	1-17 years (N=19)
Gram-positive		
<i>Streptococcus</i>		
<i>S. pneumoniae</i>		2
Viridans streptococci*		3
<i>Staphylococcus</i>		
<i>S. aureus</i>	1	1
coagulase negative staphylococci	1	1
Gram-negative		
<i>Klebsiella</i>		1
<i>Salmonella</i>	1	
<i>Flavobacterium</i>		1
Fungal		
<i>Aspergillus spp.</i>		1
<i>Candida albicans</i>	1	
<i>Mycobacterium tuberculosis</i>		1
Unknown	4	8

\*Includes *S. anginosus* and *S. mitis*.

Table 4. Clinical Presentations of Brain Abscess

Symptom and Sign	<1 year (N=8)	1-17 years (N=19)
Fever	6	14
Headache	0	10
Nausea/vomiting	1	8
Seizures	2	6
Altered mental status	2	7
Focal neurologic signs	0	5

없었던 것과 비교해보면 크게 증가하였다( $P=0.014$ ). 중이염과 부비동염과 동반된 뇌농양이 이전에 비해 크게 감소한 것을(35% vs. 7%,  $P=0.026$ ) 관찰할 수 있었다.

인체의 뇌는 병원체 감염에 매우 저항성이 높으며, 이러한 저항성은 뇌의 풍부한 혈액공급과 더불어 투과하기 어려운 혈액-뇌장벽(blood-brain barrier, BBB)가 존재하는 점에서 기인한다<sup>5)</sup>. 실제로 소아의 잠재적인 균혈증의 빈도가 높은데 비해 뇌농양의 발생은 그렇게 흔하지 않다. 동물 모델에서 많은 수의 병원체를 직접 대뇌에 접종하여 뇌농양을 인위적으로 발생시킬 수 있다<sup>9)</sup>. 접종한 지 1-3일 동안 국소적인 급성 염증, 혈관확장, 미소혈전증(microthrombosis), 작은 혈관괴열, 부종 등을 보이는 초기 뇌염 시기(early cerebritis stage)를 거치면서 병변의 중심 부위가 액화(liquefaction)된다. 접종한 지 4-9일이 지나면 후기 뇌염 시기(late cerebritis stage)로 뇌염의 확대와 중심부의 괴사가 일어난다. 접종 10-14일에는 초기 피막 시기(early capsule stage)로 혈관분포가 풍부하며 섬유모세포나 신경아교세포에 의한 아교질로 이루어진 두터운 피막이 생긴다. 접종한 지 14일 이후에는 후기 피막 시기(late capsule stage)로 피막이 발달하여 숙주의 방어기전에 의해 농양을 완전히 둘러싸게 된다.

농양의 부피 자체나 주위의 부종에 의해 뇌압이 상승하면서 뇌헤르니아가 발생하여 사망하게 되며 혹은 뇌실계(ventricular system)나 대뇌피질을 통해 거미막밑 공간(subarachnoid space)으로 뇌농양이 파열되면 치명적일 수 있다<sup>6)</sup>.

지금까지 뇌농양에서 배양되는 균주들은 미생물학적 동정법의 발달, 원발감염 초기부터의 적극적인 치료, 신경외과적 수술법의 발전 등에 통해 계속 변화해오고 있는데, 최근에는 황색포도알균이 감소하고 혐기성 세균이 증가하고 있는 추세다<sup>10-12)</sup>. 사슬알균(호기성 및 혐기성)이 약 50-70%를 차지하며 포도알균이 10-30%, 그람음성 장내간균이 10-25% 정도 차지한다<sup>13, 14)</sup>. 신생아기의 뇌농양에서는 그람음성 장내간균이 가장 흔하다<sup>15)</sup>. 면역 손상상태에서는 *Nocardia*, 진균, 결핵균 등에 의해서도 발생할 수 있다. 소아에서는 드물지만 후천성면역결핍증 환자에서는 *Toxoplasma gondii*에 의한 뇌농양도 발생할 수 있다<sup>16)</sup>. 호발 균주는 발생부위에 따라 달라질 수 있는데 부비동이나 치아의 감염에 의한 전두엽 뇌농양에서는 호기성 및 혐기성 사슬알균, Enterobacteriaceae, 황색포도알균 등이 자주 분리된다. 귀의 감염 등에 의한 측두엽과 소뇌의 농양은 혐기성 세균, 사슬알균,

Enterobacteriaceae, *Pseudomonas aeruginosa* 등을 포함하는 혼합균종에 의해 주로 발생한다. 외상 후 발생한 뇌농양에서는 황색포도알균, 사슬알균, Enterobacteriaceae 등이 자주 분리된다. 또한 청색증형 선천성 심질환에 동반된 뇌농양에서는 *Haemophilus aphrophilus*가 흔하고 심내막염이나 균혈증에서는 황색포도알균이나 사슬알균에 의한 뇌농양이 흔하다.

뇌농양의 증상은 침범부위, 병원체의 병독성, 숙주의 면역상태 등에 따라 영향을 받을 수 있다. 두통, 발열, 구토 등이 약 60-70%에서 나타나며 경련, 의식저하, 국소적 신경학적 징후 등이 약 25-50%에서 나타난다. 발열, 두통, 국소적 신경학적 징후의 3가지가 동반될 경우가 30% 미만이며 뇌막자극 징후가 동반될 경우는 25% 이하이다. 본 연구에서도 1세 이상의 소아에서 발열, 두통 및 국소적 신경 증상의 주요 3증상을 보였던 경우는 11%, 경부경직을 보였던 경우는 16%에 불과하였다. 1세 미만의 영아에서는 솟구멍 팽윤(bulging fontanelle), 구토, 과민성, 두위 증가 등을 보일 경우 뇌농양을 의심해볼 수 있다. 경련은 특히 어린 영아에서 뇌농양 경과 중 언제든지 나타날 수 있다<sup>17)</sup>. 하지만 소아 뇌농양 초기에는 비특이적인 증상 및 징후를 보이므로 진단에 유의해야 한다. 검사실 소견은 대개 진단에 도움을 주지 못한다. 혈액배양검사에서는 10% 정도만 양성으로 나타난다. 전산화단층촬영술(computerized tomography, CT)과 자기공명영상(magnetic resonance imaging, MRI)이 가장 중요한 진단적 방법이다<sup>18-20)</sup>. 조영제를 이용한 CT 스캔에서 뇌농양은 저음영 중심부를 둘러싼 조영증강된 고리모양을 보인다. CT 소견은 임상증상보다는 약간 늦게 나타나기 때문에 처음에 정상소견을 보일지라도 뇌농양을 배제해서는 안된다. MRI는 감수성이 높고 연부조직을 CT보다 더 자세하게 관찰할 수 있다. 뇌척수액 소견은 대개 비특이적이며 뇌농양이 파열되기 전까지는 배양검사에서 음성으로 나타난다. 따라서 CT나 MRI를 시행하기 전까지는 뇌농양 진단을 위한 척수천자는 피한다.

뇌농양의 가장 좋은 치료방법은 수술적으로 배농을 하면서 항생제를 투여하는 것이다. 항생제는 원인균과 감수성에 맞추어 선택하는 것이 좋다. 따라서 CT나 MRI를 이용하여 뇌정위적 흡인술로 병원체를 얻는 것이 가장 바람직하다. 뇌정위적 흡인술은 정확하며 관련된 합병증을 줄이는 최소침습적인 방법이다. 수술적 처치는 증가된 뇌압을 낮추고 농을 채취하여 원인균을 분리할 수 있으며 항생제의 효능을 높일 수 있는 잇점이

있다. 진균, Norcardia, 기생충 등에 의한 뇌농양에서는 항생제 치료만으로는 실패하기 쉽기 때문에 대개 수술적 처치가 필요하다. 일부 병기가 2주 미만이거나, 신경학적 증상 및 징후가 없거나, 뇌압상승 소견이 없거나, 농양 직경이 3 cm 미만인 경우 수술적 배농 없이 항생제로만 단독 치료도 해볼 수 있으나 뇌영상학적 검사를 자주 시행하여 병소가 감소하는 것을 계속 확인해야 한다.

모든 환아에서 항생제를 투여해야 하는데 보통 수술적 처치 이전부터 투여하여도 원인균을 동정하는 데 영향을 끼치지 않는다. BBB는 혈액-뇌척수액 장벽(blood-CSF barrier)과 크게 다르며 항생제가 투과하기 더 어렵다. 따라서 농양 내 항생제 농도는 뇌척수액 내 항생제 농도로 가늠해보기 어렵다<sup>21, 22</sup>. 분자량, 이온화, 단백질결합능, 지용성 등은 항생제의 BBB 투과에 영향을 줄 수 있으며 농양 내의 활성도(페니실린의 경우 90% 감소), 약물 간의 상호작용(chloramphenicol과 페니실린이나 gentamicin의 대항적인 관계) 등도 고려해야 한다. 부비동염, 꼭지염, 중이염, 선천성 심질환 등과 연관될 수 있기 때문에 3세대 cephalosporin과 metronidazole이 추천된다. Ampicillin/sulbactam, meropenem, ciprofloxacin 등도 고려해볼 수 있다. Methicillin 내성 황색포도알균의 유병율이 증가함에 따라 머리관통상, 뇌실복강단락(ventriculoperitoneal shunt), 심내막염 등과 연관된 뇌농양 환아에서는 vancomycin을 추가해야 한다. 또한 cephalosporin 내성 폐구균에 의한 수막염과 연관된 뇌농양 환아에서도 vancomycin을 투여해야 한다. 신생아기에는 *Listeria monocytogenes* 가능성이 있으므로 ampicillin을 추가해야 한다. 항생제 투여 기간은 환아에 따라 달라질 수 있지만 보통 정맥을 통해 약 4-6주간 투여한다. 스테로이드제는 뇌압을 감소시키는 효과가 있으나 항생제의 BBB투과를 감소시킬 수 있다.

최근 뇌농양에 의한 사망률이 낮아지기는 했으나 아직은 높은 편이며 생존한 환아들의 1/3 가량은 신경학적 후유증을 남긴다. 진단 시 1세 미만의 영아, 신경학적 손상의 급속한 진행, 다발성 병변, 혼수 등이 불량한 예후와 연관된다<sup>1)</sup>. 본 연구에서도 1세 미만의 영아들에서 자주 다발성으로 발생하는 경향을 보였으며 신경학적 후유증 및 사망의 비율이 더 높았다. 따라서 비특이적인 증상을 보이는 1세 미만의 영아에 대해서 보다 적극적인 감시 및 치료와 더불어 소아 뇌농양에 대한 지속적인 조사가 뒤따라야 할 것으로 사료된다.

## 요 약

**목적 :** 소아에서 치명적인 뇌농양의 선행요인 및 사망률 등 임상 양상에 대하여 알아보려고 하였다.

**방법 :** 1997년부터 2006년까지 세브란스병원에서 뇌농양으로 진단된 만 18세 미만의 소아 및 청소년을 대상으로 임상 소견, 검사 결과 및 치료 경과 등을 후향적으로 조사하였다.

**결과 :** 최근 10년간 뇌농양으로 진단된 환아는 총 27명이었으며, 이 중 6명(22%)이 치료 중 사망하였고 생존자 중 8명(38%)은 신경학적 후유증이 남았다. 전체 뇌농양 환아 중 1세 미만의 영아가 총 8명(30%)이었으며 영아의 사망률은 38%였다. 뇌농양의 발생부위는 다발성 7례(26%), 전두엽과 두정엽이 각각 6례, 측두엽 5례 순이었으며, 원인균이 분리된 15례 중 사슬알균 5례(33%), 포도알균 4례, 그람음성 장내간균 3례, 진균 2례, 결핵균 1례 등이 포함되었다. 선행요인에는 신경외과술 8례(30%), 선천성 심질환 4례, 중이염과 부비동염 각각 1례, 면역억제치료 1례 등이 있었다. 증상으로는 발열(74%), 두통(37%), 오심/구토, 의식저하 순이었으며 발열, 두통 및 국소적 신경증상의 주요 3증상을 보이는 환아는 2례(7%)에 불과하였다. 전체 뇌농양 환아 중 1세 미만의 영아에서 다발성 발생(63%,  $P=0.011$ ) 및 신경학적 후유증이나 사망의 비율(88%,  $P=0.033$ )이 더 높았다.

**결론 :** 비교적 증상이 뚜렷하지 않은 영아에서 뇌농양에 의한 신경학적 후유증과 사망률이 더 높으며 따라서 영아에 대한 보다 적극적인 진단과 조기치료가 필요할 것으로 사료된다.

## References

- 1) Yoge V, Bar-Meir M. Management of brain abscesses in children. *Pediatr Infect Dis J* 2004;23: 157-9.
- 2) Saez-Llorens XJ, Umana MA, Odio CM, McCracken GH Jr, Nelson JD. Brain abscess in infants and children. *Pediatr Infect Dis J* 1989;8:449-58.
- 3) Jadavji T, Humphreys RP, Prober CG. Brain abscesses in infants and children. *Pediatr Infect Dis* 1985;4:394-8.
- 4) Fischer EG, McLennan JE, Suzuki Y. Cerebral abscess in children. *Am J Dis Child* 1981;135:746-9.
- 5) Mathisen GE, Johnson JP. Brain abscess. *Clin In-*

- fect Dis 1997;25:763-81.
- 6) Cochrane DD. Consultation with the specialist. Brain abscess. *Pediatr Rev* 1999;20:209-15.
  - 7) Saez-Llorens X, McCracken GH Jr. Bacterial meningitis in neonates and children. *Infect Dis Clin North Am* 1990;4:623-44.
  - 8) 이영혁, 고창준. 소아 뇌농양의 임상적 고찰. *대한신경외과학지* 1985;3:210-6.
  - 9) Molinari GF, Smith L, Goldstein MN, Satran R. Brain abscess from septic cerebral embolism: an experimental model. *Neurology* 1973;23:1205-10.
  - 10) Domingo Z, Peter JC. Brain abscess in childhood. A 25-year experience. *S Afr Med J* 1994;84:13-5.
  - 11) Woods CR Jr. Brain abscess and other intracranial suppurative complications. *Adv Pediatr Infect Dis* 1995;10:41-79.
  - 12) Barlas O, Sencer A, Erkan K, Eraksoy H, Sencer S, Bayindir C. Stereotactic surgery in the management of brain abscess. *Surg Neurol* 1999;52:404-10.
  - 13) Calfee DP, Wispelwey B. Brain abscess. *Semin Neurol* 2000;20:353-60.
  - 14) Saez-Llorens X. Brain abscess in children. *Semin Pediatr Infect Dis* 2003;14:108-14.
  - 15) Renier D, Flandin C, Hirsch E, Hirsch JF. Brain abscesses in neonates. A study of 30 cases. *J Neurosurg* 1988;69:877-82.
  - 16) Luft BJ, Remington JS. Toxoplasmic encephalitis in AIDS. *Clin Infect Dis* 1992;15:211-22.
  - 17) Ersahin Y, Mutluer S, Guzelbag E. Brain abscess in infants and children. *Childs Nerv Syst* 1994;10:185-9.
  - 18) Yogev R. Suppurative intracranial complications of upper respiratory tract infections. *Pediatr Infect Dis J* 1987;6:324-7.
  - 19) Fitzpatrick MO, Gan P. Lesson of the week: contrast enhanced computed tomography in the early diagnosis of cerebral abscess. *BMJ* 1999;319:239-40.
  - 20) Moss SD, McLone DG, Arditi M, Yogev R. Pediatric cerebral abscess. *Pediatr Neurosci* 1988;14:291-6.
  - 21) Gortvai P, De Louvois J, Hurley R. The bacteriology and chemotherapy of acute pyogenic brain abscess. *Br J Neurosurg* 1987;1:189-203.
  - 22) Kramer PW, Griffith RS, Campbell RL. Antibiotic penetration of the brain. A comparative study. *J Neurosurg* 1969;31:295-302.