

베체트병의 조기 진단

김승혜 · 송제선 · 최형준 · 손흥규 · 이제호

연세대학교 치과대학 소아치과학교실, 구강과학연구소

국문초록

베체트병은 전신적 혈관염으로 여러 장기에 걸쳐 나타날 수 있으며, 현재로서는 확진을 위한 검사 방법이 없으므로 병의 진단은 임상적 증상에 기초하여 내려진다. 구강 및 외음부의 재발성 궤양, 피부 병소, 안구 병소, 및 이상초과민검사(pathergy test)에 대한 반응을 기초로 진단을 내리며, 이 외에도 위장관과 중추신경계에 증상이 나타날 수 있다. 이 중 재발성 구강 궤양은 대부분의 베체트병 환자에서 나타나며, 많은 경우 베체트병의 첫번째 임상 증상으로 발현되기 때문에 치과 영역은 베체트병의 조기 진단에 있어서 중요한 위치에 있다.

본 증례에서 6세 여환은 반복되어 나타나는 재발성 구강 궤양으로 인한 동통 및 섭식 장애를 주사로 본원 소아치과에 내원하였다. 문진 및 병력 채취, 그리고 임상 검사를 통해 치과 영역에서 베체트병을 조기 진단할 수 있었고, 추후 환자는 소아과, 피부과, 소화기내과, 안과와의 협의 진료 하에 베체트병으로 확진되었다. 치과에선 환자의 동통을 완화시키고 섭식을 돕기 위해 도포마취제를 처방하였으며, 추후 베체트병의 확진 하에 그에 따른 적절한 의과적 치료를 시행할 수 있었기에 보고하는 바이다.

주요어 : 베체트병, 재발성 구강 궤양, 조기 진단

I. 서 론

베체트병(혹은 베체트 증후군)은 원인 없이 여러 장기에 걸쳐 혈관을 침범하며 나타나는 전신적 혈관염으로, 구강 및 생식기에 발생하는 재발성 아프타성 궤양, 피부 병소, 안구 병소, 및 위장관과 중추신경 병소를 특징으로 한다¹⁻⁴⁾. 이 병은 기원전 5세기에 히포크라테스에 의해 언급된 바 있으며, 1937년 터키 의사 Hulusi Behçet에 의해 베체트 증후군(syndrome)으로 기술되었다^{5,6)}.

베체트병은 내륙 아시아를 횡단하는 Silk Road를 따라 위치한 국가들에서 호발하는 지역적 특성을 가진다. 터키는 베체트병의 유병률이 가장 높은 지역으로 인구 1000명당 1명의 빈도로 나타나며, 한국과 일본, 그리고 중동 지역의 경우 인구 10,000명당 1명 정도의 비교적 높은 유병률을 갖는다. 반면 영국의 경우 500,000명당 1명, 북미의 경우 인구 1,000,000명당 1명으로 상당히 낮은 빈도를 보이며, 이는 베체트 병의 지역

적 특성을 잘 보여준다⁷⁾. 중동 지역의 경우 남성이 더 높은 유병률을 갖는데 비해, 한국과 일본의 경우 여성에서 유병률이 더 높다⁸⁾. 발병 시점은 주로 20~30대이지만, 어린이 혹은 40~50대 이후에서도 발생 가능하다^{9,10)}.

아직까지 베체트병의 원인은 밝혀지지 않았으며, 유전적 소인, 단순 포진 바이러스 또는 구강 내 세균의 감염, 자가면역 질환, 그리고 혈액학적인 요소 등이 주된 병인으로 여겨지고 있다. 현재까지 베체트병을 확진할 수 있는 검사법이 없으며 베체트병의 진단은 임상 소견을 토대로 국제적으로 인정된 진단 기준을 따른다^{11,12)}. 1990년 국제 베체트병 연구회(The International Study Group for Behçet's Disease, ISG)는 베체트병의 진단 기준을 발표한바 있으며, 1987년 일본의 베체트병 연구 위원회 또한 베체트병의 진단 기준을 발표하였고 2003년 수정안을 발표한바 있다^{7,12)}. 1990년 국제 베체트병 연구회가 발표한 국제 진단 기준은 다음과 같다. 우선 12개월 이내에 적어도 세 번 이상 재발된 구강 궤양을 포함하여 외음부 궤양, 안

교신저자 : 이 제 호

서울특별시 서대문구 신촌동 134 / 연세대학교 치과대학 소아치과학교실 및 구강과학연구소 / 02-2228-3173 / leejh@yuhs.ac

원고접수일: 2009년 09월 21일 / 원고최종수정일: 2009년 10월 27일 / 원고채택일: 2009년 11월 05일

구 증상, 피부 증상, 및 이상초과민 검사(Pathergy test)에 대한 양성 반응 중 두가지를 충족시킬 때 베체트병으로 진단된다⁷⁾.

베체트병은 호전과 악화를 반복하는 만성 질환으로, 시간 차를 두고 여러 장기에 이환된다⁹⁾. 베체트병을 방지할 경우 안구 증상은 실명으로 이어질 수 있으며 신경계, 혈관, 및 대장 천공 등과 같은 전신적 증상은 사망으로 이어질 수 있다¹¹⁾. 따라서 베체트병의 조기 진단 및 적절한 처치는 증상의 악화 방지 및 장기적인 예후에 있어서 매우 중요하다.

본 증례에서는 재발성 구강 궤양으로 인한 섭식 장애를 주소로 본원 소아치과에 내원한 여환에 대한 자세한 문진 및 병력 채취, 그리고 임상 검사를 통해 치과 영역에서 베체트병을 조기 진단할 수 있었고 그에 따른 적절한 의과적 치료를 시행할 수 있었기에 보고하는 바이다.

II. 증례 보고

고열과 복통으로 본원 소아청소년과에 입원 중이던 6세 여환이 구개부에 생긴 궤양으로 인한 심한 동통 및 연하곤란을 주소로 소아치과에 내원하였다. 환아는 기존에 진단된 특이할만한 전신 병력이 없었으며, 5개월 전부터 시작된 복통, 구토, 및 구강 궤양을 주소로 병원들을 내원하였으나 특이 소견이 없다는 얘기를 들었다고 했다. 이후 증상의 호전과 악화가 지속되던 중 고열과 심한 복통 및 구토를 주소로 본원 응급실 경유하여 소아청소년과에 입원 하였다. 환아는 구개부에 발생한 심한 구강 궤양으로 인해 동통 및 섭식 곤란을 호소하고 있었으며, 이에 대한 적절한 처치를 위해 본과로 의뢰되었다.

본과에 내원 시 환아는 전신적으로 쇠약한 모습을 보였으며, 구개부 후방에서 불규칙한 경계를 가진 약 5~7 mm 크기의 두 개의 아프타성 궤양이 관찰되었다(Fig. 1). 환자 보호자에 따르면 생식기계 궤양 병력은 없었으나, 환자의 사지를 시진한 결과 양쪽 다리에서 다수의 붉은 발진 소견이 보였다. 재발성 구강 궤양 및 양쪽 다리에 나타난 피부 병변, 그리고 환자의 병력을 바탕으로 치과적 소견으로 베체트병이 의심됨을 소아과 주치의에게 알렸다. 그리고 환자의 음식 섭취를 돕고 동통을 완화시키기 위하여 도포마취제를 처방하였다. 환아는 도포마취제의 도

움으로 식사 시 구강 궤양으로 인한 동통이 많이 호전되어 음식 섭취가 가능해졌다.

이 후 환아의 양쪽 하지에 나타난 붉은 발진 소견은 더욱 분명해져 erythematous nodosum 양상을 보였다(Fig. 2). 피부과에선 베체트병의 진단을 위해 이상초과민반응 검사를 시행하였으나, 환아는 이에 대해 음성반응을 보였다. 반복되는 복통, 혈변, 및 설사의 원인을 찾기 위해 대장 내시경 검사를 시행 결과 대장 전체에 걸쳐 발생한 다발성 장점막 궤양 및 염증 소견이 관찰되었고, 회장에선 거대한 크기의 함몰된 궤양성 병소가 관찰되었다. 소아 청소년과, 소아치과, 피부과, 소화기 내과의 협진 결과 구강궤양, 피부병변, 및 대장의 다발성 궤양 및 염증 소견을 근거로 환아는 입원 후 3주 만에 베체트병으로 진단되었다. 베체트병에 대한 감별진단을 위해 안과로 의뢰되었을 때 처음에는 특이할만한 증상을 나타내지 않았으나, 재원 중 환자는 급성 결막염에 걸렸으며 이는 베체트병으로 인한 초기 안구 증상일 수 있기에 추적 관리를 하기로 하였다.

III. 총괄 및 고찰

재발성 구강 궤양은 베체트병의 가장 흔한 증상이며 많은 경우 초기 증상으로 나타난다. 베체트병이라도 드물게 구강 궤양이 동반되지 않는 경우가 있으나 일반적으로 사용되는 진단 기준의 정확성 및 민감도를 높이기 위해 1990년 ISG가 공포한 베체트병의 진단기준은 12개월 이내에 적어도 3번 이상 재발한 구강 궤양 소견을 진단의 필수 조건으로 정하였다¹²⁾.

일반적으로 재발성 구강 궤양은 베체트병 환자에서 공통적으로 발견되며, 많은 경우(47-86%) 구강 궤양은 다른 증상이 나타나기 수년 전에 선행하여 베체트병의 첫 번째 증상으로 나타난다^{13,14)}. 만 16세 전에 베체트병으로 진단받은 17명의 어린이를 대상으로 한 Borlu 등¹⁵⁾의 연구에 따르면 구강 궤양은 모든 어린이에서 베체트병의 첫 번째 임상 증상으로 나타났다. 이와 비슷하게 만 15세 이전에 베체트병이 발병한 40명의 한국 어린이를 대상으로 연구한 Kim 등⁹⁾은 모든 어린이에서 구강 궤양 소견이 나타났으며, 이 중 80%에서 구강 궤양은 베체트병의 첫 번째 증상으로 나타났다고 하였다. 이와 같이 높은 빈도로

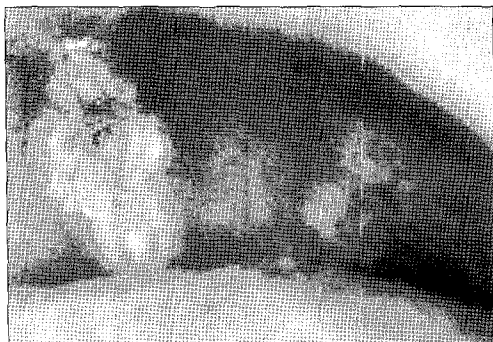

Fig. 1. Two aphthous ulcers in the posterior palatal area.

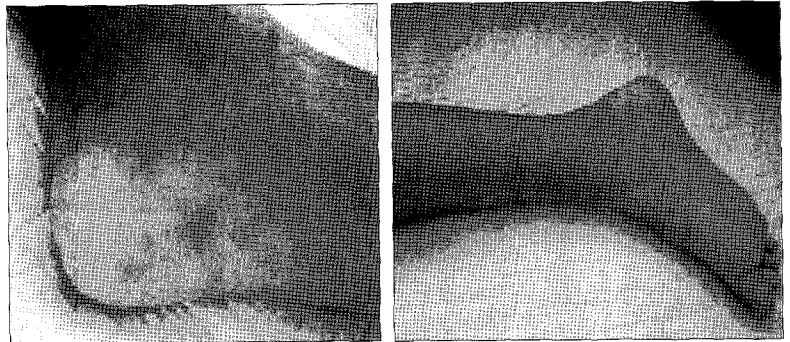


Fig. 2. Multiple erythematous nodosums in the lower limbs.

Table 1. Diseases to be considered for differential diagnosis with Behçet's disease

Ulcer vulvae acutum
Behçet's disease
Mouth and genital ulcers with inflamed cartilage (MAGIC) syndrome
Fever, aphthosis, pharyngitis, and adenitis (FAPA) syndrome
Cyclic neutropenia
Aphthous-like ulcerations of HIV disease
Hematinic deficiencies
Celiac disease (sprue, gluten-sensitive enteropathy)
Inflammatory bowel disease

구강 궤양이 다른 증상에 선행하여 나타나는 것은 재발성 구강 궤양은 베체트병의 조기 진단에 중요한 요소로 사용될 수 있음을 시사한다.

베체트병에 동반되는 구강 궤양은 재발성 아프타성 구강 궤양(Recurrent aphthous ulcers, RAU)과 비슷한 형태학적 소견을 보이나, RAU에 비해 동통, 크기, 및 궤양의 정도가 더 심하며, 잦은 빈도로 재발하는 경향을 보인다^{13,16}. 베체트병의 구강 궤양은 급성으로 발병되는 경우 증가된 동통으로 인한 섭식 곤란을 야기할 정도로 심각해질 수 있다¹⁶. 베체트병의 구강 궤양은 simple aphthosis와 complex aphthosis 중 특징적으로 많은 경우에서 complex aphthosis 양상을 나타낸다¹⁷. 형태학적으로는 RAU의 3가지 형태인 minor type, major type, 그리고 herpetiform로 분류될 수 있는데, 이 중 minor type이 가장 많이 관찰된다. 호발 부위 또한 RAU와 비슷하게 치은 및 혀 점막, 혀, 입술을 포함하나¹³, RAU 환자에 비해 베체트병 환자에서 major type의 구강 궤양은 더 높은 빈도로 발병하며^{18,19}, 연구개와 인두 부위에서 발생하는 빈도 또한 더 높다¹⁹⁻²¹.

Complex aphthosis 소견을 특징적으로 보이는 구강 궤양은 베체트병 이외에도 동반되어 나타날 수 있는 다른 전신 질환들과 감별 진단이 필요하다(Table 1)¹⁷. 이 때 감별 진단은 자세하게 수집한 임상 증상 및 병력을 기초로 이루어진다.

본 증례에서 만 6세 여환은 5개월 간 재발성 구강 궤양의 악화와 완화가 반복되었으며, 내원 시 구개부에서 약 5~7 mm 크기의 두 개의 구강 궤양이 발견되었다. 심한 동통으로 인한 연하 곤란과 재발 성향을 고려 시 이는 complex aphthosis type으로 분류될 수 있었고, RAU의 발병 장소로 흔히 않은 구개부에 형성된 점을 고려해볼 때 베체트병으로 인한 구강 궤양을 의심해볼 수 있었다. 하지만, 베체트병 이외에도 상기 병명과 같은 질병과의 감별 진단이 필요하며, 이는 구강 궤양과 동반된 기타 임상 증상 및 검사 결과를 통해 가능하다. 본 환자의 경우 구강 궤양 이외에 하지에서 다수의 erythema nodosum이 관찰되었으며, 심한 복통과 혈변, 그리고 구토 증상을 보였다. 소화기 내과에서 시행한 대장 내시경 검사 상 만성 비특이적 장점막 궤양 및 염증 소견이 보였으며, 회장 점막에서 거대한 궤양 소견이 관찰되었다. 이러한 장점막 임상 소견은 염증성

장질환의 하나인 Crohn's disease와의 감별진단을 필요로 했다²². 하지만 동반되어 나타난 환자의 재발성 구강 궤양 및 피부 병소, 그리고 대장 내시경과 조직 검사 결과를 토대로 환자는 베체트병으로 진단되었고, 장점막 병소는 베체트병과 관련되어 나타난 장점막 궤양으로 진단되었다.

베체트병은 악화와 완화를 반복하는 만성 질환으로 치료 목표는 임상 증상의 완화 및 염증의 해소, 조직 손상의 제한 및 예방, 증상 발현의 정도 및 빈도의 감소, 그리고 합병증을 예방하는 것이다²³. 치료 방법은 손상 받은 기관(organ) 및 손상의 범위와 정도에 따라 결정되며, 해당 부위에 대한 전문가의 협진이 필요하다^{11,23}.

베체트병을 가진 환자에서 발생한 구강 및 외음부 궤양의 경우 연고, 양치액, 젤, 또는 스프레이 형태의 도포용 corticosteroid를 사용하여 염증을 조절한다. 더불어 섭식 시 동통을 해소하기 위해 국소 도포용 lidocaine을 함께 처방할 수 있다. 만약 도포용 corticosteroid가 궤양에 효과적이지 않다면, 그 다음으로 고려되는 약제는 경구용 cholchicine과 dapsone이다²⁴. Cholchicine은 anti-inflammatory plant alkaloid로서 궤양을 완화시키고 발생 빈도를 감소시키는 역할을 한다^{11,23}. 어린이에서 경구 투여 시 0.03~0.06 mg/kg/day를 사용한다¹⁵. Dapsone은 anti-infective 약제로 항염 작용 또한 가지고 있으며 구강, 생식기, 및 피부 병소를 완화시킨다고 보고된 바 있다²³. Dapsone을 하루 100 mg 복용 시 베체트병 환자에서 나타나는 erythema nodosum과 구강 및 생식기 궤양이 효과적으로 치료될 수 있다고 보고된 바 있다²⁵.

안구 병소, 신경계, 소화기계, 및 관절에 연관되어 임상 증상이 나타나는 경우 corticosteroid, cyclosporine, azathioprine 등의 전신적 투여가 필요하다. 본 증례의 경우 섭식 시 구강 궤양으로 인한 동통을 완화시키기 위하여 국소 도포 마취제를 처방하였으며, 구강 궤양, 피부 병소, 및 복통의 완화를 위해 corticosteroid 제제인 dexamethasone과 prednisolone을 정주 및 경구 투여하였다. 국소 도포 마취제의 도움으로 환자는 섭식 시 불편감이 감소하여 식사량이 증가하였으며, corticosteroid 투여 후 구강 궤양 및 복통이 완화되고 전신 상태 호전되어 퇴원하였다.

베체트병은 만성 질환으로 임상 증상의 악화와 호전은 예상할 수 없는 형태로 반복되어 나타난다^{11,26}. 임상 소견에 근거하여 진단이 내려지는 베체트병은 첫번째 임상 증상과 뒤이어 나타나는 임상 증상들 사이에 시간의 간격이 존재하기 때문에 확진이 내려지기까지 여러 해가 걸릴 수 있다⁹. 하지만, 적절한 치료가 초기에 시작되지 않을 때 안구 병소 및 기타 전신적인 증상들은 실명 및 사망을 초래할 수 있기에 조기 진단 및 치료의 시작은 질병의 예후를 결정하는 중요한 인자라고 볼 수 있다²⁷.

재발되어 나타나는 구강 궤양은 어린이에서 나타나는 베체트병의 가장 흔한 초기 증상이다. 따라서 이러한 증상이 어린이에서 나타날 경우 베체트병에 대한 조기 진단 및 적절한 처치를 위해 소아과 의사와 함께 추적 검사를 시행할 필요가 있다^{9,15,28}.

Ⅳ. 요약

본 증례에서 6세 여환은 반복되어 나타나는 심한 구강 궤양으로 인한 동통과 연하곤란을 주소로 본과에 의뢰되었으며, 임상 증상 및 병력을 고려해볼 때 베체트병이 강하게 의심됨을 소아과에 알렸다. 추후 환아는 피부과, 소화기내과, 안과와의 협의 진료 하에 베체트병으로 확진되었다. 환아는 전신 상태가 양호해져 퇴원할 당시 급성 결막염 소견을 보였으며, 이는 베체트병의 초기 안구 증상일 수 있으므로 추적 관리를 시행하기로 하였다. 어린이에서 나타나는 베체트병의 경우 구강 궤양이 첫번째 임상 증상으로 발생하는 경우가 대부분이기에, complex aphthosis 양상을 보이는 구강 궤양이 반복적으로 나타나는 경우 소아치과 의사는 베체트병을 포함한 전신적 질환의 가능성을 염두에 두고 병력 채취 및 임상 검사, 그리고 타과와의 협진을 통해 질병의 조기 진단 및 적절한 치료의 개입을 도와야 한다.

참고문헌

- 대한구강악안면병리학회 : 구강악안면병리학. 서울, 군자출판사. 236-237, 2002.
- Verity DH, Marr JE, Ohno S, et al. : Behçet's disease, the Silk Road and the HLA-B51: historical and geographical perspectives. *Tissue Antigens*, 54:213-220, 1999.
- Önder M, Gürer MA : The multiple faces of Behçet's disease and its aetiological factors. *J Eur Acad Dermatol Venereol*, 15:126-136, 2000.
- Ghate JV, Jorizzo JL : Behçet disease and complex aphthosis. *J Am Acad Dermatol*, 40:1-18, 1999.
- Kontogiannis V, Powell RJ : Behçet's disease. *Postgrad Med J*, 76:629-637, 2000.
- Behçet H : Ueber rezidiverende aphtose, durch ein virus verur sachte geschwuere am mund am auge und na den genitalien. *Dermatol Wochenschr*, 105:1152-1157, 1937.
- Kurokawa M, Suzuki N : Behçet's disease. *Clin Exp Med*, 3:10-20, 2004.
- Kaklamani VG, Vaiopoulos G, Kaklamanis PG : Behçet's disease. *Semin Arthritis Rheum*, 27:197-17, 1998.
- Kim DK, Chang SN, Bang DS, et al. : Clinical analysis of 40 cases of childhood-onset Behçet's disease. *Pediatr Dermatol*, 11:95-101, 1994.
- Onder M, Gurer MA : Behçet's disease: an enigmatic vasculitis. *Clin Dermatol*, 17:571-576, 1999.
- Yesudian PD, Edirisinghe DN, O' Mahony C : Behçet's disease. *Int J STD AIDS*, 18:221-227, 2007.
- International Study Group for Behçet's Disease : Criteria for diagnosis of Behçet's disease. *Lancet*, 335:1078-1080, 1990.
- Zouboulis CC : Epidemiology of Adamantiades-Behçet's disease. *Ann Med Interne*, 150:488-498, 1999.
- Güler A, Boyvat A, Türsen Ü : Clinical manifestations of Behçet's disease: an analysis of 2147 patients. *Yonsei Med J*, 38:423-427, 1997.
- Borlu M, Uksal Ü, Ferahbas A, et al. : Clinical features of Behçet's disease in children. *Int J Dermatol*, 45: 713-716, 2006.
- Lee L : Behçet's Disease. *Semi Cutan Med Surg*, 20:53-57, 2001.
- Rogers R : Pseudo-Behçet's disease. *Dermatol Clin*, 21:49-61, 2003.
- Krause I, Uziel Y, Guedj D, et al. : Childhood Behçet's disease: clinical features and comparison with adult-onset disease. *Rheumatology (Oxford)*, 38:457-462, 1999.
- Krause I, Rosen Y, Kaplan I, et al. : Recurrent aphthous stomatitis in Behçet's disease: clinical features and correlation with systemic disease expression and severity. *J Oral Pthol Med*, 28:193-196, 1999.
- Main DM, Chamberlain MA : Clinical differentiation of oral ulceration in Behçet's disease. *Br J Rheumatol*, 31:767-770, 1992.
- Bang D, Hur W, Lee E-S, et al. : Prognosis and clinical relevance of recurrent oral ulceration in Behçet's disease. *J Dermatol*, 22:926-929, 1995.
- 최금옥, 정기섭 : 소아 베체트 병에서 발생된 복부 천공 1예. *대한소아소화기영양학회지*, 11:80-83, 2008.
- Mendes D, Correia M, Barbedo M, et al. : Behçet's disease : a contemporary review, *J Autoimmun*, 32:178-188, 2009.
- Marshall SE : Behçet's disease. *Best Pract Res Clin Rheumatol*, 18:291-311, 2004.
- Sharquie K : Suppression of Behçet's disease with dapsone. *Br J Dermatol*, 110:493-4, 1984.
- Al-Otaibi LM, Porter SR, Poate TWJ : Behçet's disease: a review. *J Dent Res* 84:209-222, 2005.
- Suzuki K, Suzuki N : Behçet's disease. *Clin Exp Med*, 4:10-20, 2004.
- Carvalho V, Abagge K, Giraldi S, et al. : Behçet disease in a child ? Emphasis on Cutaneous Manifestations. *Pediatr Dermatol*, 24:E57-62, 2007.

Abstract

EARLY DETECTION OF BEHÇET' S DISEASE

Seunghye Kim, Je Seon Song, Hyung-Jun Choi, Heung-Kyu Son, Jae-Ho Lee

Department of Pediatric Dentistry and Oral Science Research Center, College of Dentistry, Yonsei University

Behçet's disease(BD) is a multisystem vasculitis that almost any organ in the body may be involved. Its diagnosis bases on clinical criteria in the absence of any specific laboratory test to confirm it. The clinical criteria proposed for the diagnosis for BD include recurrent oral and genital ulceration, skin lesion, ocular changes, and positive response to pathergy test. Besides these essential features, BD may manifest itself on the gastrointestinal tract, central nervous system, and other systemic involvements.

Among these clinical features, recurrent oral ulcers are present in most BD patients, often as the initial symptom, preceding other manifestations by many years. Therefore, dentists are in the important position for the early detection and diagnosis of BD.

In this case report, we are presenting a case of 6 year-old girl, who came to the pediatric dentistry department for evaluation and treatment of pain and dysphagia caused by severe recurrent oral ulcers. Through taking detailed dental and medical history and clinical examination, we reported the possibility of BD to the medical team and prescribed topical lidocaine to relief pain during swallowing. The medical team, which involved pediatrics, ophthalmology, dermatology, and gastroenterology, finally confirmed BD through various examinations. Detection of the possibility of BD in the dental field helped early diagnosis and proper management by the medical team.

Key words : Behçet's disease(BD), Recurrent oral ulcers, Early detection