

배꼽 단일 공을 통한 복강경하 전자궁절제술

연세대학교 의과대학 산부인과학교실, 부인암전문클리닉

이마리아·정용욱·이산희·백지흠·남은지·김영태·김상운

Transumbilical single port total laparoscopic hysterectomy

Maria Lee, M.D. Yong Wook Jung, M.D., San Hui Lee, M.D., Ji Heum Paek, M.D.
Eun Ji Nam, M.D., Young Tae Kim, M.D., Sang Wun Kim, M.D.

*Women's Cancer Clinic, Department of Obstetrics and Gynecology,
Yonsei University College of Medicine, Seoul, Korea*

Laparoscopic hysterectomy is currently considered the standard procedure in many patients who need hysterectomy. To reduce incisional morbidity and improve cosmetic outcomes we performed transumbilical single-port total laparoscopic hysterectomy using a special "single three-channel port" and standard laparoscopic tools with virtually no scar. We used an Alexis wound retractor (Applied Medical, CA, USA) and a surgical glove as the "single three-channel port". In this paper, we report four cases of total laparoscopic hysterectomy performed exclusively through an umbilical incision using a single three-channel port.

Key Words: Single port, Hysterectomy, Laparoscopy

자궁절제술 (hysterectomy)은 산부인과 영역에서 비정상자궁출혈 (dysfunctional uterine bleeding), 자궁근종 (uterine leiomyomas), 자궁선근증 (adenomyosis), 자궁탈출증 (uterine prolapse), 전암병소 (pre-malignant conditions) 및 암 (cancer) 환자에게 가장 흔하게 수행되는 수술적 처치이다.¹ 1989년 최초의 복강경하 질식자궁절제술 (laparoscopic assisted vaginal hysterectomy, LAVH)이 보고된 이후² 수술 후 통증과 흉터를 줄이고, 회복기간의 단축이라는 장점을 가진 다양한 방법의 복강경하 자궁절제술이 시행되고 있다. 1991년 Pelosi 등이 단일 천자 (single-puncture) 기술로 전자궁절제술 및 양측 난소 난관 절제술을 시행한 보고가 있었다.³ 하지만 이것은

당시의 기술적 한계로 널리 사용되지 못했다. 복강경 기구들의 발전과 더불어 최근 배꼽 단일 공을 통한 접근 (transumbilical single port access surgery)을 통해 담낭절제술, 신장절제술 등이 외과나 비뇨기과 수술에서 보고되고 있다.⁴⁻¹¹ 본 저자들은 2008년 8월부터 single three-channel port를 부착기 절제술, 복강경하 자궁절제술 등의 부인과 영역에 적용하여 수술을 시행하여 왔다. 이에 single three-channel port와 표준 복강경 기구로 배꼽 단일 공을 통한 복강경하 전자궁절제술 (total laparoscopic hysterectomy)을 시행 받은 환자들을 보고하고자 한다.

증 례 1

접수일: 2009. 5. 5.
채택일: 2009. 8. 12.
교신저자: 김상운
E-mail: san1@yuhs.ac

환자: 송 ○ 선, 44세
산과력: G2 P2 L2 D0 A0

월경력: 초경은 19세, 주기는 28일로 주기적이었으며 기간은 4일이었고 월경양은 중등도였다.

과거력과 가족력: 제왕절개술 2회 시행 받았으며 가족력은 특이사항 없었다.

현병력: 내원 2주 전 건강검진상 시행한 자궁경부질세포도말검사 (Pap smear)에서 비정형편평상피세포가 발견되어 조직검사 시행 받았고 그 결과, 자궁경부상피내암종 3등급 소견 보여 추가검사를 위해 내원하였다. 내원당일 시행한 자궁경부 원추절제술의 병리조직검사에서는 자궁경부상피내암종 3등급 및 내, 외 자궁경부 경계 면에 상피내암 조직이 남아 있는 것으로 보고되었다. 내진상 자궁크기는 8주 정도로 커져 있었다.

수술 소견: 질 입구가 좁아 single three-channel port를 이용한 복강경하 전 자궁절제술을 시행하였다. 총 수술 시간은 70분이었고 출혈량은 150 mL였다. 자궁의 무게는 155 gm이었으며, 자궁거상기 (uterine manipulator)의 설치로부터 자궁을 제거할 때까지는 20분, 자궁 제거 후에 피부 봉합까지는 50분이 소요되었다. 질피 (vaginal cuff)는 40-mm 둥근 바늘을 사용한 0 Polysorb sutures (90cm, Syneture, Mansfield, MA)를 11 mm 포트에 넣고 4번의 중단된 봉합 (intermittent mattress sutures)을 시행하였다. 질피는 총 4번의 중단된 체내봉합 후 Clarke-Reich knot pusher을 이용하여 체외결찰 하였으며 봉합에 걸린 시간은 총 30분이 소요되었다.

수술 후 경과: 합병증 발생하지 않았으며 혈색소는 수술 전 14.9 g/dL에서 수술 3일 후 12.7 g/dL였다. 수술 후 통증 수치는 visual analogue score (VAS)를 이용하여 수술 후 6시간 경과 시 2점, 1일 후 2점, 2일 후 1점 이었다. 방광 도뇨관은 수술 후 2일째 아침 제거하였고 환자는 수술 후 3일째 문제 없이 퇴원하였다.

증 례 2

환 자: 최 ○ 경, 46세

산과력: G2 P2 L2 D0 A0

월경력: 초경은 14세, 주기는 28일로 주기적이었으며 기간은 5일 이었고 월경과다와 월경통이 있었다.

과거력과 가족력: 갑상선 암으로 갑상선 절제술, 복강경하 충수돌기 절제술을 시행 받았고 내원 2년 전 자궁경

하 점막하근종 절제술을 시행 받았으며 가족력은 특이사항 없었다.

현병력: 내원 6달 전부터 월경과다와 월경통이 있어 시행한 초음파검사서 자궁선근증, 자궁근종 소견 보여 수술적 치료 위해 내원하였다. 수술 전 혈색소는 정상이었고 골반 내진 검사에서 자궁크기는 12주 정도로 커져 있었다.

수술 소견: 질 입구가 좁아 single three-channel port를 이용한 복강경하 전 자궁절제술을 시행하였다. 총 수술 시간은 80분이었고 출혈량은 50 mL였다. 자궁의 무게는 201 gm이었으며, 자궁거상기의 설치로부터 자궁을 제거할 때까지 걸린 시간은 40분, 자궁 제거 후에 질피 봉합과 피부 봉합까지는 40분이 소요되었다. 질피는 총 4번의 중단된 체내봉합 후 Clarke-Reich knot pusher을 이용하여 체외결찰하였으며 봉합에 걸린 시간은 총 25분이 소요되었다.

수술 후 경과: 합병증 발생하지 않았으며 혈색소는 수술 전 12.8 g/dL에서 수술 3일 후 11.1 g/dL였다. 수술 후 통증 수치는 VAS를 이용하여 수술 후 6시간 경과 시 3점, 1일 후 2점, 2일 후 2점 이었다. 방광 도뇨관은 수술 후 2일째 아침 제거하였고 환자는 수술 후 3일째 문제 없이 퇴원하였다.

증 례 3

환 자: 임 ○ 례, 54세

산과력: G5 P2 L2 D0 A3

월경력: 초경은 15세, 주기는 30일로 주기적이었으며 51세에 폐경 되었다.

과거력과 가족력: 갑상선 암으로 갑상선 절제술을 시행 받았으며 가족력은 특이사항 없었다.

현병력: 내원 2주 전부터 허리 통증이 발생하여 시행한 초음파 검사에서 난소 낭종 의심되어 추가검사를 위해 내원하였다. 내원당일 시행한 초음파검사서 약 6×5 cm 크기의 우측 난소 섬유종 소견 보였다.

수술소견: 질 입구가 좁아 single three-channel port를 이용한 복강경하 전 자궁절제술을 시행하였다. 총 수술 시간은 65분이었고 출혈량은 50 mL였다. 자궁의 무게는 149 gm이었으며, 자궁거상기의 설치로부터 자궁을 제거할 때까지는 30분, 자궁 제거 후에 피부 봉합까지는 35분이

소요되었다. 질피 봉합에 걸린 시간은 총 20분이 소요되었다.

수술 후 경과: 합병증 발생하지 않았으며 혈색소는 수술 전 12.6 g/dL에서 수술 3일 후 11.5 g/dL였다. 수술 후 통증 수치는 VAS를 이용하여 수술 후 6시간 경과 시 4점, 1일 후 2점, 2일 후 2점이었다. 방광 도뇨관은 수술 후 2일째 아침 제거하였고 환자는 수술 후 3일째 문제 없이 퇴원하였다.

증 례 4

환 자: 송 ○ 숙, 40세

산과력: G6 P3 L3 D0 A3

월경력: 초경은 15세, 주기는 30일로 주기적이었으며 기간은 5일이었고 월경량은 중등도였다.

과거력과 가족력: 과거력과 가족력은 특이 사항없었다.

현병력: 내원 2주 전 건강검진으로 시행한 자궁경부질세포도말검사서 비정형편평상피세포가 발견되어 조직검사 시행 받았고 그 결과, 자궁경부상피내암종 3등급 소견 보여 추가검사를 위해 내원하였다. 내원 당일 시행한 자궁경부 원추절제술의 병리조직검사에서는 자궁경부상피내암종 3등급 및 내 자궁경부 경계 면에 상피내암 조직이 남아 있는 것으로 보고되었다. 내진상 자궁크기는 6주 정도로 커져 있었으며 초음파검사서 약 5×4 cm 크기의 자궁근종이 자궁 후벽에 있었다.

수술 소견: 질 입구가 좁아 single three-channel port를 이용한 복강경하 전 자궁절제술을 시행하였다. 총 수술 시간은 70분이었고 출혈량은 20 mL이었다. 자궁의 무게는 136 gm이었으며, 자궁거상기의 설치로부터 자궁을 제거할 때까지는 35분, 자궁 제거 후에 피부 봉합까지는 35분이 소요되었다. 질피 봉합에는 총 20분이 소요되었다.

수술 후 경과: 합병증 발생하지 않았으며 혈색소는 수술 전 12.7 g/dL에서 수술 3일 후 9.8 g/dL였다. 수술 후 통증 수치는 VAS를 이용하여 수술 후 6시간 경과 시 4점, 1일 후 3점, 2일 후 2점 이었다. 방광 도뇨관은 수술 후 2일째 아침 제거하였고 환자는 수술 후 3일째 문제 없이 퇴원하였다.

수술기법 (Surgical techniques)

1. Patient preparation

모든 환자는 수술 30분 전 예방적 항생제를 투여했다. 쇄석위를 취하고 전신마취 하에 수술이 이루어졌다. 18F 크기의 방광 도뇨관을 방광에 삽입하여 소변을 도뇨하도록 하였고, 루미 자궁거상기 (RUMI[®] uterine manipulator) 에 중간 크기의 고씨 자궁경부원형대 (KOH colpotomizer[™] system; Cooper Surgical Inc., Trumbull, CT)를 끼워 자궁경부에 부착되도록 하였다.

2. Single three-channel port

약 1.2 cm 길이의 수직 배꼽 피부 절개를 시행한 후 (Fig. 1A), wound retractor (Alexis[®], Applied Medical, Rancho Santa Margarita, CA, USA)를 절개부위에 넣고 (Fig. 1B), 근막의 지름을 1.5 cm 정도가 되게 늘린다. 수술장갑을 wound retractor의 외부 링에 고정시킨다. 수술장갑 (surgical glove)에 구멍을 만들어 5-mm 투관침을 복강 내로 넣은 후 이산화탄소 가스를 약 2 L 주입하고 30도 각도의 내시경을 넣는다. 복강 내를 확인 한 후 장갑에 두 개의 구멍을 더 만들고 한 개는 5-mm 투관침을 나머지는 10내지 11-mm 투관침을 넣어 1/0 vicryl 봉합이 가능하게 한다 (Fig. 1C). 파악겸자 (grasping forceps)와 dissectors를 보조 포트에 넣고 자궁 박리를 시행하였다. Bipolar and monopolar (L-hook) electrocautery와 LigaSure[™] system (Valleylab, Boulder, CO) 을 사용하였다 (Fig. 1D).

3. Total laparoscopic hysterectomy

Transumbilical single three-channel port 삽입 후에 쇄석위 자세를 취하였다. 기본적인 수술과정은 3~4개 포트를 사용하는 복강경하 전 자궁절제술과 유사하였다. 난관의 바깥쪽을 견인한 후에 난관과 자궁난소인대를 LigaSure[™] system을 이용해 박리하였다. 원인대 (round ligaments)는 파악겸자를 이용해 재 견인하고 LigaSure[™] system을 이용해 박리하였다. 자궁체부 (uterine body)를

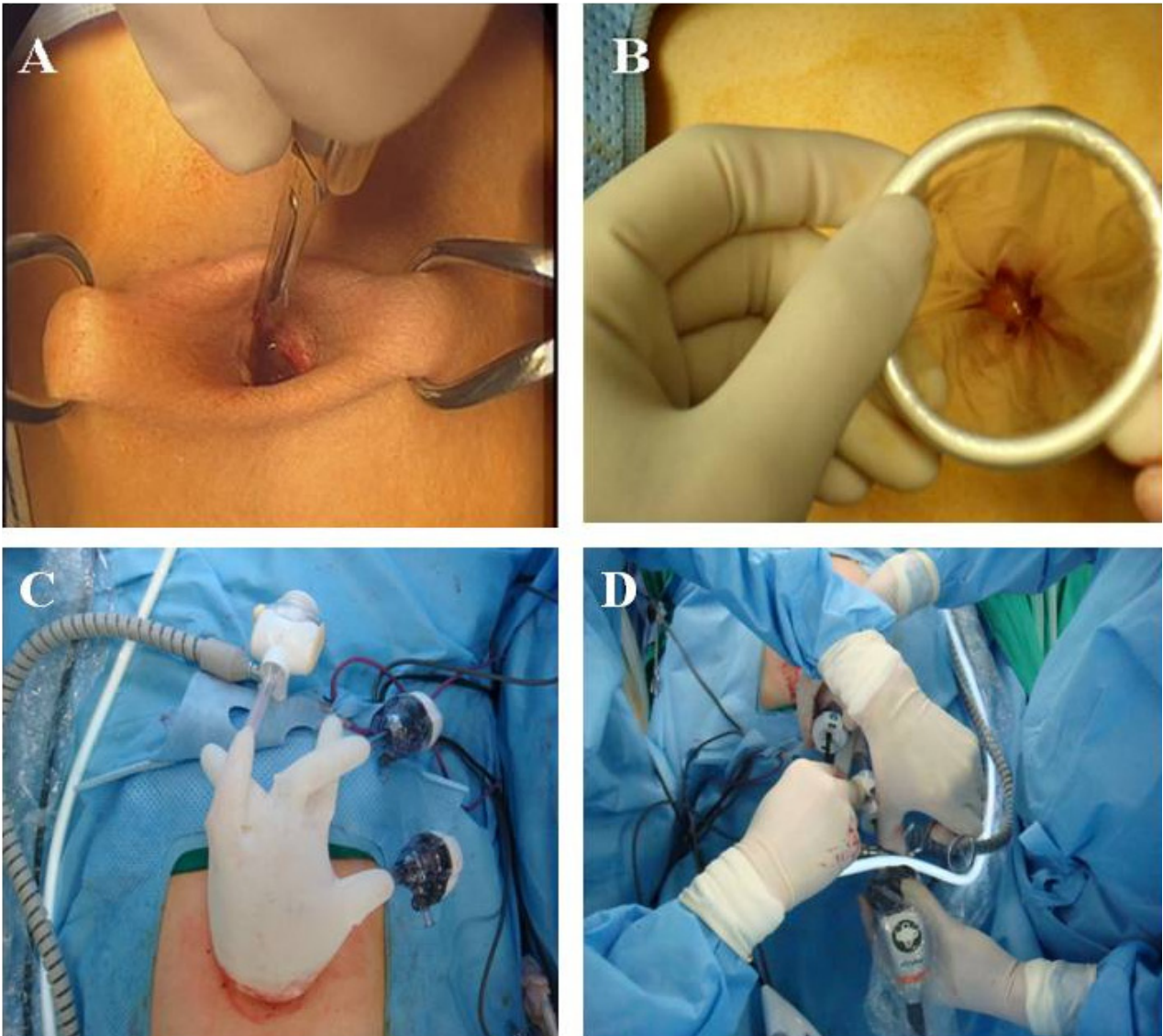


Fig. 1. Photography demonstrating the total laparoscopic hysterectomy procedures. (A) A 1.2-cm vertical intra-umbilical skin incision was made to enter the peritoneal cavity with a scalpel #11. (B) The wound retractor (Alexis[®], Applied Medical, Rancho Santa Margarita, CA, USA) was inserted through the incision. (C) Single three-channel port. (D) External view during a transumbilical single three-channel port total laparoscopic hysterectomy.

파악검자를 사용해서 가운데로 밀어주어 한쪽 골반강을 노출시키고, 광인대 (broad ligaments)를 monopolar L-hook으로 박리하였다. 방광자궁복막주름 (vesicouterine peritoneal fold)은 monopolar L-hook을 이용해 노출시키고, 질 앞이 확인될 때까지 L-hook으로 박리하면서 방광을 분리하였다. 자궁 혈관들을 LigaSure system과 양극 전기소작기 (bipolar electrocautery)를 이용해 골격화, 봉인, 분리하였다 (Fig. 2A). 먼저 질 앞쪽으로 가서 자궁경

부원형대 위를 monopolar L-hook으로 절개하였다 (Fig. 2B). 이후 자궁 혈관들을 다시 확인하고 질 벽의 양 옆과 자궁천골인대 (uterosacral ligament) 바로 위, 자궁질 경계부 (cervicovaginal junction) 뒤쪽을 절단하였다. 질로부터 자궁을 완전히 분리한 후, 작은 자궁인 경우는 그대로 빼내고 자궁이 큰 경우는 세절제 (morcellation)하였다. 기복 (pneumoperitoneum)은 생리식염수로 채운 수술장갑을 이용해 유지하였다. 질피는 40-mm 등근 바늘로 된

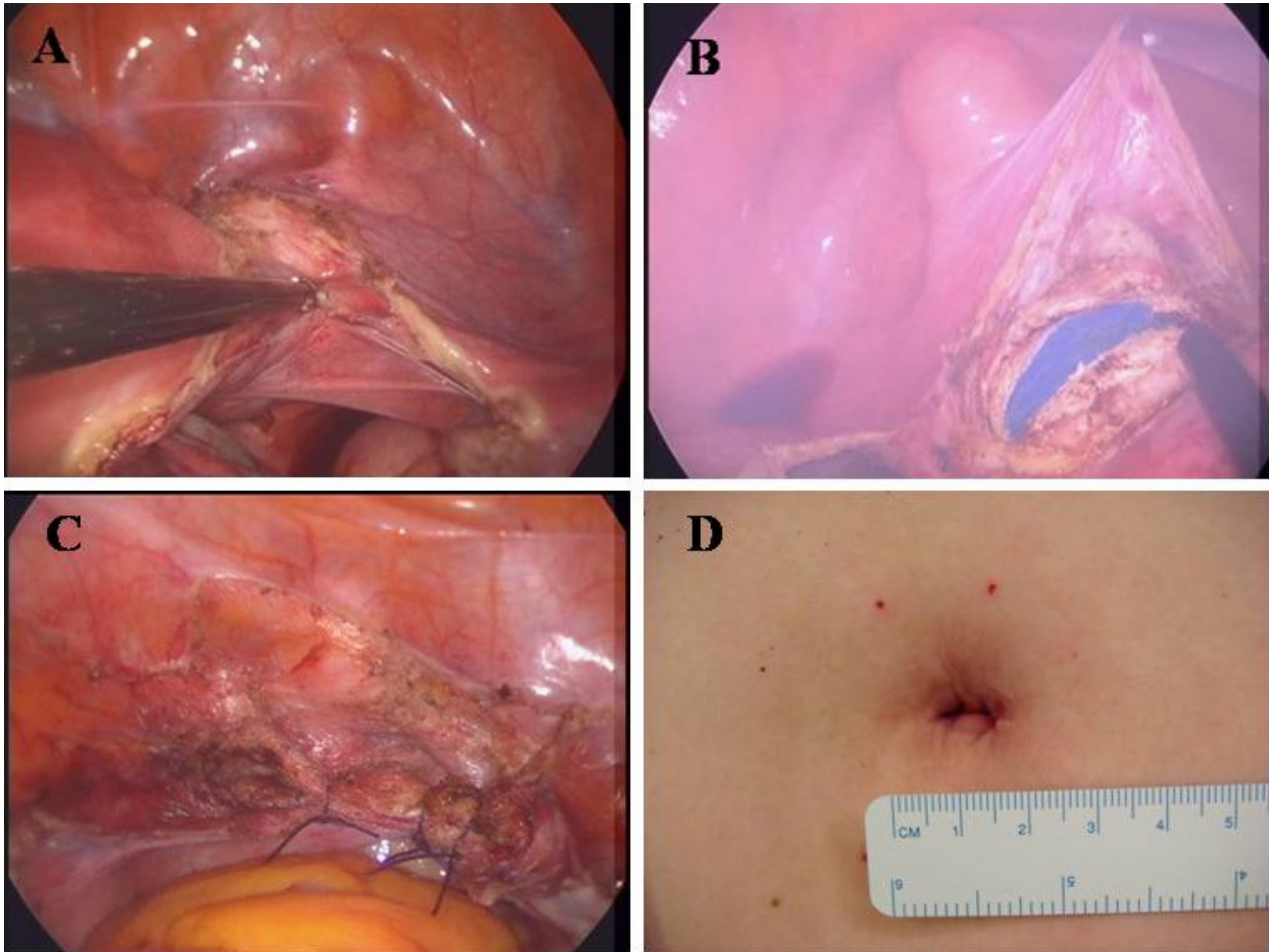


Fig. 2 Intraoperative view of a transumbilical single three-channel port total laparoscopic hysterectomy. (A) The enlarged uterus was pushed to the left side. The vesicouterine peritoneal fold was opened and the right uterine vessels were skeletonized, sealed, and divided by using the LigaSure system. (B) The anterior vagina was entered over the colpotomizer cup by cutting with a monopolar L-hook. (C) The vaginal cuff was sutured using laparoscopic needle holder and 0 Polysorb sutures (Syneture, Mansfield, MA) with a 40-mm round-bodied needle. (D) Postoperative photograph shows about 12-mm sized umbilical skin incision.

0 Polysorb sutures (90 cm, Syneture, Mansfield, MA) 을 이용해 11-mm 포트에 넣고 체내 봉합하였으며 Clarke - Reich knot pusher를 이용하여 체외 결찰을 시행하였다. 양쪽 자궁천골인대를 걸어 중단 매트리스 봉합을 시행하고 (Fig. 2C) 총 4번의 중단 봉합을 시행하였다. 지혈을 하고 single three-channel port를 제거하고 배꼽근막과 피하 층을 2-0 Polysorb suture를 이용해 봉합 후 수술을 종료하였다 (Fig. 2D).

고 찰

복강경하 자궁절제술은 복식 자궁절제술에 비해 장점을 가진다. 수술 중 혈액손실 및 헤모글로빈 수치 감소를 줄이고, 재원 기간 단축, 일상 생활로의 조기 복귀, 상처 또는 복벽의 감염을 줄인다.¹² 질식 자궁절제술 대신에 복강경하 자궁절제술은 큰 섬유종, 자궁선근증으로 인한 거대 자궁, 유착으로 인한 고정 자궁, 난소 또는 난관 병변 동반, 질 입구 협착이 있을 경우 고려 될 수 있다. 특히 좁은 질 입구를 가진 환자에서 질을 통한 시술이 없는 복강경하 전 자궁절제술이 시행될 수 있다. 복강경하 전자궁절제술은 대

개 3개 혹은 4개의 포트로 진행된다. 하지만 많은 외과의 들은 수술로 인한 합병증을 줄이고 미용 효과를 높이기 위해 포트의 수와 크기를 줄이고자 하였다. 이에 natural orifice transluminal endoscopic surgery (NOTES) 나 embryonic natural orifice transluminal endoscopic surgery (E-NOTES)가 시행되었다. NOTES는 몇몇 시술 에서 보고되었지만, 위, 비뇨기계, 대장 내용물을 복강 내 에 유출시키고, 큰 혈관을 분리하고 큰 장기를 제거해야 하 는 많은 임상적 한계를 가진다.¹³⁻¹⁵ 더욱이 NOTES는 특수 한 장비를 요구한다. 반면 E-NOTES는 기존의 복강경 기 구를 이용해 시술할 수 있으며 큰 혈관을 쉽게 분리할 수 있다. 자궁절제술, 충수돌기 절제술, 신장절제술, 부고환 절제술, 담낭절제술과 같은 시술이 E-NOTES 로 이루어진 보고가 있다.^{3,4,6,16-18} 산부인과영역에서는 Pelosi 등이 단 일 천자 기술로 자궁절제술을 시행했다는 보고가 있다.³ 이 보고는 단 하나의 기구로 이루어진 것으로 심한 유착이 있 는 환자에서 유착박리술을 시행하고 질피를 봉합하는데 어 렵움이 있었으며 질피를 질을 통해서 봉합했다고 보고했 다. 한국에서는 김용욱에 의해 최초의 배꼽 단일 공을 통한 복강경하 전자궁절제술이 보고되었다.¹⁹ 포트 제작 및 준비 시간을 제외하고도 수술 시간이 1시간 30분 정도 소요되었 으며 구부러지지 않는 수술기구를 이용하여 어려움이 있었 다고 보고했다.

단일 공을 이용한 복강경하 자궁절제술의 주요 단점은 수술 중 각각의 기구들이 맞닿아 자유롭게 움직이는데 방 해가 되기 때문에 수술이 복잡하고 기술적 어려움이 발생 한다는 것이다. 각도가 있는 몇몇 기구들과 작은 크기의 투 관침이 이러한 기술적 한계를 극복하는데 도움이 되고 있 지만, 질피를 봉합하는 것은 기구들의 얽힘 때문에 어렵다.

이런 어려움을 극복할 수 있는 방법으로는 질을 통한 질 피 봉합법과 복강경 기구의 끝이 360도 자유롭게 휘어지는 기구를 이용한 복강경하 질피 봉합술이 있을 수 있다. 배꼽 단일 공을 사용한 복강경하 전자궁절제술에서 복강경으로 보다는 질을 통해 봉합하는 것이 더욱 빨리 질피를 봉합할 수 있다. 하지만 질 입구가 좁고 길이가 긴 환자에서는 질 을 통해 봉합하는 것이 더욱 어려울 수 있다. 이런 환자에서 는 배꼽 단일 공을 통한 효과적인 질피 봉합술이 필요하 다고 할 수 있다. 끝이 휘는 새로운 기구를 이용한 봉합이 한가지 대안이 될 수 있겠으나 이러한 기구가 대중화 되지

않은 현 시점에서 저자들은 기존의 복강경기구를 이용한 효과적인 질피 봉합술을 제시하고자 하였다. 저자들은 90 cm 길이의 0 Polysorb sutures (Syneture, Mansfield, MA)를 이용하여 체내 봉합하였으며 Clarke-Reich knot pusher를 이용하여 체외 결찰을 시행하였다. 총 4번의 중 단된 봉합을 시행하여 질 봉합을 완료하였고 수술 후 경과 관찰상에서 특별한 합병증은 없었다. 따라서 이러한 방법 은 단일 공을 이용한 전자궁절제술 후 질피 봉합에 있어서 유용한 방법으로 제시될 수 있을 것으로 판단된다.

이번 보고된 환자들은 질 입구가 좁아 질 쪽으로 접근이 쉽지 않아 복강경하 질피 봉합이 필요하였다. 이러한 기술 적 한계에도 우리는 배꼽 단일 공을 사용하여 기존의 복강 경 기구를 이용하여 복강경하 전자궁절제술을 시행하였 으며 단일 천자 기술을 이용한 효과적인 복강 내 봉합 방법을 제시하였다. single three-channel port는 wound re-tractor와 3개의 투관침을 포함하는 수술장갑으로 이루어 졌다. 이 포트 시스템은 한 개의 5-mm 복강경과 2개 내지 3개의 5-mm 크기의 기구를 사용할 수 있다. 두 개의 보조 포트는 견인, 결찰, 봉합을 위해 필요하다. 수술 도중, 투 관침 머리가 서로 부딪히면 한 개 또는 두 개의 보조 투관 침을 제거하고 수술장갑 구멍에 직접 기구를 넣어 수술을 진행하였다. 이러한 방법은 공기 유출 없이 복강경 기구를 더 자유롭게 움직일 수 있게 해 준다. 작은 크기의 보조 투 관침 사용도 움직임을 용이하게 하였다. 하지만 움직임에 한계는 있어서 체내봉합과 결찰 시 걸리는 시간이 많이 소 요되었다. 이번 증례에서 보고된 환자들 이전에 한 명의 환 자에서 체내봉합과 체내 결찰을 시도하였으나 질피 봉합에 60분 정도 소요되었다. 따라서 이 후 환자에서는 체내봉합 후 체외 결찰을 시행하였으며 질피 봉합에 소요되는 시간 을 많이 단축 할 수 있었다. 또한 경험이 더 쌓일수록 봉합 하는 데 걸리는 시간은 단축될 것으로 보이며 실제로 처음 환자의 경우 질피 봉합에 30분 이상이 소요되었으나 네 번 째 증례의 경우 20분까지 시간이 단축되었다. 이후 시행된 배꼽 단일 공을 통한 복강경하 전자궁절제술은 기존의 3 내지 4공법을 통한 복강경하 전자궁절제술과 수술 시간에 차이가 거의 없고, 자궁크기와 부속기 종괴 포함 여부 등의 수술 적응증의 제한이 더욱 없어졌다. 복식 자궁절제술로 전환된 예는 없었으며 요관, 방광, 장, 혈관 손상 없이 모 든 환자는 수술 후 문제없이 퇴원하였다. 이전 수술로 인해

흉터가 있는 환자들이 추가적인 흉터 발생 없이 수술을 받았다는 것에 만족도가 높았다. 따라서 이러한 방법은 질식 자궁절제술이 어려운 경우나 난소에 종양으로 전자궁절제술을 원하는 환자들 중 흉터가 없는 수술을 원하는 환자에게 효과적으로 시행할 수 있는 장점이 있다. 저자들은 배꼽 단일공을 이용한 수술 술기가 증가함에 따라 현재는 임신 16주 정도로 커진 자궁까지도 성공적으로 배꼽 단일공을 이용한 전자궁절제술을 시행할 수 있었다.

결론적으로 배꼽 단일 공을 이용한 전자궁절제술은 기존의 3 또는 4개의 포트를 이용한 복강경하 전자궁절제술이 필요한 대부분의 환자에게 적용될 수 있을 것으로 판단된다. 이 수술은 기존의 수술에 비해 수술 흉터가 배꼽안에 가려져 있게 되기 때문에 미용적으로 우수할 뿐만 아니라 다른 보조 포트의 삽입에 따른 출혈이나 감염, 탈장의 위험

등을 원천적으로 제거할 수 있는 장점이 있다고 할 수 있다. 또한 환자에게 배꼽 이외의 상처가 없기 때문에 배의 다른 상처에서 오는 통증도 줄여 줄 수 있다고 판단된다. 그러나 배꼽 주위에 심한 장 유착이 있거나 자궁의 크기가 임신 16주 이상으로 매우 커진 경우에는 배꼽 단일공을 이용한 전자궁절제술이 어려워져 기존의 복강경하 전자궁절제술을 시행하거나 개복수술을 하는 것이 안전하다고 판단된다.

이 보고는 single three-channel port를 이용한 최소 배꼽 절개를 통한 복강경하 전자궁절제술을 시행한 4예에 대한 보고이며 transumbilical single three-channel port를 이용한 복강경하 전자궁절제술은 기존의 복강경하 전자궁절제술이 필요한 대부분의 환자에서 수술로 인한 흉터를 남기지 않고 유용하게 시행될 수 있을 것으로 사료된다.

참고문헌

- Carlson KJ, Nichols DH, Schiff I. Indications for hysterectomy. *N Engl J Med* 1993; 328: 856-60.
- Reich H, DeCaprio J, McGlynn F. Laparoscopic hysterectomy. *J Gynecol Surg* 1989; 5: 213-6.
- Pelosi MA, Pelosi MA 3rd. Laparoscopic hysterectomy with bilateral salpingo-oophorectomy using a single umbilical puncture. *N J Med* 1991; 88: 721-6.
- Pelosi MA, Pelosi MA 3rd. Laparoscopic appendectomy using a single umbilical puncture (minilaparoscopy). *J Reprod Med* 1992; 37: 588-94.
- Garg S, Gundeti M, Mushtaq I. The single instrument port laparoscopic (SIMPL) nephrectomy. *J Pediatr Urol* 2006; 2: 194-6.
- Clayman RV, Box GN, Abraham JB, Lee HJ, Deane LA, Sargent ER, et al. Rapid communication: transvaginal single-port NOTES nephrectomy: initial laboratory experience. *J Endourol* 2007; 21: 640-4.
- Varshney S, Sewkani A, Vyas S, Sharma S, Kapoor S, Naik S, et al. Single-port transumbilical laparoscopic-assisted appendectomy. *Indian J Gastroenterol* 2007; 26: 192.
- Bucher P, Pugin F, Morel P. Single port access laparoscopic right hemicolectomy. *Int J Colorectal Dis* 2008; 23: 1013-6.
- Kaouk JH, Goel RK, Haber GP, Crouzet S, Desai MM, Gill IS. Single-port laparoscopic radical prostatectomy. *Urology* 2008; 72: 1190-3.
- Leroy J, Cahill RA, Peretta S, Marescaux J. Single port sigmoidectomy in an experimental model with survival. *Surg Innov* 2008; 15: 260-5.
- Rané A, Rao P, Rao P. Single-port-access nephrectomy and other laparoscopic urologic procedures using a novel laparoscopic port (R-port). *Urology* 2008; 72: 260-3; discussion 263-4.
- Johnson N, Barlow D, Lethaby A, Tavender E, Curr E, Garry R. Surgical approach to hysterectomy for benign gynaecological disease. *Cochrane Database Syst Rev* 2006: CD003677.
- Bernhardt J, Gerber B, Schober HC, Kähler G, Ludwig K. NOTES--case report of a unidirectional flexible appendectomy. *Int J Colorectal Dis* 2008; 23: 547-50.
- Meining A, Wilhelm D, Burian M, Dundoulakis M, Schneider A, von Delius S, et al. Development, standardization, and evaluation of NOTES cholecystectomy using a transsigmoid approach in the porcine model: an acute feasibility study. *Endoscopy* 2007; 39: 860-4.
- Fritscher-Ravens A, Patel K, Ghanbari A, Kahle E, von Herbay A, Fritscher T, et al. Natural orifice transluminal endoscopic surgery (NOTES) in the mediastinum: long-term survival animal experiments in transesophageal access, including minor surgical procedures. *Endoscopy* 2007; 39: 870-5.
- Ateş O, Hakgüder G, Olguner M, Akgür FM. Single-port laparoscopic appendectomy conducted intracorporeally with the aid of a transabdominal sling suture. *J Pediatr Surg* 2007; 42: 1071-4.
- Rao PP, Bhagwat SM, Rane A, Rao PP. The feasibility of single port laparoscopic cholecystectomy: a pilot study of 20 cases. *HPB (Oxford)* 2008; 10: 336-40.
- Desai MM, Aron M, Canes D, Fareed K, Carmona O, Haber GP, et al. Single-port transvesical simple prostatectomy: initial clinical report. *Urology* 2008; 72: 960-5.
- 김용욱. 배꼽만을 통한 단일공법 복강경하 전자궁절제술: 한국최초 임상보고. *대한산부회지* 2009; 52: 480-86.

= 국문초록 =

복강경하 전자궁절제술은 자궁절제술을 시행해야 하는 환자에서 표준 수술 방법으로 현재 고려되고 있다. 최근 절개에 따르는 부작용을 줄이고 미용 효과를 극대화 하기 위한 수술들이 다양하게 시도되고 있는 상황에서 저자들은 기존의 복강경 도구를 이용해 흉터 없는 배꼽 단일 공을 통한 전자궁절제술을 시행하였다. Alexis wound retractor (Applied Medical, CA, USA)와 수술장갑을 이용한 “single three-channel port” 개념을 도입하였으며 단일 공을 통한 효과적인 질피 봉합술을 제시하고자 하였다. 이에 single three-channel port를 이용한 전자궁절제술을 시행한 4예에 대한 저자들의 초기 경험을 보고하고자 한다.

중심단어: 단일 공, 자궁절제술, 복강경술
