

합치성 낭종과 관련된 미맹출 영구치의 감압술을 이용한 정상 맹출유도 : 증례보고

김소미¹ · 정승원¹ · 차인호^{1,2} · 남 옹^{1,2}

¹연세대학교 치과대학 구강악안면외과학교실, ²연세대학교 치과대학 구강종양연구소

Abstract (J. Kor. Oral Maxillofac. Surg. 2009;35:271-275)

NORMAL ERUPTION GUIDANCE OF UNERUPTED PERMANENT TEETH ASSOCIATED WITH DENTIGEROUS CYST BY DECOMPRESSION : 5 CASES REPORT

So-Mi Kim¹, Seung-Won Chung¹, In-Ho Cha^{1,2}, Woong Nam^{1,2}

¹Department of Oral and Maxillofacial Surgery, Collage of Dentistry, Yonsei University

²Oral Cancer Research Institute, College of Dentistry, Yonsei University

The purpose of this report is to describe a treatment method of dentigerous cyst associated with unerupted permanent teeth in mixed dentition patients. In our cases, extraction of infected primary teeth was followed by decompression of the cyst. At the same time, parts of the cystic walls were sent for histopathological examination. Decompression was performed by inserting a rubber tube into the cystic cavity through the extraction socket. The cystic cavity was kept open by means of vigorous use of a syringe by patient. Postoperative panoramic radiograph was taken bimonthly. After 5-12 months, the impacted permanent teeth were erupted on the desired position. All cases presented favorable result. By extracting the infected primary teeth, and opening the cyst for continuous drainage, it was possible to achieve spontaneous eruption of the involved permanent teeth into the proper position. In all our cases, there was no sign or symptom of recurrence of the cyst up to postoperative 18 months.

Key words: Dentigerous cyst, Decompression

(원고접수일 2009.6.2. / 1차수정일 2009.6.11. / 2차수정일 2009.6.24. / 게재확정일 2009.7.12.)

I. 서 론

합치성 낭종 (Dentigerous cyst)은 미맹출 치아의 치관부를 둘러싼 치배에서 기원하는 낭종이다. 이것은 발육성 치성 낭종 중에서 가장 흔하며, 악골에 생기는 상피가 이장된 낭종의 약 20%를 차지한다. 여자보다 남자에게 호발하며, 연령의 분포는 다양하지만 대부분 10대에서 30대의 젊은 나이에 호발한다¹⁾. 하악골이 상악골에 비해 10배 정도 빈번하며, 주로 제 3대구치와 소구치 부위에 호발한다.

합치성 낭종은 WHO 분류에 따르면 발육성 낭종에 속하지만, 생성 원인에 따라 크게 두 가지 종류로 나눌 수 있다. 첫번째는 매복된 치아와 연관되어 나타나는 발육성 합치성 낭종으로 20대 후반과 30대에 호발하며, 주로 하악 제 3대구치와 연관되어 나타난다. 두 번째인 염증성 합치성 낭종은 충치 등의 이유로 생활력을 상실한 유치에서 비롯된

치근단 염증에서 기인하며, 유치 하방의 미성숙 영구치배의 염증성 변화로 낭종이 생성된다. 후자는 보통 혼합 치열기의 어린 나이에 호발하며, 전자가 무증상이며 치과 방사선 사진 상 우연히 발견되는 것에 비해, 후자는 보통 부종과 통증을 주소로 내원하게 된다²⁾.

합치성 낭종의 치료 방법에 있어서 첫번째로 외과적 적출술을 고려할 수 있지만, 낭종의 크기가 큰 경우, 외과적 적출 시 인접한 해부학적 구조물에 손상이 예상되는 경우, 일차적인 적출이 용이하지 않은 경우 등에는 기능적, 심미적인 손상을 최소화하는 방법을 요하기도 한다³⁾. 그 방법으로 조대술 (Marsupialization) 이나 이의 변형으로 작은 rubber tube를 이용해 낭종내 압력을 낮추는 감압술 (Decompression)을 시행할 수 있으며, 이를 시행한 뒤 낭종의 크기가 감소한 후 이차적으로 완전한 적출술을 시행할 수도 있지만, 혼합 치열기의 아동에서 낭종이 미맹출 영구치를 포함하고 있는 경우 감압술 만으로도 낭종의 치유 및 영구치의 정상 맹출을 유도하는 치료를 시도할 수 있다^{4,6)}.

이에 저자 등은 혼합 치열기의 아동에서 발생한 합치성 낭종이 미맹출한 영구치를 포함하고 있는 경우, 감압술의 시행만으로 미맹출 영구치의 정상 맹출을 유도하고, 아울러 낭성 병소의 제거를 이룬 임상 결과를 얻었기에 이를 보고하고자 한다.

남 옹

120-752 서울특별시 서대문구 성산로 250

연세대학교 치과대학 구강악안면외과학교실, 구강종양연구소

Nam Woong

Department of Oral and Maxillofacial Surgery, Oral Cancer Research Institute, Yonsei University College of Dentistry, 250 Sungsan-no, Seodaemun-gu, Seoul, Korea, 120-752

Tel: 82-2-2228-2971 Fax: 82-2-364-0992

E-mail: omsnam@yuhs.ac

II. 증례보고

1. 증례 1

10세 남자 환자로서 3일 전부터 발생한 하악 좌측 부위의 동통과 부종을 주소로 개인 치과의원에 내원하여 절개 및 배농술을 시행 받은 후, 본과 내원하였다. 파노라마 방사선 사진 검사상, 하악 좌측 제 1유구치와 제 2유구치 하방으로 경계가 명확한 단방성의 방사선 투과성 병소가 관찰되었으며, 미맹출한 제 1소구치와 제 2소구치를 포함하고 있었다(Fig. 1-A). 하악 좌측 제 2유구치는 치수절단술을 시행 받고 수복되어 있는 상태였다. 국소마취 하에 하악 좌측 제 1, 2 유구치를 발거하고, 발치와를 통해 감압술을 시행하였으며, 일부 절제된 조직은 조직검사를 보냈다. 지속적인 배액 및 개방성의 유지를 위해 rubber tube를 위치시켰으며, 환자 및 환자보호자에게 멸균생리식염수를 이용한 자가세척을 교육했다. 조직검사 결과는 염증성 치성 낭종으로 보고되었으며, 감압술 시행 1개월 뒤 탈착 가능한 감압 장치를 장착했다. 주기적인 경과관찰을 시행하였으며(Fig. 1-B), 감압술 시행 약 10개월 후 제 1소구치와 제 2소구치는 정상 맹출하였으며 향후 경과관찰 기간 동안 낭종의 재발 소견은 관찰되지 않았다(Fig. 1-C).

2. 증례 2

10세 남자 환자로서 내원 수일 전부터 우측 볼이 부어 올랐으며 하악 우측 유구치 부위에서 고름이 나온다는 주소로 개인 치과 의원 경유하여 본과 내원하였다. 파노라마 방사선 사진 및 CT사진 검사상, 하악 우측 제 1유구치와 제 2유구치 하방으로 경계가 명확한 단방성의 방사선 투과성 병소가 관찰되었으며, 협측 피질골의 팽윤이 관찰되었다(Fig. 2-A & B). 병소는 미맹출한 제 1소구치와 제 2소구치를 포함하고 있었으며, 제 2소구치는 제 1대구치의 근심 치근침부 하방으로 편위되어 있었다. 제 1유구치와 제 2유구치는 치수절단술을 시행받고 수복되어 있는 상태였고 동요도를 보였다. 국소마취 하에 협측 피질골 팽윤 부위를 통한 감압술을 시행하였으며, 일부 절제된 조직은 조직검사를 보냈다. 지속적인 배액 및 개방성의 유지를 위해 rubber tube를 위치시켰으며, 환자 및 환자 보호자에게 멸균생리식염수를 이용한 자가세척을 교육했다. 조직검사 결과는 만성 염증세포의 침윤을 보이는 정상 치배로 보고되었다. 주기적인 경과 관찰 중, 감압술 시행 후 3개월 뒤 하악 우측 제 1유구치의 발거를 시행하였고, 8개월 뒤 하악 우측 제 2유구치의 발거를 시행하였다. 감압술 시행 1년 후 제 1소구치와 제 2소구치는 정상 맹출하였으며 향후 경과관찰 기간 동안 낭종의 재발 소견은 관찰되지 않았다(Fig. 2-C & D).

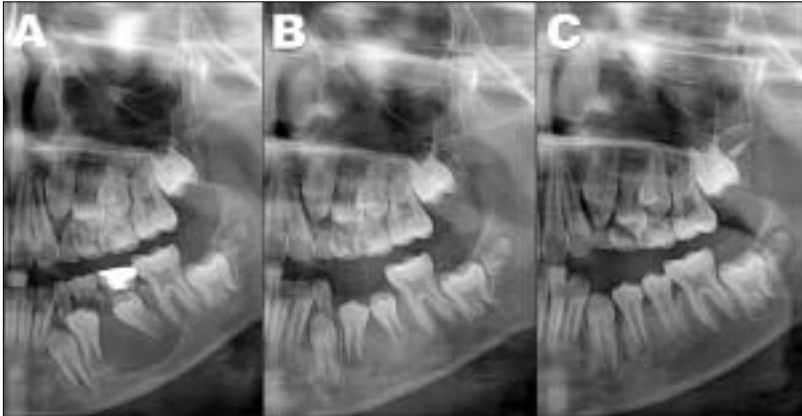


Fig. 1. (A) Preoperative panoramic radiogram. (B) 4M after decompression. (C) 10M after decompression.

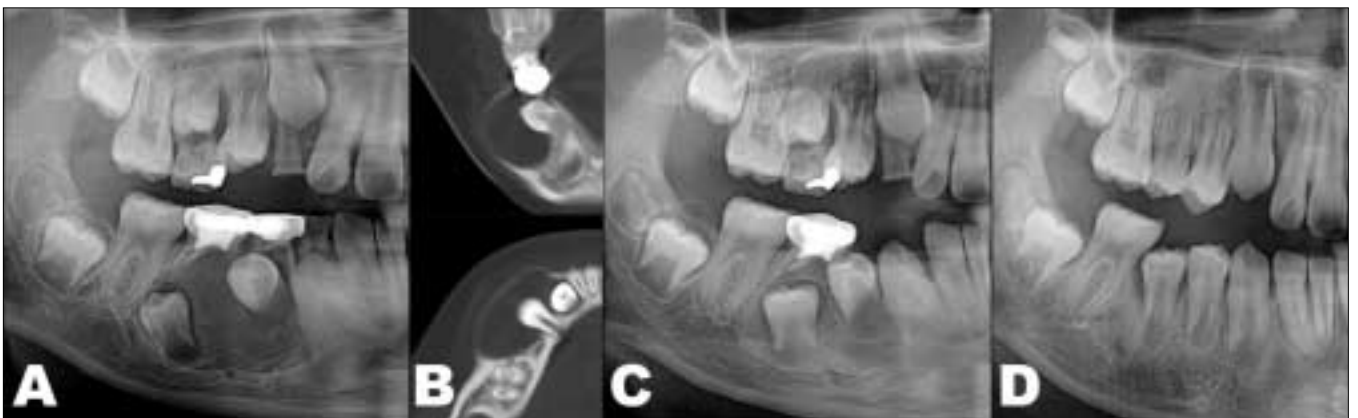

Fig. 2. (A) Preoperative panoramic radiogram (B) Preoperative CT (C) 5M after decompression (D) 12M after decompression

3. 증례 3

10세 남자 환자로서 하악 우측의 동통과 부종을 주소로 본과 내원하였다. 파노라마 방사선사진 및 CT사진 검사상, 하악 우측 제 1유구치와 제2유구치 하방으로 경계가 명확한 단방성의 방사선 투과성 병소가 관찰되었으며, 협측 피질골의 팽윤이 관찰되었다. 병소는 미맹출한 제 1소구치와 제 2소구치를 포함하고 있었으며, 제 1유구치와 제 2유구치는 치수절단술을 시행받고 수복되어 있는 상태였다 (Fig. 3-A & B). 국소마취 하에 제 1, 2 유구치를 발거하고 발치와를 통한 감압술을 시행하였으며, 일부 절제된 조직은 조직검사를 보냈다. 지속적인 배액 및 개방성의 유지를 위해 고무 튜브를 위치시켰으며, 환자 및 환자 보호자에게 멸균생리식염수를 이용한 자가세척을 교육했다. 조직검사 결과는 염증성 치성 낭종으로 보고되었다. 주기적인 경과 관찰을 시행하였으며, 감압술 시행 약 10개월 뒤 제 1소구치와 제 2소구치는 정상맹출 되었다 (Fig. 3-C).

4. 증례 4

9세 남자 환자로서 우연히 발견된 하악 양측의 낭성 병소로 타 종합병원에서 본원으로 의뢰되었다. 파노라마 방사

선 사진 검사상, 하악 양측 제 2유구치 하방에 경계가 명확한 방사성 투과성 병소가 관찰되었으며, 제 2소구치를 포함하고 있었다 (Fig. 4-A). 양측 제 2유구치는 치수절단술 후 수복되어 있는 상태였다. 국소마취 하에 양측 제 2유구치의 발거를 시행하였으며, 좌측 병소는 상기 증례와 동일한 방법으로 감압술을 시행하였고, 우측 병소는 발거술만을 시행하였다. 감압술 후 약 5개월 뒤 정상 맹출한 하악 좌측 제 2소구치를 관찰할 수 있었다 (Fig. 4-B).

5. 증례 5

15세 여자 환자로 개인치과에서 우연히 발견된 하악 우측의 낭성 병소로 본과로 협진의뢰되었다. 파노라마 방사선 사진 및 CT 사진 검사상 하악 우측 제 2유구치 하방에 경계가 명확한 방사선 투과성 병소가 관찰되었으며, 제 2소구치가 수평으로 변위되어 포함되어 있었다 (Fig. 5-A & B). 국소마취후 제 2유구치를 발거하였으며, rubber tube를 함유한 공간유지장치를 장착하여 술후 감압술에 이용하였다. 조직검사 결과는 함치성 낭종으로 보고되었으며, 술후 1년 9개월째에 비교적 정상적인 치축으로 회복되어 맹출하는 제 2소구치를 관찰할 수 있었다 (Fig. 5-C).

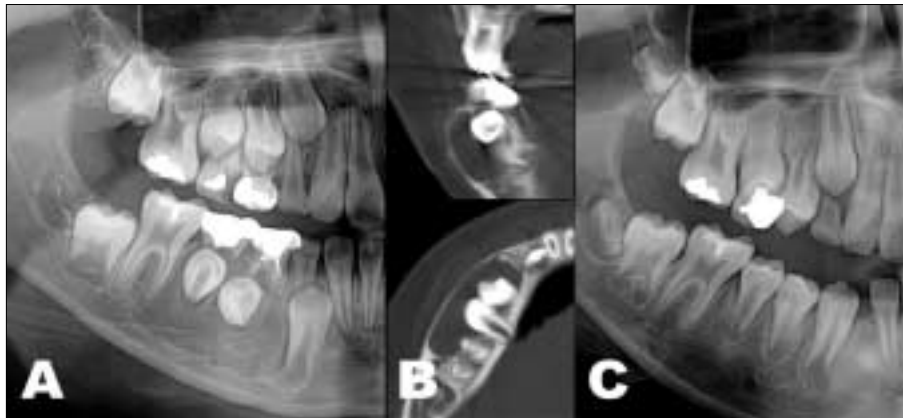


Fig. 3. (A) Preoperative panoramic radiogram (B) Preoperative CT (C) 10M after decompression

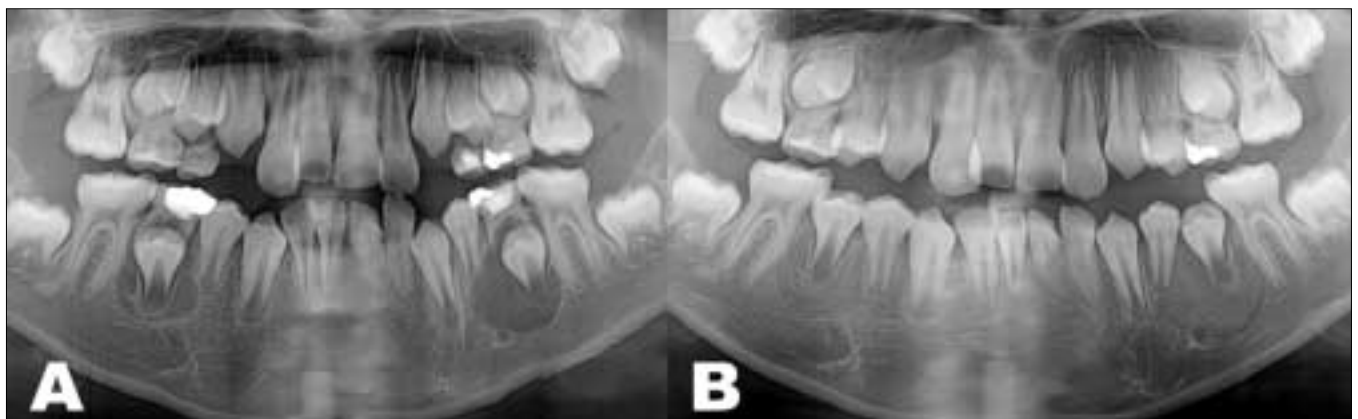

Fig. 4. (A) Preoperative panoramic radiogram (B) 5M after decompression

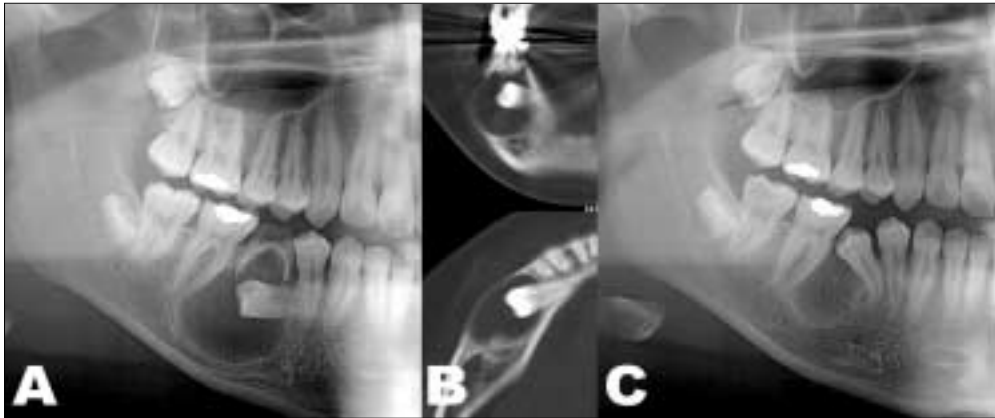


Fig. 5. (A) Preoperative panoramic radiogram (B) Preoperative CT (C) 1Y9M after decompression

Ⅲ. 고 찰

합치성 낭종의 주된 치료법은 적출술이지만, 낭종의 크기가 큰 경우, 미맹출 영구치를 포함한 경우, 외과적 적출시 인접한 해부학적 구조물에 손상이 예상되는 경우 등에는 적출술이 곤란하며, 다른 치료법으로 조대술 또는 감압술을 고려할 수 있다. 조대술과 감압술의 차이점은 낭종 병소를 남겨 둔 상태에서 낭종을 외부와 개방시킨 후 그 크기의 감소를 유도한다는 면에서 동일한 술식이지만, 조대술의 경우는 낭종 내벽과 외부의 정상 조직이 만나는 부분을 봉합해 줌으로써 낭종 내벽의 일부가 구강점막이 되도록 하는 술식이며, 감압술은 단지 rubber tube 등을 이용해 낭종내부와 구강과의 개통성만을 유지한다는 차이점이 있다. 실제 악골내의 낭성병소에서 조대술을 이용하는 경우, 발치와 또는 작은 개방부에서 낭종내벽과 구강점막을 봉합하기 위해서는 술식상 어려움이 많기 때문에 감압술을 시행하는 것이 더 용이한 경우가 많다. 본 증례들의 경우, 낭종 내에 미맹출 영구치를 포함하고 있으며, 피질골의 팽윤을 보이며 낭종의 크기가 큰 편으로, 적출술을 시행시 손실이 클 것으로 예상된 바, 감압술을 통한 낭종의 치유 및 영구치의 정상적 맹출을 시도하기에 적절한 예라고 판단하였다. 모든 증례에서 특징적으로 낭종 병소 상방으로 과거 치수치료를 받은 영구치가 존재하고 있었으며, 심한 영구치의 치근단 염증에 기인한 하방 영구치 치배의 낭성 변화는 여러 문헌에서 예시된 바 있다^{2,4)}. Benn 등²⁾에 따르면, 치근단 염증이 있는 유치 하방에 미맹출 영구치를 포함한 염증성 낭종이 생성되는 데는 3가지 이론이 있는데, 첫째는 미맹출 영구치에서 독립적으로 합치성 낭종이 발생한 뒤 상방의 유치의 치근단 염증이 파급되어 염증성 낭종의 조직학적 형태를 가지게 된다는 이론, 두번째는 생활력을 상실한 유치의 치근단 부위에서 치근단 낭종이 형성된 뒤, 그 낭종 내로 영구치가 맹출해 들어옴으로써 영구치의 치배와 합쳐져서 조직학적으로 염증성 합치성 낭종이 형

성되는 것, 세번째로 생활력을 상실한 유치의 치근단 염증이 정상적인 미맹출 영구치의 치배로 파급되고 염증성 삼출물을 만들어 낭종의 증대를 보이는 경우로 저자는 세번째 이론을 지지하였다. 증례1, 증례3 경우, 조직학적으로 염증성 치성 낭종, 염증성 합치성 낭종으로, 낭종의 생성에 상방 유치의 치근단 염증이 기여했으리라는 추측을 할 수 있으며, 증례2의 경우, 조직학적으로 만성 염증을 동반한 치배로 나왔으며, 이는 미맹출 영구치배의 낭성 변화없이 유치 치근단 염증으로 인한 치배내 액체축적으로 치배의 증대를 보인 경우라고 할 수 있다.

V. Kozelj 등⁴⁾은 증례를 통해 염증성 합치성 낭종의 경우에서 염증이 있는 유치의 발치 후, 낭종의 개방시키고 배액을 유지시킨다면, 연관된 매복 영구치는 불리한 위치에도 불구하고 치열궁 내에 정상 배열될 수 있다고 하였다. 또한 치아의 맹출과 동시에 골의 생성이 일어나며, 완전한 회복은 1~2년 정도 걸린다고 하였다. 본 증례들에서도 개창술 시행 후 5개월에서 12개월 이내에 영구치의 맹출 및 치열궁 내 정상배열이 관찰되었다. 다만 증례5에서처럼 치근의 만곡이 심한 경우에는 정상맹출까지 걸리는 시간이 보다 많이 요구되었다.

Miyawaki 등⁷⁾에 따르면, 조대술 후 낭종에 포함된 매복된 소구치의 맹출 속도가 낭종이 없는 매복된 정상 소구치의 맹출 속도보다 매복 위치나 각도, 낭종의 종류에 관계없이 더 빠르며, 조대술 후 낭종 크기의 감소 속도는 술후 첫 3개월 동안 가장 빠르다고 하였다. 또한, 하악의 미맹출한 소구치를 포함하고 있는 낭종의 조대술 후 정상 맹출한 군과 맹출하지 않은 군으로 나누어 어떠한 요인들이 맹출 여부에 크게 기여할 수 있는지 연구한 결과, 연령이 10세 미만인 경우, 미맹출된 영구치의 교두정의 깊이가 인접치의 백악법랑경계부 하방 5.1mm 보다 얇은 경우, 미맹출된 영구치의 치축 각도가 25도 이하인 경우, 치열궁의 공간과 치관 크기의 비가 1.0 이상인 경우가 그렇지 않은 경우에 비해 맹출 확률이 더 높다고 하였다. 함께 조사된 항목인 낭종의

참고문헌

크기는 맹출 여부와 무관한 것으로 나타났다⁸⁾. Hyomoto 등⁹⁾은, 조대술을 시행하여 하악 소구치는 81%, 상악 견치는 36% 맹출에 성공하였고, 평균 맹출 소요기간은 술 후 100일이었으며, 맹출 여부에는 하악 소구치의 경우 치근의 완성도가 낮을수록, 조직학적으로 염증세포의 침윤이 심할수록 맹출률이 높았다고 하였다.

또한, 조직학적으로 치성 각화낭종으로 진단된 낭종의 경우에서도 조대술만으로 병소가 없어지고, 함입되어있던 영구치가 맹출하였으며, 조대술 후 남은 낭종 부위의 조직생검 결과, 낭종이 정상상피로 대체된 것을 확인한 경우도 있다¹⁰⁾.

반면, 조대술과 감압술의 가장 큰 단점으로는 남아있는 낭종 전체의 조직학적인 조사를 할 수 없기 때문에 남은 조직에서 더 공격적인 병소가 발병할 수 있다는 점이 있다¹¹⁾. 또한, 조대술은 시행 후 일정기간동안 필요한 골내 개방성을 유지하기 어렵고, 조대술 과정에서 만들어진 측방의 골천공 부위로의 영구치의 이소 맹출이 일어나 부정교합의 발생 및 추가적인 교정치료가 필요할 가능성도 있다⁵⁾.

이러한 점을 고려할 때, 조대술이나 감압술은 낭종 내의 영구치의 위치, 적절한 시행시기, 해부학적인 요소 등을 고려하여 시행된다면, 적출술에 비해 비침습적이며, 보존적인 치료로 평가될 수 있으며, 성공적인 치료법이라 할 수 있겠다. 본 연구의 증례선택에 있어서도 감압술을 시행했음에도 불구하고 영구치의 맹출이 정상적으로 이루어지지 않아 부가적인 교정적 치료 등을 필요로 했던 경우들은 증례에 포함되지 않았으며, 그 실패 요인은 환자의 나이가 비교적 많았던 점, 미맹출 영구치의 치근 완성도가 높았던 점, 치열궁의 남아있는 공간이 치관 크기에 비해 좁았던 점 등으로 생각된다.

1. Neville BW. Oral and Maxillofacial Pathology 3rd ed. St. Louis, Saunders Elsevier, 2009; 678-82.
2. Benn A, Altini M. Dentigerous cysts of inflammatory origin. A clinicopathologic study. Oral Surg Oral Med Oral Pathol Oral Radiol Endod 1996;81:203-9.
3. Ko SO, Kwon DK, et al. Textbook of Oral & Maxillofacial Surgery 2nd ed. Seoul, Dental & Medical Publishing Co., 2005; 395-9.
4. Kozelj V, Sotosek B. Inflammatory dentigerous cysts of children treated by tooth extraction and decompression-report of four cases. Br Dent J 1999;187:587-90.
5. Ziccardi VB, Eggleston TI, Schneider RE. Using fenestration technique to treat a large dentigerous cyst. J Am Dent Assoc 1997;128:201-5.
6. Ertas U, Yavuz MS. Interesting eruption of 4 teeth associated with a large dentigerous cyst in mandible by only marsupialization. J Oral Maxillofac Surg 2003;61:728-30.
7. Miyawaki S, Hyomoto M, Tsubouchi J, Kirita T, Sugimura M. Eruption speed and rate of angulation change of a cyst-associated mandibular second premolar after marsupialization of a dentigerous cyst. Am J Orthod Dentofacial Orthop 1999;116:578-84.
8. Fujii R, Kawakami M, Hyomoto M, Ishida J, Kirita T. Panoramic findings for predicting eruption of mandibular premolars associated with dentigerous cyst after marsupialization. J Oral Maxillofac Surg 2008;66:272-6.
9. Hyomoto M, Kawakami M, Inoue M, Kirita T. Clinical conditions for eruption of maxillary canines and mandibular premolars associated with dentigerous cysts. Am J Orthod Dentofacial Orthop 2003;124:515-20.
10. Pogrel MA, Jordan RC. Marsupialization as a definitive treatment for the odontogenic keratocyst. J Oral Maxillofac Surg 2004;62:651-6.
11. Peterson LJ. Contemporary Oral and Maxillofacial Surgery 3rd ed. St. Louis, Mosby, 1998; 539-44.