

## 원위지골의 골성병변을 동반한 수지종괴

연세대학교 의과대학 정형외과학교실

강호정 · 이승엽 · 신규호 · 이정길 · 한수봉

### Mass of the Distal Phalanx of the Finger with Bony Lesion

Ho-Jung Kang, MD, Seung-Yup Lee, MD,  
Kyoo-Ho Shin, MD, Jeong-Gil Lee, MD,  
Soo-Bong Hahn, MD

Department of Orthopedic Surgery, Yonsei University,  
College of Medicine, Seoul, Korea

**Purpose:** Previous study revealed that 90% of benign bone tumor of hand is enchondroma. In soft tissue tumor, 36% of glomus tumor and less than 5% of giant cell tumor of tendon sheath are revealed as bone involving lesions. However, primary bone tumor and soft tissue tumor are not reported frequently at the distal phalanx. We aimed to assess the specific characters of the distal phalangeal mass.

**Materials and Methods:** Fourteen cases of distal phalangeal masses with bony lesions were included, and clinical and radiologic review were done.

**Results:** Fourteen cases out of eighteen distal phalangeal mass cases were bony lesions of the distal phalanx. Chief complaints of patients were pain (ten cases), palpable mass (four cases), and both (one case). Six cases were benign bone tumor, eight were soft tissue tumor involving the bone. In eight soft tissue mass, four glomus tumors, two epidermoid cysts, two giant cell tumors of tendon sheath were diagnosed. Nail involvement was found in four cases, and three of them were

diagnosed as glomus tumor.

**Conclusions:** The high rates of bone involvement and nail deformity of the distal phalangeal mass must be considered.

(J Korean Soc Hand Surg 2009;14:78-84)

**Key Words:** Distal phalanges, Finger mass, Bony lesions

### 서론

수부의 종괴는 대부분이 양성 종괴로 기존의 연구에서 결절종, 건초 거대세포종, 사구체종, 내연골종이 주를 이루는 것이 알려져 있다<sup>1,2</sup>. 수부에 비해 수지부의 근육 및 지방이 적은 특성은 수지 종괴의 해부학적, 이학적 검사, 병원 내원시의 주소 등에 있어서 차이를 보일 수 있으며, 이에 대하여 강 등은 연구를 진행한 바 있다<sup>2</sup>.

수부의 종괴 중 골을 침범하는 종괴는 원발성 골종양의 경우 90%에서 내연골종으로 병리학적 결과 상 확인이 되며, 이 중 40%에서 65%가 근위 수지골을 침범하는 병변이다<sup>1,3</sup>. 원위 수지골의 경우에는 근위 수지골보다 훨씬 낮은 비율로 관찰되며 그 빈도에 대한 정확한 보고는 없다<sup>3</sup>. 연부 조직 종괴의 경우에는 사구체종의 경우 약 36%에서 골미란이 발견됨이 보고된 바 있으며<sup>4</sup>, 수지 건초 거대 세포종의 경우에는 5% 이하에서 골침범이 관찰되었다<sup>5,6,7,8</sup>. 이런 결과들을 종합해 보면 원위 수지골에서의 골성 병변을 동반한 종괴는 매우 낮은 비율로 발생한다는 것을 추측할 수 있다.

하지만 조갑이 포함된 수지 원위부 종괴에 대한 연구는 그 자체만으로도 역학적, 임상적 특징 등에 대한 연구가 미흡한 실정이다. 저자들은 원위지골의 골성병변을 동반한 수지종괴에 대한 후향적 사례 분석 연구를 통하여 종괴의 위치, 내원 시의 주소 등의 임상적 특징과 방사선학적, 역학적 특징에 대한 결과를 보고

Address reprint requests to: Jeong-Gil Lee, MD  
Department of Orthopedic Surgery, Yonsei university,  
College of Medicine, 146-92, Dogok-Dong,  
Gangnam-Gu, Seoul, Korea  
TEL: 02-2019-3410, FAX: 02-573-5393  
E-mail: finedr@hanmail.net

하고자 하는 바이다.

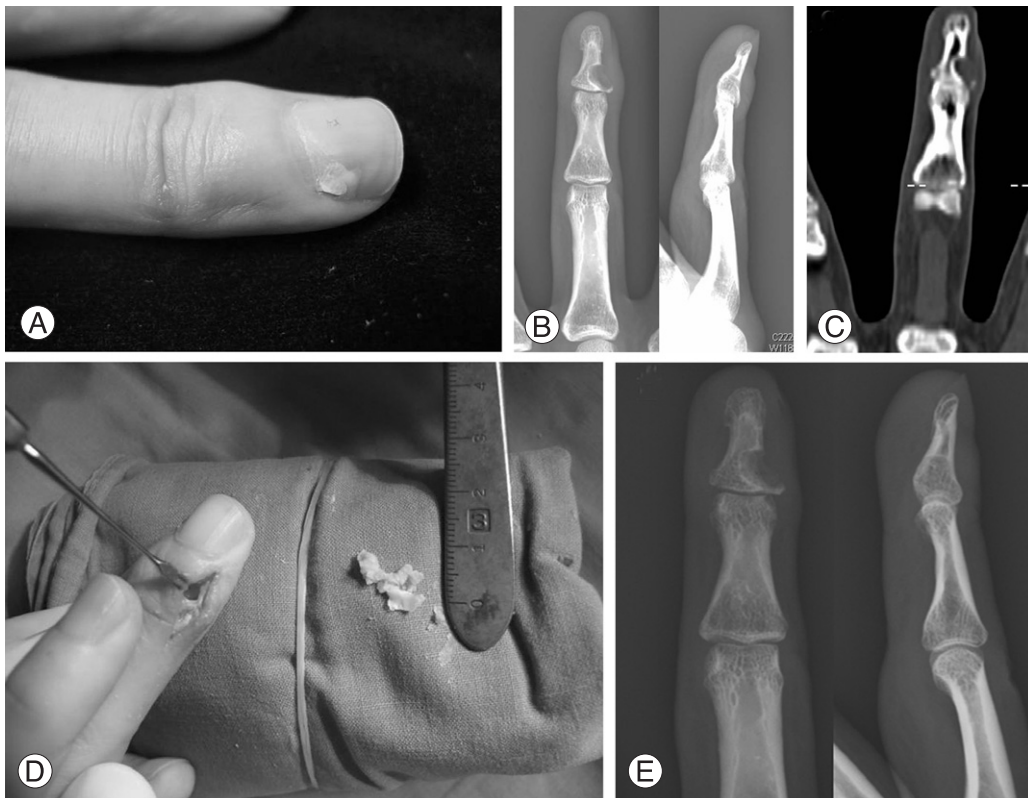
## 연구 대상 및 방법

1997년 1월부터 2008년 7월까지 원위지 종괴를 진단받은 원위지골성 병변을 동반한 환자를 대상으로 하여 후향적 연구를 시행하였다. 총 18예의 원위지 부위의 종괴 중, 14예의 원위지 골성 병변 동반 종괴가 보고되었으며, 환자의 임상 기록, 방사선 결과 등을 참고로 하여 성별, 연령, 종괴의 부위 및 형태, 골 침범 부위, 수술의 방법, 병리 진단 결과, 합병증, 술 전후의 시각 통증 척도(Visual Analogue Scale, VAS) 등에 대하여 임상적 고찰을 시행하였다

## 결 과

총 18예의 원위지 종괴가 해당 기간 중 관찰되었으며, 이 중 골성병변을 동반한 경우가 14예 있었다. 14예에서 남녀의 비는 3:11 이었다. 종괴 진단시의 환자의 평균 연령은 36.6세였으며, 17세에서 54세의 분포를 보였다. 전체 환자군 중 1예에서 좌측 유방 종괴의

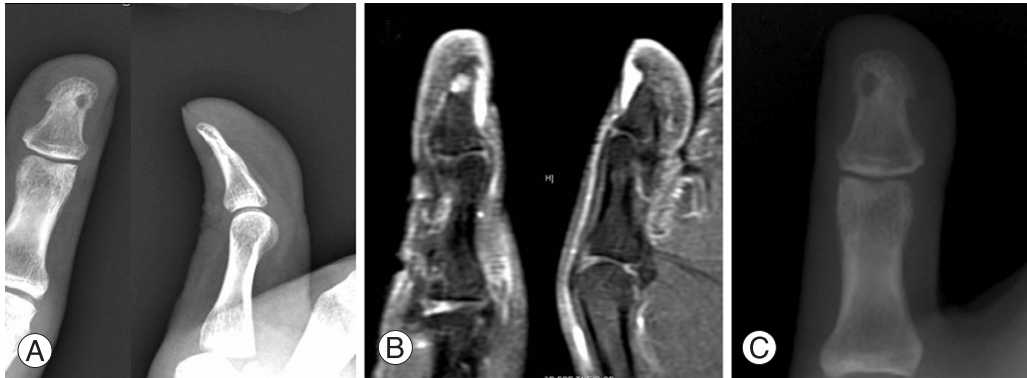
과거력이 있었고, 다른 1예에서 동측 수근부의 해면상 혈관종에 대하여 수지 종괴 절제 시 같이 절제한 것 외에 특별한 과거력은 관찰되지 않았다. 전체 중 10(71.4%)예에서 우측 수지에서 발생하였으며, 4(28.6%)예에서 좌측 수지에서 관찰되었다. 수지의 분포를 보면 제3수지에서 6(42.9%)예로 가장 높은 빈도로 발병하였으며, 다음으로 제1수지가 3(21.4%)예, 제5수지가 3(21.4%)예, 제 4 수지가 1(7.1%)예, 제2수지가 1(7.1%)예 관찰되었다. 내원 당시 10(71.4%)예에서 통증을 주소로 하고 있었으며, 종괴의 축진이 주소인 경우가 4(28.6%)예 있었다. 통증 및 종괴의 축진 모두를 주소로 하는 경우가 1(7.1%)예가 있었다. 육안상 조갑 변형 및 색소 침착의 병변을 동반하는 경우는 4(28.6%)예 관찰되었고, 이들 중 3예는 사구체종, 1예는 표피낭종으로 진단되었다. 명확한 외상 과거력을 가진 경우는 관찰되지 않았다. 통증 또는 종괴의 축진이 처음 환자에게 인식된 이후 진단 및 치료까지 걸린 시간은 평균 20.3개월이었으며, 3주에서 120개월의 분포를 보였다. 이중 120개월의 경우를 제외한 경우에는 12.6개월의 평균 이환 기간이 관찰되었다.



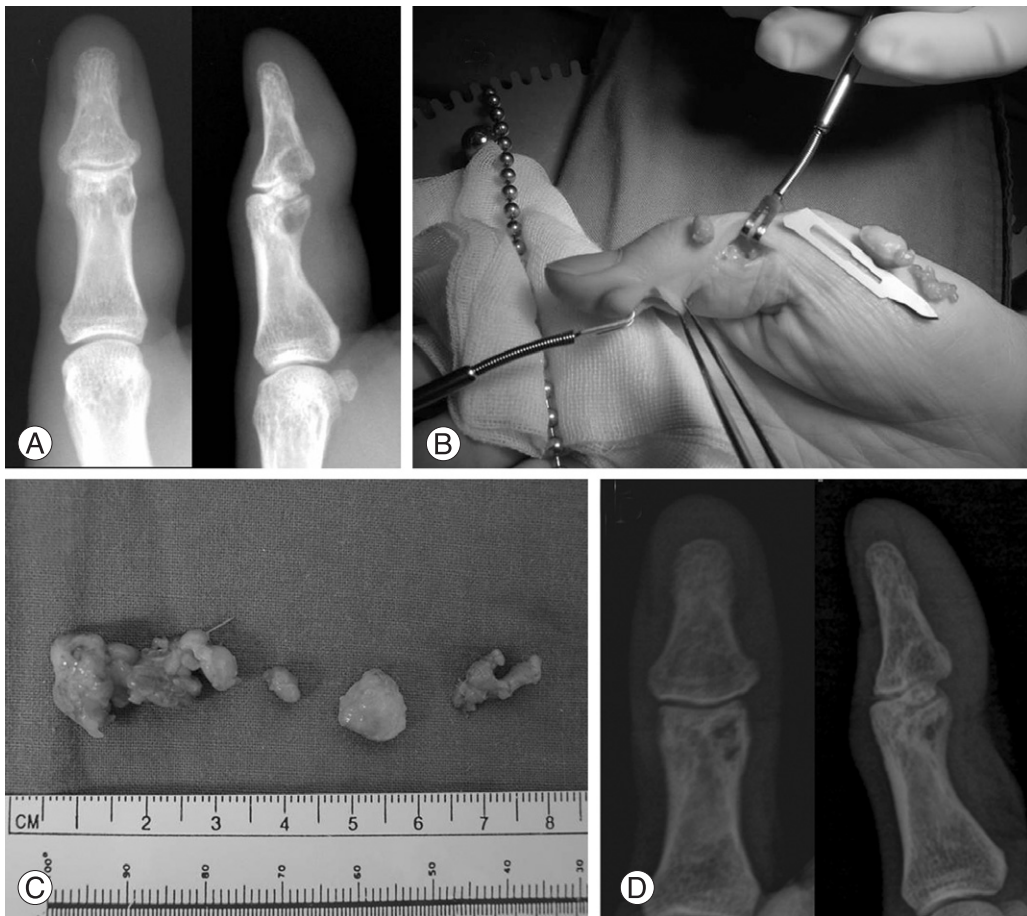**Fig. 1.** (Case 1) 33-years-old female with epidermoid cyst at distal phalanx of right third finger. (A) Preoperative photo of 3rd finger shows nail deformity of ulnar side. (B) Preoperative plain radiographs. (C) Preoperative computed tomography. (D) Intraoperative finding revealed 1×0.5 cm sized whitish mass. (E) Plain radiographs of 2 months after the operation.

내원 시 시행한 방사선학적 검사상 병적 골절이 동반된 경우는 관찰되지 않고 있었다. 방사선학적으로 원위지 요측에 병변이 위치하는 경우는 3(21.4%)에,

척측 병변은 5(35.7%)에, 중심 병변은 6(42.9%)에 의해 관찰되었다. 하지만 좁은 원위지의 특성상 요·척측에 치우친 병변이라 하더라도 중심선을 넘는 경우가



**Fig. 2.** (Case 2) 26-years-old male with glomus tumor at distal phalanx of right thumb. (A) Preoperative plain radiographs. (B) Coronal and sagittal view of preoperative T1-weighted Gadolinium enhanced magnetic resonance image. (C) Plain radiographs of 1 month after the operation.



**Fig. 3.** (Case 3) 41-years-old female with giant cell tumor of tendon sheath at distal-to-proximal phalanx of right thumb. (A) Preoperative plain radiographs show bony erosions at distal and middle phalangeal bones, simultaneously. (B) Tumor removal was performed through volar, radial and ulnar incisions, since it was too large to remove from one incision. (C) The mass was removed grossly in four pieces. (D) Plain radiographs of 24 months after the marginal excision and curettage.

대부분으로, 그 분류가 명확하지는 못하였다.

진단에 있어서는 컴퓨터 단층촬영을 시행한 경우가 4(28.6%)에 있었으며, 자기공명영상 검사 5(35.7%)에, 두 검사를 모두 시행한 경우가 1(7.1%)에 있었다. 또한 수술 전 진신 골주사 촬영을 시행한 경우가 4(28.6%)에 있었다. 내연골종의 경우 전형적인 내연골종의 양상이 단순 방사선 촬영상 의심되는 경우는 모두 컴퓨터 단층촬영 또는 자기공명영상 검사를 시행하지 않았다. 내연골종의 1예에서만 컴퓨터 단층촬영을 시행하였다.

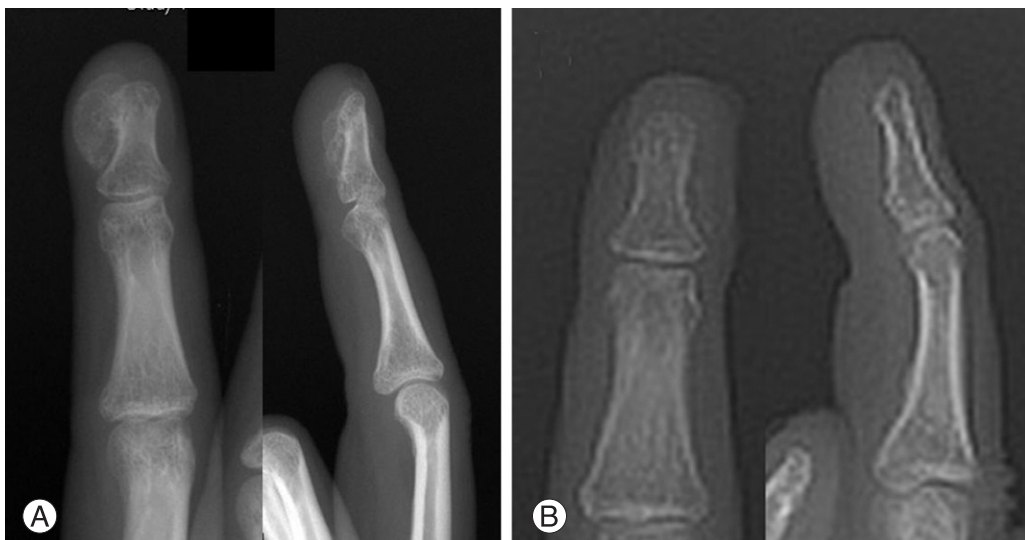모든 환자에서 수술적 치료가 시행되었으며, 종괴 전 절제술(marginal excision)만을 시행한 경우가 5(35.7%)에었으며, 골소파술(curettage)을 같이 시행한 경우가 3(21.4%)에, 골소파술과 골이식술(bone graft)을 시행한 경우가 5(35.7%)에 있었다. 적출된 종괴의 크기는 0.6 cm×0.4 cm부터 3.0 cm×2.0 cm까지 다양하게 관찰되었다. 종괴 전 절제술을 시행하지 않은 내연골종은 골소파술을 시행함으로써 정확한 종괴의 크기를 수술 후 조직에서 관찰할 수는 없었다.

수술 후 병리학적 검사 결과 상 연부조직 종양은 총 8예였으며, 나머지 6예는 원발성 골종양으로 확인되었다. 연부조직 종양은 사구체종이 4(28.6%)에, 표피낭종이 2(14.3%)에, 건초 거대세포종 2(14.3%)에로 판명되었다. 원발성 골종양의 경우 내연골종이 5(35.7%)에로 전체 병변 중 가장 높은 비율로 관찰되었으며, 단순 외골증(simple exostosis)이 1(7.1%)에 발견되었다.

수술 후 창상 감염, 수지의 운동 제한, 종괴의 출혈에 의한 혈종, 신경 또는 혈관의 손상 등의 합병증이 관찰된 경우는 없었으며, 표피낭종에서 술 후 2개월째 재발한 경우가 1예가 있었다.

술 전 환자의 주 호소가 통증인 10예 경우에는 통증에 대하여 시각 통증 척도 (VAS)에 대한 검사를 시행하여 두었고 술 후 시각 통증 척도를 비교하였다. 술 전 평균 5.6점(최고 8점, 최저 4점)으로 측정되었고, 술 후에는 평균 1.1점(최고 2점, 최저 0점)으로 측정되었다. 술 전 주 호소가 통증이 아닌 경우 4예의 경우는 모두 종괴가 축적되어 병원에 방문한 경우로, 특별히 수지부의 기능적인 제한은 없었다. 또한 전체 환자에서 수술 최소 2개월 이 후 만족도는 Excellent-Good-Fair-Poor-Zero의 5단계의 측정에서도 2예의 Good에 속하는 건초 거대세포종 사례와 내연골종 사례를 제외한 나머지 12예에서 모두 Excellent에 속하는 결과를 관찰할 수 있었다.

상피성 낭종의 진단을 받은 33세 여환의 술 전 및 술 후 단순 방사선 결과 및 컴퓨터 단층 촬영 검사의 결과 및 술 장 종괴 소견과(Fig. 1), 사구체종 진단의 26세 남환의 술 전 및 술 후 단순 방사선 결과 및 자기공명영상 검사 결과는 그림과 같다(Fig. 2). 상기 상피성 낭종의 예는 약 3년의 우측 제3수지 원위지 척측 부위의 통증 및 축진되는 종괴 및 조갑의 변형을 주소로 내원하여 종괴 전 절제술 및 골소파술을 시행 받았다. 26세 사구체종 남환의 경우는 약 1년간의 조갑 근위부의 압통과 근위 조갑의 불규칙 변형을 주소로 내원하여 종괴 전 절제술을 받았다.



**Fig. 4.** (Case 4) 17-years-old female with exostosis of right 3rd distal phalanx. Preoperative plain radiograph shows 0.5×0.8 cm sized and 0.5×0.5 cm sized bone density lesions. (A) Preoperative plain radiographs show huge ulnar side mass of 3rd distal phalanx. (B) Plain radiographs of 3 months after the excision and curettage.



건초 거대세포종의 병리학적 진단이 나온 41세 여환의 경우에는 제1수지의 원위지골 뿐만 아니라 근위지골에도 골성 병변이 동반되어 있는 상태였으며, 술 장 소견 상 골극건초를 따라 종괴가 종적 및 원주상으로 확장되어 있는 양상이 관찰되었다(Fig. 3). 건초 거대세포종의 경우 본례 외에도 나머지 한 예에서 역시 인접 중위지골에 골성병변이 동반되어 관찰되었으며, 그 골성 병변의 침식 정도가 심하여 골 이식술을 동시에 시행하였다. 두 건초 거대세포종례에서 모두 원위지부의 종괴가 주된 종괴로 관찰되었다. 수개월간의 우측 제3수지 척추의 촉진되는 종괴를 주소로 내원한 17세 여환의 경우에는 술 장 소견상 원위지골 척추의 2개의 원발성 골종양으로 의심되는 종괴가 관찰되었고, 병리학적 검사상 단순 외골증으로 판명되었다(Fig. 4).

### 고찰

저자들은 10년간 본원에서 시행한 원위수지의 종괴에 대하여 임상 기록, 방사선학적, 병리학적 결과 등을 바탕으로 후향적 연구를 시행하였으며, 해당 기간 동안 관찰된 전체 원위수지 종괴는 총 18예가 있었다. 본원의 동일 기간 동안의 282예의 수부 종괴에 대비하였을 경우 원위수지 종괴는 18(6.4%)으로 상대적으로 매우 드문 종괴에 속하였다. 18예의 원위수지 종괴 중 원위지골의 침범을 보이는 경우는 14(77.8%)예가 있었다. 전체 수근골 이하의 수부 종괴 중 골침범을 보

이는 종괴에 대한 역학적 연구는 아직 보고된 바는 없었으나, 본원에서 시행한 증례를 토대로 분석한 경우 5년간 총 92예의 수부 종괴에서 30(32.6%)예의 골침범이 관찰되어, 원위수지에 국한하였을 때의 77.8%라는 빈도는 상대적으로 높은 골침범 비율을 확인시켜 주었다. 본 연구에서는 내연골종이 5(35.7%)예로 가장 높은 빈도로 관찰되었으며, 상대적으로 연부조직 종괴는 8예였으며, 이 중 사구체종이 가장 빈도가 높았고 다음으로 표피낭종과 건초 거대세포종이 확인되어, 전체 수지 종괴 중에서 연부조직 종양인 황색종(18.3%), 결절종(14.1%), 사구체종(11.2%)이 주로 관찰된 강 등<sup>2</sup>의 연구와는 다른 분포를 보였다. 본 연구에서 연부조직 종양 8예 중 사구체종 4예, 표피낭종이 2예 씩 관찰되어 기존의 Byers 등<sup>9</sup>과 McGraw 등<sup>10</sup>의 연구에서 표피낭종의 호발부위가 두개부 다음으로 원위 수지부가 높음이 보고된 것, Theumann 등<sup>11</sup>의 연구에서 사구체종의 대부분이 조갑 하의 원위수지 종괴로 관찰된 것에 어느 정도 부합되는 결과를 보였다. 이와 같은 수지 전체에서의 종괴에서의 분포와 원위수지에 국한하였을 때의 결과의 차이는 조갑이 포함되어 있으며, 건초, 지방, 혈관, 신경 등의 분포가 말단으로 갈수록 낮아지며 그 종말부가 주로 위치하는 중수지, 근위수지부와의 해부학적 차이에서 기인하는 것으로 생각된다.

상대적으로 잦은 접촉과 신경학적으로 예민한 수지 종말부의 특성 때문인지 원위수지의 종괴는 환자의 내

**Table 1.** Summary of cases

| Case No | Age/ Sex | Location                      | Chief complaint        | Pathologic finding            | Specific site | Complications                               | Involvement of adjacent bone |
|---------|----------|-------------------------------|------------------------|-------------------------------|---------------|---|------------------------------|
| 1*      | 33/M     | 2 <sup>nd</sup> finger, right | Pain                   | Glomus tumor                  | Radial        | Nail deformity, Postoperative pinching pain | -                            |
| 2*      | 26/M     | Thumb, right                  | Pain                   | Glomus tumor                  | Radial        | Nail deformity                              | -                            |
| 3*      | 33/M     | 5 <sup>th</sup> finger, right | Pain                   | Glomus tumor                  | Central       | Nail deformity                              | -                            |
| 4*      | 44/F     | 4 <sup>th</sup> finger, right | Pain                   | Glomus tumor                  | Ulnar         | Nail deformity                              | -                            |
| 5*      | 36/F     | Thumb, right                  | Palpable mass          | Epidermoid cyst               | Ulnar         | Recurrence                                  | -                            |
| 6*†     | 33/F     | 3 <sup>rd</sup> finger, right | Pain and Palpable mass | Epidermoid cyst               | Ulnar         | -   | -                            |
| 7*††    | 66/F     | 3 <sup>rd</sup> finger, right | Pain                   | Tenosynovial giant cell tumor | Radial        | -   | O                            |
| 8*†     | 41/F     | Thumb, right                  | Palpable mass          | Tenosynovial giant cell tumor | Ulnar         | -   | O                            |
| 9*†     | 17/F     | 3 <sup>rd</sup> finger, right | Palpable mass          | Exostosis                     | Ulnar         | -   | -                            |
| 10††    | 39/F     | 3 <sup>rd</sup> finger, left  | Pain                   | Enchondroma                   | Central       | -   | -                            |
| 11††    | 50/F     | 5 <sup>th</sup> finger, left  | Pain                   | Enchondroma                   | Central       | -   | -                            |
| 12††    | 28/F     | 3 <sup>rd</sup> finger, left  | Palpable mass          | Enchondroma                   | Central       | -   | -                            |
| 13††    | 42/F     | 3 <sup>rd</sup> finger, right | Pain                   | Enchondroma                   | Central       | -   | -                            |
| 14†     | 54/F     | 5 <sup>th</sup> finger, left  | Pain                   | Enchondroma                   | Central       | -   | -                            |

(\* : marginal excision, † : curettage, †† : allo-bone graft)

원 당시의 주소로 통증이 상대적으로 높은 비율로 관찰되어, 전체 수지 종괴에 대한 기존의 연구 결과 국소화된 종괴의 축진을 주소로 내원하는 경우가 많았던 것과는 다른 양상을 보였다<sup>2</sup>.

종괴의 진단에 있어서는 연부조직 종괴의 경우에는 4예에서 컴퓨터 단층촬영을 시행하였으며, 자기공명영상 검사를 진단에 사용한 경우는 5예가 있었다. 원발성 골종양인 내연골종이 주로 의심되는 경우에는 컴퓨터 단층촬영, 자기공명영상 검사 등을 시행하지 않고 바로 수술적 생검을 통한 병리학적 진단을 시행하였다. 골성 병변 동반 여부와 무관하게 전체 원위수지 종괴로 보았을 때 6예의 사구체종이 확인되었고, 모두 조갑 하 병변으로 관찰되었으며 통증을 주소로 내원하여 기존의 사구체종의 연구와 동일한 결과를 보였으며, 이 중 4예에서 골성병변이 동반되었다. 1예의 단순 외골종의 경우는 이미 양성 섬유조직성 병변을 진단받고 수술을 시행한 경우였으나, 2차 수술 후 병리학적 검사상 정상 골조직 외에 특별한 병리학적 결과를 보이지는 않아 단순 외골증으로 진단하였다.

방사선학적 결과를 토대로 종괴의 원위수지 내에서의 분포를 조사한 결과에서는 원위지 요측에 병변이 위치하는 경우가 2예, 척측 병변은 5예, 중심 병변은 6예로 관찰되었으나, 관상면상 좁은 원위지의 특성상 요·척측에 치우친 병변이라 하더라도 중심선을 넘는 경우가 대부분으로, 그 분류가 명확하지는 못하였다.

종괴의 수술적 치료는 연부조직 종괴의 경우는 종괴 전 절제술(marginal excision)을 시행하였으며, 1예의 표피낭종과 1예의 건초 거대세포종의 경우 골 소파술(curettage)을 같이 시행하였다. 다른 1예의 건초 거대세포종의 경우 중위지골의 골 미란이 심하여 이에 대한 골 소파술 및 이식술을 시행하였다. 내연골종 5예의 경우에는 모든 경우 골 소파술을 시행하였고, 이 중 4예에서 골 이식술을 시행하였다. 1예의 단순 외골종의 경우에는 골 종괴 절제 및 소파술을 통하여 치료하였다. 종괴 적출 후 상태는 종괴 전 절제술의 경우에는 전체 종괴의 단일 절제를 통하여 종괴의 크기 및 성장 등을 정확히 관찰할 수 있었으나, 골 소파술을 이용한 원발성 골종양의 경우에는 종괴가 수술 과정에서 분쇄되어 그 정확한 크기, 성장 등을 관찰하기 어려웠다.

수술 후 병리학적 검사 상 명확한 판별이 어려웠던 1예와 골성 병변이 동반되어 있지 않은 경우에는 본 연구에서 제외시켰으며, 나머지 14예는 내연골종 5예, 사구체종 4예, 표피낭종 2예, 건초 거대세포종 2예, 단순 외골증이 1예로 판명되었다. 하지만 병리학적 진단상 통계학적으로 유의한 종괴 빈도 양상은 관찰되지 않았으며, 이는 적은 대상 수에 기인한다고 추측된다.

병리학적 진단 당시, 면역 조직 화학 염색을 시행한 결과 1예의 사구체종의 경우 알파 횡문근 액틴 단백질( $\alpha$ -smooth muscle actin)의 발현을 확인할 수 있었고, 1예의 건초 거대세포종의 경우 CD68과 비멘틴(Vimentin) 단백질의 발현이 확인되었다.

수술 후 창상 감염, 수지 운동성 제한, 혈종, 신경 또는 혈관의 손상 등의 합병증은 모든 경우에 발견되지 않았다. 혈종, 신경, 혈관 손상의 합병증은 수지 원위부의 상대적으로 작은 직경의 혈관, 신경 및 지방, 건초 등의 분포가 상대적으로 타 수지부에 비해 적은 것이 원인이 되어 발생하지 않았을 가능성이 있다. 또한 원위수지 관절의 관절 가동 범위가 근위수지 관절, 근위수지 중수 관절에 비해 적으며, 굴곡진, 신전건의 주행이 끝나는 원위수지의 특성상 기인하여 수지 운동에 제한이 생기지 않았을 것으로 생각할 수 있었다. 사구체종의 경우 종괴 절제술 이후 추시 관찰 상 미용적 조갑 변형(불규칙 표면)이 관찰되었으나 원위지의 기능상의 문제는 발견되지 않았다. 또한 환자들의 주 호소는 10예에서 통증으로 나머지 4예는 종물의 축진을 주소로 하고 있었다. 술 후 2예를 제외하고는 모두 5등급의 만족도 조사에서 최고 등급의 만족도를 보이고 있는데 이는 술 후 통증을 유발하던 종물의 제거가 완전히 이루어진 후 통증의 소실이 된 경우와 축진되던 종물이 완전히 제거됨으로써 만족도가 높게 나온 것이라고 판단된다. 하지만 제한된 사례와 각 예의 추시 관찰 기간이 달라 임상적으로 의의있는 비교 결과를 제시한다고 보기에는 제한이 있었다.

수술 후 재발한 경우는 1예로 표피낭종의 경우였다. 해당 병변의 경우 수술 2개월 후 재발하였으며, 2차 수술 후 병리학적 검사에서도 표피낭증으로 판명되었다. 이는 1차 수술 시의 완전하지 못한 절제가 원인이 되었을 것으로 추측하였다. 그 외의 경우는 최소 1개월에서 최대 8년 8개월의 추시 관찰 결과 재발한 경우가 없었다.

본 연구에서는 상대적으로 빈도가 낮은 원위수지의 종괴에 대한 연구를 시행하였으며, 약 11년의 기간을 후향적 연구에 포함을 시켰음에도 14예의 결과만을 연구에 포함시킬 수 있어, 전체 원위 지골의 골성병변을 동반한 종괴의 전체 역학적 결과 등을 산출하기에는 한계가 있다고 판단되었다.

## 결 론

전체 수부의 종괴에 비교하였을 경우 원위수지 종괴는 약 6.4%로 상대적으로 저 빈도의 종괴에 속하였다. 하지만 전체 수부 종괴 중 골성병변을 동반한 경우에 비교하였을 경우에는 약 77.8%로, 전체 수부에

서의 32.6%에 비하여 상대적으로 높은 비율로 관찰되었다. 즉, 원위지 부위의 종괴의 치료 시에는 일반적인 수지의 중위지 또는 근위지에 발생한 종괴보다 높은 골성 병변 동반, 조갑 침범 등의 특성을 고려하여야 하겠다.

## 참고문헌

- 1) Hsu CS, Hentz VR, Yao J. Tumours of the hand. *Lancet Oncol.* 2007;8:157-66.
- 2) Kang HJ, Hahn SH, Kang ES, Hahn SB. Finger Mass. *J Korean Soc Surg Hand.* 2000; 5:157-61.
- 3) Iannicelli E, Spagnoli AM, Almberger M, Salvini V, Codacci Pisanelli M, Drudi FM. Solitary enchondroma in the distal phalanx of the right thumb. An unusual localization. *Clin Imaging.* 2000;24:323-4.
- 4) McDermott EM, Weiss AP. Glomus tumors. *J Hand Surg Am.* 2006;31:1397-400.
- 5) De Beuckeleer L, De Schepper A, De Belder F, Van Goethem J, Marques MC, Broeckx J, et al. Magnetic resonance imaging of localized giant cell tumour of the tendon sheath: MRI of localized GCTTS. *Eur Radiol.* 1997;7:198-201.
- 6) De Schepper AM, Hogendoorn PC, Bloem JL. Giant cell tumors of the tendon sheath may present radiologically as intrinsic osseous lesions. *Eur Radiol.* 2007;17:499-502.
- 7) Peh WC, Wong Y, Shek TW, Ip WY. Giant cell tumour of the tendon sheath of the hand: a pictorial essay. *Australas Radiol.* 2001;45:274-80.
- 8) Byers P, Mantle J, Salm R. Epidermal cysts of phalanges. *J Bone Joint Surg Br.* 1966;48:577-81.
- 9) Uriburu IJ, Levy VD. Intraosseous growth of giant cell tumors of the tendon sheath (localized nodular tenosynovitis) of the digits: report of 15 cases. *J Hand Surg Am.* 1998;23:732-6.
- 10) McGraw P, Bonvento B, Moholkar K. Phalangeal intraosseous epidermoid cyst. *Acta Orthop Belg.* 2004;70:365-7.
- 11) Theumann NH, Goettmann S, Le Viet D, Resnick D, Chung CB, Bittoun J, et al. Recurrent glomus tumors of fingertips: MR imaging evaluation. *Radiology.* 2002;223:143-51.