

천장관절 후하연의 표면해부학적 위치 분석

연세대학교 의과대학 ¹마취통증의학교실, ²마취통증의학연구소

조광연¹ · 김범수¹ · 김원옥^{1,2} · 윤덕미^{1,2} · 윤경봉^{1,2}

An Analysis of the Surface Anatomical Location of the Posterior-inferior Margin of the Sacroiliac Joint

Kwang Yeon Cho, M.D.¹, Bum Su Kim, M.D.¹, Won Oak Kim, M.D.^{1,2}, Duck Mi Yoon, M.D.^{1,2}, and Kyung Bong Yoon, M.D.^{1,2}

¹Department of Anesthesiology and Pain Medicine, ²Anesthesia and Pain Research Institute, Yonsei University College of Medicine, Seoul, Korea

Background: The blind sacroiliac joint (SIJ) block cannot always be performed accurately; it is commonly performed in the office based setting because intraarticular and periarticular injections are effective for SIJ pain. However, knowledge on the surface anatomy of the SIJ is lacking. The purpose of this study was to analyze the surface anatomical location of the posterior-inferior margin of the SIJ.

Methods: After informed consent was obtained, fifty patients undergoing SIJ block in the prone position were examined. The oblique angles where the anterior-inferior margin and the posterior-inferior margin of the SIJ overlap on X-ray were evaluated. In addition, the surface anatomical relationships between the posterior-inferior margin of the SIJ on X-ray and the posterior superior iliac spine (PSIS) and sacral hiatus by palpation were assessed.

Results: The oblique angle was $5.4 \pm 2.9^\circ$. The vertical and transverse distance between the posterior-inferior margin of the SIJ and PSIS were 3.8 ± 0.8 cm and 0.9 ± 0.6 cm, respectively. The vertical and transverse distance between the posterior-inferior margin of the SIJ and the midpoint of the sacral hiatus were 3.4 ± 0.7 cm and 3.9 ± 0.6 cm, respectively. Only the vertical distance between the posterior-inferior margin of the SIJ and PSIS showed significant difference between the male and the female groups ($P = 0.0016$).

Conclusions: The measurements in this study can be used as a reference standards for the blind SIJ block. (Korean J Pain 2009; 22: 47-51)

Key Words: sacroiliac joint, surface anatomy.

서 론

천장관절이 요통의 원인인 비율은 16%에서 22.5% 정도를 차지하고 있다.¹⁻³⁾ 천장관절은 그 신경 지배 영역에 논란의 여지가 많으며 여러 신경들에 의해 지배되기 때문에⁴⁻⁶⁾ 신경블록보다는 관절 내로 직접 약물을 주입하

는 방법이 선호된다. 천장관절블록은 주로 영상증강장치를 이용하여 후하방접근법으로 이루어지며 국소마취제와 스테로이드의 관절 내 주입이 효과적인 것으로 보고되고 있다.⁷⁾ 그러나 천장관절통 환자에서 관절강 주위로 국소 마취제를 주입하였을 때가 관절강 내에 국소 마취제를 주입했을 때보다 더 효과적이었다는 보고도 있어⁸⁾ 이러한 환자들에게서 영상증강장치 없이 맹검법을

접수일 : 2008년 12월 26일, 승인일 : 2009년 1월 12일
책임저자 : 윤경봉, (120-752) 서울시 서대문구 신촌동 134
연세대학교 의과대학 마취통증의학교실
Tel: 02-2228-2416, Fax: 02-312-7185
E-mail: kbyoon@yuhs.ac

Received December 26, 2008, Accepted January 12, 2009
Correspondence to: Kyung Bong Yoon
Department of Anesthesiology and Pain Medicine, Anesthesia and Pain Research Institute, Yonsei University College of Medicine, 134, Sinchon-dong, Seodaemun-gu, Seoul 120-752, Korea
Tel: +82-2-2228-2416, Fax: +82-2-312-7185
E-mail: kbyoon@yuhs.ac

이용한 천장관절 주위로 약물을 주입하는 방법도 흔히 사용되고 있다. 일반적으로 행해지고 있는 맹검법은 자입점이 되는 천장관절의 후하연(posterior inferior margin)을 후상장골극(posterior superior iliac spine)의 미측(caudal) 방향으로 측지해가며 찾는 방법이지만 실제로 천장관절 후하연을 정확히 측지하기 어렵다는 한계점이 있다. 또한 천장관절 후하연의 표면 해부학적인 연구도 아직까지 없는 실정이다. 이에 저자들은 영상증강 장치를 이용하여 실제 천장관절블록을 성공적으로 수행한 환자들을 대상으로 엑스선 사진에서 천장관절의 후하연과 환자 엉덩뼈 표면에서 측지 가능한 중요한 지표인 후상장골극 및 천골열공(sacral hiatus)과의 위치관계를 파악하고자 하였으며 아울러 남녀 간의 차이가 있는지도 비교 분석하고자 하였다.

대상 및 방법

2008년 4월부터 2008년 10월까지 본 병원 통증 클리닉에 내원한 요통 환자 중에서 영상증강장치를 이용하여 천장관절블록을 시행 받은 성인 50명의 환자(남자; 25명, 여자; 25명)를 대상으로 환자 동의를 구한 후 본 연구를 시작하였는데 후상장골극이나 천골열공을 측지하기 어려운 환자들은 대상에서 제외하였다. 대상 환자들의 연령, 신장, 체중은 Table 1과 같으며 남녀 간의 나이와 체질량 지수는 유의한 차이가 없었으며 키와 몸무게는 유의한 차이를 보였다($P < 0.05$).

시술 시에 환자는 복와위 자세(prone position)에서 복부에 베개를 넣어 요추부의 굴곡을 최소화 하였다. 엉덩뼈능선(ilic crest)을 따라 뒤쪽으로 측진해서 후상장골극을 확인하였으며 천골열공은 양쪽 천골각(sacral cornu)의 중간 지점을 기준으로 삼았다. 시술하고자 하는 부위를 소독 후 영상증강장치를 이용하여 천장관절의 전후 사진을 얻은 후, 천장관절 전면과 후면의 하연(inferior margin)이 겹쳐지도록 사면영상(oblique view)을

얻은 다음 사면의 각도를 측정하였다. 블록침의 자입점은 천장관절의 후하연을 목표로 하였으며 영상증강장치의 빔에 평행하게 진행시켜 블록침을 관절의 하연 내로 위치시킨 후 조영제를 주입하여 확인하였다. 관절블록 후 엑스선에서 보인 천장관절 후하연과 같은 쪽의 후상장골극과의 수평 거리와 수직 거리를 측정하였고, 이어서 천장관절 후하연과 천골열공과의 수평 거리와 수직 거리를 측정하였다(Fig. 1). 본 연구에서, 모든 결과는 평균 \pm 표준 편차로 기술하였고, 남녀 간의 비교는 SPSS (Version 12.0, USA)를 사용하여 independent t-test를 통해 하였으며, P 값이 0.05 미만인 경우 통계적인 의미가 있는 것으로 간주하였다.

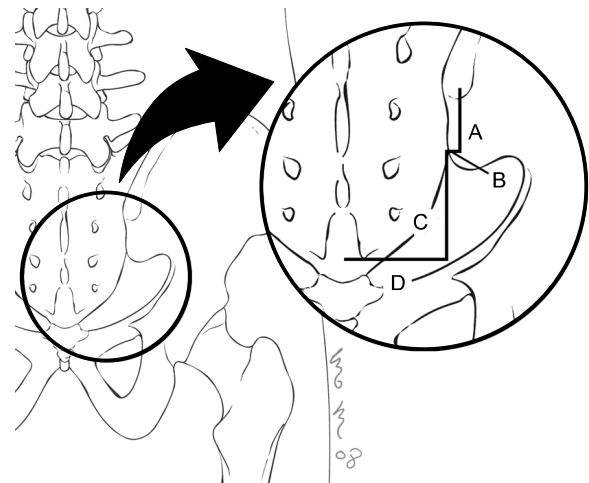


Fig. 1. This figure shows the measurements in this study. A represents the vertical distance between the posterior-inferior margin of the sacroiliac joint and the posterior superior iliac spine, B represents the transverse distance between the posterior-inferior margin of the sacroiliac joint and the posterior superior iliac spine, C represents the vertical distance between the posterior-inferior margin of the sacroiliac joint and the midpoint of the sacral hiatus, D represents the transverse distance between the posterior-inferior margin of the sacroiliac joint and the midpoint of the sacral hiatus.

Table 1. Demographic Data

	Total (n = 50)	Male group (n = 25)	Female group (n = 25)
Age (yrs)	57.2 \pm 18.0	57.4 \pm 17.4	57.1 \pm 15.9
Height (cm)	163.3 \pm 8.4	168.8 \pm 6.8*	157.8 \pm 4.8*
Weight (kg)	60.8 \pm 9.8	66.2 \pm 9.3*	55.4 \pm 5.7*
BMI (kg/m ²)	22.7 \pm 2.5	23.1 \pm 2.1	22.3 \pm 2.3

Values are mean \pm SD. BMI: body mass index, * $P < 0.05$, significant difference between the groups.

Table 2. Surface Anatomical Relationships between the Posterior-inferior Margin of the Sacroiliac Joint and Posterior Superior Iliac Spine and Sacral hiatus

	Total (n = 50)	Male group (n = 25)	Female group (n = 25)
A (cm)	3.8 ± 0.8	4.1 ± 0.6*	3.4 ± 0.6*
B (cm)	0.9 ± 0.6	1.0 ± 0.7	0.8 ± 0.5
C (cm)	3.4 ± 0.7	3.4 ± 0.8	3.4 ± 0.6
D (cm)	3.9 ± 0.6	3.8 ± 0.7	4.1 ± 0.4
A/A + C	0.53 ± 0.08	0.55 ± 0.07	0.51 ± 0.07

Values are mean ± SD. * $P < 0.05$, significant difference between the groups. A: the vertical distance between the posterior-inferior margin of the sacroiliac joint and the posterior superior iliac spine. B: the transverse distance between the posterior-inferior margin of the sacroiliac joint and the posterior superior iliac spine. C: the vertical distance between the posterior-inferior margin of the sacroiliac joint and the midpoint of the sacral hiatus. D: the transverse distance between the posterior-inferior margin of the sacroiliac joint and the midpoint of the sacral hiatus.

결 과

천장관절의 전, 후면의 하연이 겹치는 사면각은 $5.4 \pm 2.9^\circ$ 였고, 통계적으로 남녀 간에 유의한 차이는 없었으며 ($P = 0.62$) 천장관절의 전, 후면의 하연이 겹쳐지도록 하는 사면상은 대상자 모두 측정하고자 하는 쪽의 반대편으로 영상증강장치를 돌렸을 때 얻어졌다.

천장관절의 후하연과 후상장골극 및 천골열공과의 수직, 수평 거리는 Table 2에 표시하였다. 천장관절의 후하연과 후상장골극의 세로길이는 남녀 간 유의한 차이를 보였으며 ($P = 0.0016$), 남자군에서 0.7 cm 더 긴 것으로 나타났다. 그러나 천장관절의 후하연과 천골열공의 세로길이는 3.4 ± 0.7 cm였으며 남녀 간의 유의한 차이는 없었다 ($P = 0.74$). 후상장골극과 천장관절 후하연의 세로길이가 후상장골극과 천골열공의 세로길이의 비(Fig. 1에서 A/A + C)도 0.53 ± 0.08 로 통계적으로 유의한 차이는 없었다 ($P = 0.09$).

후상장골극과 천장관절 후하연의 가로길이는 0.9 ± 0.6 cm였고 두 군 간에 유의한 차이는 없었다 ($P = 0.47$). 천장관절의 후하연과 천골열공의 가로길이는 3.9 ± 0.6 cm로 측정되었는데 이 길이는 통계적으로 유의한 차이는 없었지만 ($P = 0.09$), 신장이 더 작음에도 불구하고 여자군이 남자군보다 0.3 cm 더 큰 것으로 조사되었다.

고 찰

20세기 이후, 천장관절이 요통의 원인 중의 하나로 대두되면서 Bernard와 Kirkaldy-Willis는¹⁾ 이학적 검사에 의존한 후향적 검사에서 천장관절에 의한 요통의 비율은 22.5%라고 하였다. 이후 Schwarzer 등은²⁾ 관절블록으

로 만성요통 환자들 중 천장관절이 원인인 비율이 16% (5–27%)라고 하였으며, Maigne 등은³⁾ 진단적 관절블록을 시행하여 유병률이 18.5% (9–29%)라고 하였다. 오늘날까지 천장관절통을 진단할 수 있는 신뢰할만한 과거력 및 이학적 검사는 없으며,^{2,3,9)} 방사선학적으로도 신뢰할만한 도구가 없다.¹⁰⁻¹²⁾ 컴퓨터단층촬영 스캔분석은 특이도 및 민감도가 낮으며¹⁰⁾ 골스캔의 경우도 특이도는 높으나 민감도가 낮아 진단적 도구로 쓰이기에는 제한적이다.^{11,12)} 천장관절에 관여하는 신경의 지배영역도 넓기 때문에⁴⁻⁶⁾ 직접 천장관절을 블록하는 것이 천장관절통을 진단하는 가장 신뢰할만한 방법으로 간주되고 있다.

맹검법으로 천장관절블록을 시행했을 때 Rosenberg 등은¹³⁾ 22%에서만 관절 내 주입을 성공하였고, Hansen 등¹⁴⁾ 맹검법으로 천장관절블록을 시행하였을 경우 12%의 성공률을 보였다고 한다. 따라서 요통의 원인이 천장관절인지 아닌지 진단적 목적으로 천장관절블록을 시행해야 할 경우에는 영상증강장치를 이용하여야 한다. 하지만 천장관절통에서 천장관절을 직접 블록하는 것뿐만 아니라 관절강 주위에 steroid나 국소마취제의 주입도 효과적인 것으로 보고되고 있다.^{8,15,16)} 이는 천장관절뿐만 아니라 천장관절 주위조직도 천장관절통의 원인임을 의미한다. Murakami 등은⁸⁾ 천장관절통이 의심되는 환자를 대상으로 천장관절에 직접 국소 마취제를 주입한 군에서는 62%의 환자에서 천장관절통의 감소를 보였고 천장관절 주위에 국소마취제를 주입한 군은 96%에서 천장관절통의 감소를 보여 오히려 천장관절 주위에 국소마취제를 주입한 쪽이 더 좋은 결과를 얻었다고 보고하였다. 때문에 임상에서 맹검법에 의한 천장관절블록도 천장관절 주위에 약물이 주입될 수만 있어도 치료적 의미를 갖는다고 할 수 있다. 그러나 천장관절은 엉덩뼈 표면에서 측정하기 어려운 경우가 많고 천장관절을 표면해부학적

으로 엉덩뼈 표면에서 측지 가능한 다른 구조물들과 연계한 연구가 없는 실정이다.

남녀 천골을 비교한 최근의 연구에 의하면¹⁷⁾ 천골의 세로길이는 유의한 차이가 없고, 천골의 가로길이는 남자 10.22 ± 0.70 cm, 여자 10.84 ± 0.60 cm로 여자가 약 0.62 cm 큰 것으로 통계적으로 유의한 결과를 얻었다. 본 연구에서도 천골열공과 천장관절 후하연과의 가로길이는 통계적으로 유의하지는 않았지만($P = 0.09$) 여자군이 0.3 cm 큰 것으로 나타나 상기한 연구와 유사한 결과를 얻었다. 한편 후상장골극과 천장관절 후하연과의 세로길이에서는 통계적으로 유의하게($P = 0.0016$) 남자에서 0.7 cm 더 긴 결과값을 얻었으나 천장관절 후하연에서 천골열공까지의 세로길이는 전체 평균 3.4 (3.2-3.6) cm로 남녀 간에 통계적으로 유의한 차이가 없었다($P = 0.74$). 후상장골극과 천장관절 후하연의 세로길이의 비(Fig. 1에서 A/A + C)도 상대적으로 남자군이 0.04 차이로 높게 나타났지만 전체 평균 0.53 (0.51-0.55)으로 통계적으로 유의한 차이는 보이지 않았다($P = 0.09$).

이러한 연구 결과로 미루어 볼 때 맹검법에 의한 천장관절블록 시 A/A + C 값이 평균 0.53 (0.51-0.55) 미만인 지점에서 자입점을 찾는 것이 유용하리라 생각하고, A/A + C 값이 0.55 이상인 지점에서 블록침을 자입하여 미측 방향으로 천장관절 부위를 찾으려는 시도는 의미가 적을 것으로 생각한다. 그리고 후상장골극이 잘 측지되지 않는 경우에는 두측(cranial)으로 천골열공으로부터 평균 3.4 (3.2-3.6) cm 이상의 지점에서 자입점을 찾는 것도 도움이 되리라 생각한다.

후상장골극과 천장관절 후하연의 가로 관계를 살펴보면 모든 환자에서 후상장골극의 내측에 천장관절 후하연이 위치해 있었으며 그 길이는 평균 0.9 (0.73-1.07) cm였다. 그러나 천장관절 전후면의 하연이 겹쳐지도록 하기 위해 엑스선에서 $5.4 (4.6-6.2)^\circ$ 정도의 사면각을 두었기 때문에 실제 측진 시 천장관절 후하연은 이보다 약간 외측에 존재할 것이다. 하지만 사면각도가 크지 않고 실제로 천장관절블록 시 블록침의 깊이가 대부분의 환자에서 4 cm 이하였기 때문에 약 0.3 cm 이내의 미미한 차이가 있을 것으로 생각한다. 이러한 결과로 미루어 볼 때 후상장골극보다 외측에서 천장관절 후하연을 찾는 것은 의미가 적을 것으로 생각하며 대략 후상장골극보다 1 cm 이내의 내측 주변에서 천장관절 후하연이 있을 것으로 예측하는 것이 유용하리라 생각한다. 또한 실제 블록 시에는 천장관절 후하연이 측진된 지점보다

0.3 cm 정도 내측에서 외측으로 약 5° 내외의 사면각을 두어 블록침을 자입하는 것이 유용하리라 생각한다. 만일 후상장골극이 잘 측진되지 않는 경우에는 천골열공으로부터 평균 3.9 (3.7-4.1) cm 외측에서 자입점을 찾는 것도 도움이 되리라 생각한다.

본 연구에서는 환자가 엎드려 있는 자세에서 수평한 바닥면과 천골이 이루는 각도를 반영하지 못한 한계점이 있지만, 천장관절 후하연과 환자 엉덩뼈 표면에서 측지 가능한 중요한 지표들인 후상장골극 및 천골열공과의 위치 관계를 제시함으로써 맹검법에 의한 천장관절 블록 시 정확도를 높이는데 일부 기여하리라 생각한다.

참 고 문 헌

- Bernard TN Jr, Kirkaldy-Willis WH: Recognizing specific characteristics of nonspecific low back pain. *Clin Orthop Relat Res* 1987; 217: 266-80.
- Schwarzer AC, Aprill CN, Bogduk N: The sacroiliac joint in chronic low back pain. *Spine* 1995; 20: 31-7.
- Maigne JY, Aivaliklis A, Pfefer F: Results of sacroiliac joint double block and value of sacroiliac pain provocation tests in 54 patients with low back pain. *Spine* 1996; 21: 1889-92.
- Grob KR, Neuhuber WL, Kissling RO: Innervation of the sacroiliac joint of the human. *Z Rheumatol* 1995; 54: 117-22.
- Ikeda R: Innervation of the sacroiliac joint. Macroscopical and histological studies. *Nippon Ika Daigaku Zasshi* 1991; 58: 587-96.
- Fortin JD, Kissling RO, O'Connor BL, Vilensky JA: Sacroiliac joint innervation and pain. *Am J Orthop* 1999; 28: 687-90.
- Slipman CW, Lipetz JS, Plastaras CT, Jackson HB, Vresilovic EJ, Lenrow DA, et al: Fluoroscopically guided therapeutic sacroiliac joint injections for sacroiliac joint syndrome. *Am J Phys Med Rehabil* 2001; 80: 425-32.
- Murakami E, Tanaka Y, Aizawa T, Ishizuka M, Kokubun S: Effect of periarticular and intraarticular lidocaine injections for sacroiliac joint pain: prospective comparative study. *J Orthop Sci* 2007; 12: 274-80.
- Dreyfuss P, Michaelsen M, Pauza K, McLarty J, Bogduk N: The value of medical history and physical examination in diagnosing sacroiliac joint pain. *Spine* 1996; 21: 2594-602.
- Elgafy H, Semaan HB, Ebraheim NA, Coombs RJ: Computed tomography findings in patients with sacroiliac pain. *Clin Orthop Relat Res* 2001; 382: 112-8.
- Maigne JY, Boulahdour H, Chatellier G: Value of quantitative radionuclide bone scanning in the diagnosis of sacroiliac joint syndrome in 32 patients with low back pain. *Eur Spine J* 1998; 7: 328-31.

12. Slipman CW, Sterenfeld EB, Chou LH, Herzog R, Vresilovic E: The value of radionuclide imaging in the diagnosis of sacroiliac joint syndrome. *Spine* 1996; 21: 2251-4.
 13. Rosenberg JM, Quint TJ, de Rosayro AM: Computerized tomographic localization of clinically-guided sacroiliac joint injections. *Clin J Pain* 2000; 16: 18-21.
 14. Hansen HC: Is fluoroscopy necessary for sacroiliac joint injections- *Pain Physician* 2003; 6: 155-8.
 15. Luukkainen R, Nissila M, Asikainen E, Sanila M, Lehtinen K, Alanaatu A, et al: Periarticular corticosteroid treatment of the sacroiliac joint in patients with seronegative spondylarthropathy. *Clin Exp Rheumatol* 1999; 17: 88-90.
 16. Luukkainen RK, Wennerstrand PV, Kautiainen HH, Sanila MT, Asikainen EL: Efficacy of periarticular corticosteroid treatment of the sacroiliac joint in non-spondylarthropathic patients with chronic low back pain in the region of the sacroiliac joint. *Clin Exp Rheumatol* 2002; 20: 52-4.
 17. Başaloğlu H, Turgut M, Taşer FA, Ceylan T, Başaloğlu HK, Ceylan AA: Morphometry of the sacrum for clinical use. *Surg Radiol Anat* 2005; 27: 467-71.
-