

## 치아종에 의해 매복된 하악 제2 유구치의 교정적 견인

한윤범 · 김성오 · 이제호 · 최형준 · 손흥규 · 최병재

연세대학교 치과대학 소아치과학교실, 구강과학연구소

### 국문초록

치아매복이란 물리적인 장벽으로 치아맹출에 장애가 발생하는 것으로, 정상 맹출 시기까지 치아가 맹출하지 못하는 상태를 말하며, 영구치열기에서 주로 관찰되고, 유치열기에서는 드물다. 치아매복은 전신적 그리고 국소적인 요인에 의하여 일어나고, 치아종에 의한 매복이 자주 발생하는 것으로 보고되었으며, 치아종에 의한 매복 또한 대부분 영구치열기에 나타나고, 유치열기에서는 드물게 발생한다.

이 증례는 하악 좌측 제2유구치의 맹출지연을 주소로 내원한 4세 4개월 된 여아에서, 임상 및 방사선학적 검사 결과 매복된 하악 좌측 제2유구치와 제1대구치 교합면 상방에서 치아종을 관찰할 수 있었으며, 하악 좌측 제2유구치는 치아종에 의해 하악 제1대구치 방향으로 원심경사 되어 있었다. 이에 저자들은 치아종을 제거한 후 매복된 하악 좌측 제2유구치를 교정적으로 견인하고 맹출을 유도하여, 양호한 교합 관계를 얻었기에 이를 보고하는 바이다.

**주요어** : 치아매복, 치아종, 유치열기

### I. 서론

치아매복이란 물리적인 장벽으로 인해 치아의 맹출장애가 발생하는 것으로 정의할 수 있으며, 정상 시기에 구강내로 맹출하지 못하는 상태를 말한다<sup>1)</sup>.

치아매복은 보통 영구치열기에서 관찰되며, 제3대구치와 상악 견치에서 가장 높게 발생한다. 유치열기에 유치가 매복되는 경우는 매우 드물며<sup>2)</sup>, Bianchi와 Rocuzo<sup>3)</sup>는 유병률이 1:10,000이라고 보고하였다. 유치에서 매복이 발생하는 경우 제2유구치에서 가장 흔하고<sup>4,5)</sup>, 그 다음으로 유절치에서 호발한다<sup>6,7)</sup>.

유치의 매복은 전신적 그리고 국소적인 요인에 의해 발생한다<sup>1)</sup>. 유치 매복을 일으키는 전신적인 요인으로는 기저세포모반 증후군과 같은 증후군과 연관되거나 갑상선기능저하증 혹은 뇌하수체성 소인증과 같은 내분비질환과 관련이 있으며, 국소적인 요인으로는 치아종과 낭성병소, 치성종양, 유착, 외상성 손상, 맹출공간의 부족, 유치배의 비정상적인 발육, 미숙아에서 기도삼관에 의한 치배손상 등이 있고<sup>8-14)</sup>, 이 중 치아종에 의한 유치 매복이 가장 많이 보고되었다.

이 증례는 하악 좌측 제2유구치의 맹출지연을 주소로 내원한 4세 4개월된 여아에서, 매복의 원인으로 생각되었던 매복 유구치 상방의 치아종을 제거한 후, 교정적 견인을 통해 매복된 유구치의 맹출을 유도하여, 양호한 교합관계를 얻은 경우로 이를 보고하는 바이다.

### II. 증례보고

4세 4개월 된 여아가 하악 좌측 제2유구치의 맹출지연을 주소로 내원하였다. 특이할 만한 전신 병력이나 감염, 외상의 병력은 없었고, 임상검사 결과 하악 좌측 제2유구치가 정상 맹출 시기를 지나서까지 맹출하지 않았으며, 상악 좌측 제2유구치가 미맹출한 하악 좌측 제2유구치 부위로 정출되어 있었다(Fig. 1, 2).

방사선학적 검사에서, 하악 좌측 제2유구치는 치조골내에 원심경사되어 매복되어 있었으며, 매복된 하악 좌측 제2유구치 및 제1대구치 상방에 치아종이 관찰되었다. 매복된 하악 좌측 제2유구치의 치근 성숙도는 하악 우측 제2유구치와 비교하여 늦은 것을 관찰할 수 있었으며, 원심치근은 만곡되어 있었고,

교신 저자 : 최 병 재

서울시 서대문구 신촌동 134/ 연세대학교 치과대학병원 소아치과/ 02-2228-8800/ bjchoi@yuhs.ac

원고접수일: 2008년 09월 16일 / 원고최종수정일: 2008년 10월 27일 / 원고채택일: 2008년 11월 03일

하악 좌측 제2소구치 치배는 하악 우측 제2소구치 치배에 비하여 발육단계가 더 늦은 것을 관찰할 수 있었다(Fig. 3, 4). 이상의 소견으로 치아종에 의하여 하악 좌측 제2유구치가 매복되고 원심경사되었으며, 치료하지 않을 경우 하악 좌측 제1대구치도 매복될 것으로 판단되어, 하악 좌측 제1대구치와 제2유구치 상방에 존재하는 치아종을 외과적으로 제거하고 원심경사되어 매복된 하악 좌측 제2유구치의 교정적 견인을 시행하기로 하였다.

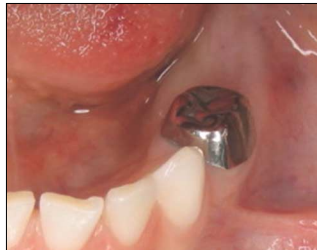

Fig. 1. Initial clinical view

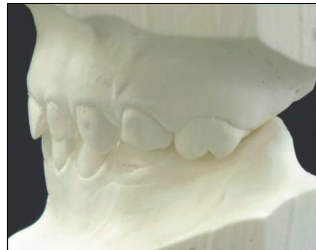

Fig. 2. Initial study model.

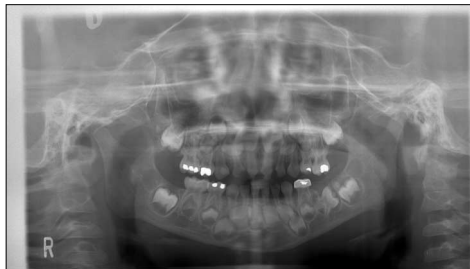

Fig. 3. Panoramic view (Initial)

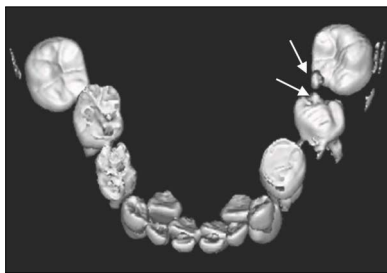


Fig. 4. 3-D dental CT view (Initial)

치아종을 외과적으로 제거한 후, 교정적 견인을 위하여 하악 좌측 제2유구치의 근심면에 결찰 강선을 연결한 버튼을 집착하였다(Fig. 5). 가철성 장치와 교정용 고무줄을 이용하여 매복된 제2유구치를 견인하였다(Fig. 6).

교정적 견인을 시행한 3개월 후, 구내 치근단 방사선 사진에서 원심경사되고 매복되었던 하악 좌측 제2유구치의 치축이 개선되며 맹출하고 있는 것을 관찰할 수 있었다. 교정적 견인 3개월 후, 하악 좌측 제2유구치의 근심면에 집착하였던 버튼이 하악 좌측 제1유구치의 원심면과 접촉할 정도까지 정상 치축 방향으로 이동되어, 버튼을 제거 후 자발적인 맹출을 관찰하였다

(Fig. 7, 8).

정기적인 임상 및 방사선 검사 소견상, 하악 좌측 제2유구치의 원심경사는 점차 개선되었고, 하악 좌측 제1유구치와 비교하여 거의 비슷한 교합면까지 맹출됨이 관찰되었다(Fig. 9, 10). 또한, 하악 좌측 제2유구치와 제1유구치의 인접면 간격이 감소되었으며(Fig. 11), 치료 후 12개월에는 정상에 가까운 치축을 보이고(Fig. 12), 대합치와 정상적으로 교합되었다(Fig. 13, 14).

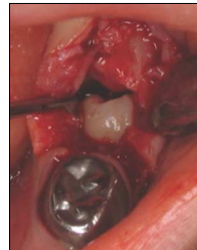

Fig. 5. After odontoma removal

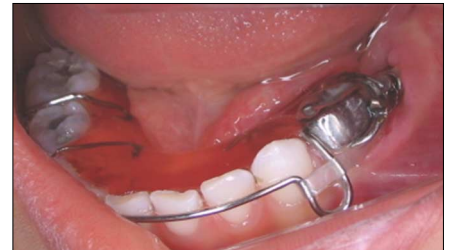

Fig. 6. Removable appliance using orthodontic traction

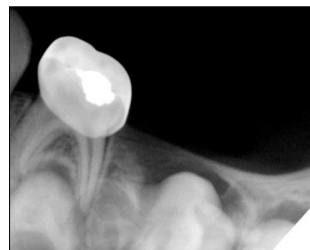

Fig. 7. Initial periapical view

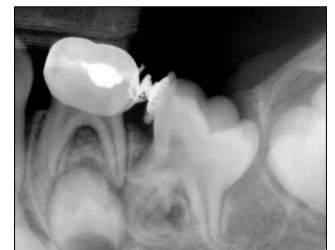


Fig. 8. After 3 months.

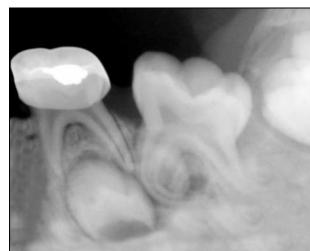

Fig. 9. After 5 months.

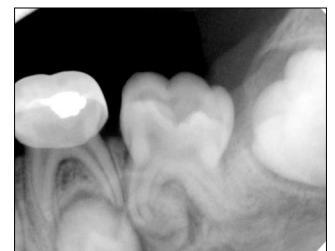

Fig. 10. After 7 months.

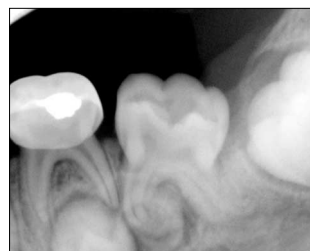

Fig. 11. After 9 months.

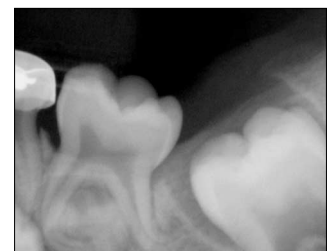

Fig. 12. After 12 months.

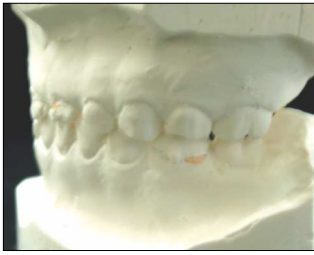

Fig. 13. Final study model.

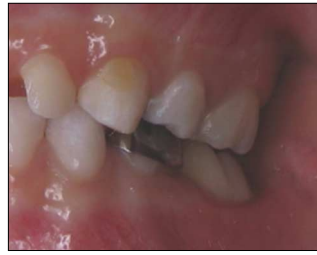

Fig. 14. Final clinical view.

### Ⅲ. 총괄 및 고찰

치아매복은 영구치열기와 유치열기에서 발생할 수 있으며, 영구치열기에 비하여 유치열기에서는 그 빈도가 상대적으로 낮다<sup>2)</sup>. 유치매복의 유병률에 대한 Bianchi와 Rocczuzo<sup>3)</sup>의 연구에 의하면, 유치매복의 빈도는 10,000명당 1명꼴로 드물게 발생한다고 하였다. 유치매복의 치아별 빈도에 관한 연구는 전체적인 유병률이 낮기 때문에 드물다<sup>15)</sup>. 유치에서는 제2유구치가 가장 높은 빈도로 매복되고, 그 빈도는 하악에서 더 높으며<sup>15)</sup>, 다음으로 유중절치에서 호발하는 것으로 보고되었다<sup>6,7,14)</sup>.

유치열기에 매복을 일으키는 요인으로 치아종 또는 과잉치, 거대치나 쌍생치와 같이 비정상적으로 큰 치관을 갖는 치아, 낭성 조직 등이 있으며, Otsuka 등<sup>16)</sup>의 연구에 의하면, 이 중 치아종과 연관되어 유치의 매복이 발생하는 경우가 가장 높다고 하였다.

치아종은 외배엽성 상피세포와 중배엽성 세포의 과성장으로 형성되는 혼합종양으로, 치열이 형성되는 시기에 발생, 성숙과정을 거치며 제한적으로 성장하는 특징이 있다. 영구치열기와 유치열기에서 발생할 수 있지만, 유치열기에는 드물다<sup>17)</sup>. 유치열기에서 발생하는 치아종은 주로 유전치와 유전치 부위에서 호발하는 것으로 보고되었다<sup>6,18,19)</sup>. Hisatomi 등<sup>17)</sup>에 의하면, 유구치와 관련된 보고는 검색 결과 5 증례에 불과하다고 하였다. 유치열기에서 발생하는 치아종은 초기에는 방사선 투과성일 수 있고, 점차 범랑질이나 상아질과 같은 불투과성을 보이는 작은 크기의 물질로 나타날 수 있다. 이와 같이, 유치열기의 치아종은 방사선 사진상에서 크기가 작고, 감소된 불투과성을 보여 방사선적 검사로 진단하는데 어려움이 있다.

유구치가 매복될 경우 다양한 합병증을 일으킬 수 있는데, 계승 소구치 치배의 발육이 지연될 수 있고, 이로 인하여 계승 소구치의 맹출장애가 발생할 수 있다<sup>20)</sup>. 본 증례에서도 매복된 좌측 제2유구치 하방의 제2소구치 치배가 우측 제2소구치 치배에 비하여, 발육이 지연된 양상이 관찰되었으며, 이는 유구치의 매복에 의한 것으로 사료된다. 김 등<sup>21)</sup>은 매복된 유구치와 계승 소구치 치배 사이에 수직 전위가 발생하여 하방의 소구치 치배에 발육장애를 일으킬 수 있다고 하였다. 매복된 유구치와 인접한 제1대구치는 근심으로 경사되어 악궁 장경이 소실될 수 있고, 대합치는 정출될 수 있다. 매복된 제2유구치에 인접한 제1대구치의 근심면이 매복된 제2유구치의 원심면과 접촉된 경우 제1대구치의 맹출을 방해할 수 있으며, 제2소구치가 결손된 경우

제1대구치의 조기 근심이동이 매복된 제2유구치에 의해서 방해를 받을 수 있다. 그리고, 매복된 유치에 의해 낭성 변화 혹은 감염과 같은 병리적인 변화가 발생할 수 있다.

유치가 매복된 경우 이전의 연구에서, 치료 방법으로 주기적으로 관찰하는 방법과 매복된 유치를 발치하는 것이었다. 주기적으로 관찰하는 경우는 맹출 경로에 장애를 주는 치아종이나 과잉치 등과 같은 장애요인이 없는 경우이며, McDonald 등<sup>22)</sup>은 환자의 협조도가 좋은 경우에 시행할 수 있다고 하였다. 그러나, Ten<sup>23)</sup>, Rygh와 Reitan<sup>24)</sup>은 매복된 유치를 조기에 발거하는 것이 최선의 치료방법이라고 하였다. 이는 매복된 유치에 의해서 계승 영구치의 발육 및 맹출장애, 낭종 형성, 감염 등의 합병증이 생길 수 있기 때문이다. 매복된 유치의 발거 시기에 대해서, Amir와 Duperon<sup>25)</sup>은 계승 영구치의 발육 정도와 근접도를 고려하여 매복된 유치의 발거시 영구 치배에 손상을 가하지 않도록 적절한 시기를 선택해야 한다고 하였고, 영구치의 치관이 완성되거나 형태 이상이 관찰될 때까지 매복된 유치의 발거를 연기할 것을 추천하였다. 본 증례에서는 치아종에 의해 매복된 유구치의 자발적인 맹출을 기대하기 어려웠으며, 매복된 유구치의 계승 영구 치배인 하악 좌측 제2소구치 치배의 발육 단계가 치관의 석회화가 막 시작되는 시기였으므로, 매복된 유구치의 발거에 한계가 있었다.

이상의 치료 방법 외에도, Motokawa 등<sup>5)</sup>은 낭종에 의해서 매복된 상악 제2유구치에서, 낭종을 제거하여 매복된 치아를 외과적으로 노출 시킨 후, 교정적으로 견인하여 치아를 배열하였다. 본 증례에서도 매복된 유치의 치축 방향과 치근의 형태로 인하여, 하악 제2유구치가 자발적으로 맹출하기 어렵다고 판단되었고, 계승 소구 치배의 발육 단계상 매복된 유구치의 발거보다는 교정적인 견인을 시도하는 것이 매복된 치아의 맹출을 유도하고, 계승 영구 치배의 발육에 영향을 덜 미칠 것으로 판단되어, 매복된 유구치의 교정적 견인을 시도하였다. 매복된 유치의 교정적 견인을 시도할 경우, 맹출을 위한 공간부족 여부와 치축 방향, 인접치와의 관계, 병소 존재 여부 등을 고려해야 한다.

### Ⅳ. 요약

하악 좌측 제2유구치의 맹출지연을 주소로 내원한 만 4세 4개월 여아에서, 치아종에 의해 매복된 하악 좌측 제2유구치를 관찰할 수 있었으며, 매복된 제2유구치는 심하게 원심경사되어 있었고 치근의 만곡이 관찰되었다. 제2유구치가 자발적으로 맹출하기 어렵고, 제1대구치의 맹출장애와 계승 제2소구치배의 발육에 장애가 발생할 것으로 판단되어, 치아종을 제거한 후 교정적으로 견인하여 제2유구치의 맹출을 유도하였다.

유구치가 매복되었을 때, 임상 및 방사선학적 검사로 원인을 파악한 후, 관찰 또는 교정적 견인, 유치의 발치 등 적절한 치료 방법을 선택해야 한다.

## 참고문헌

1. Otsuka Y, Mitomi T, Tomizawa M, *et al.* : A review of clinical features in 13 cases of impacted primary teeth. *Int J Paediatr Dent*, 11:57-63, 2001.
2. Pindborg JJ : Pathology of the dental hard tissues. Philadelphia, W.B. Dsunders Co, 1970.
3. Bianchi SD, Roccuo M : Primary impaction of primary teeth : A review and report of three cases. *J Clin Pediatr Dent*, 15:165-168, 1991.
4. Ranta K, Ranta H, Lukinmaa PL : Impacted primary molar associated with odontome - a case report. *Journal of Paediatric Dentistry*, 4:99-120, 1988.
5. Motokawa W, Braham RL, Morris ME, *et al.* : Surgical exposure and orthodontic alignment of an unerupted primary maxillary second molar impacted by an odontoma and a dentigerous cyst : a case report. *Quintessence Int*, 21:159-162, 1990.
6. Haishima K, Haishima H, Yamada Y, *et al.* : Compound odontomes associated with impacted maxillary primary central incisors : report of two cases. *Int J Paediatr Dent*, 4:251-256, 1994.
7. Jameson GD, Bruke PH : Inversion of second deciduous molar and second premolar. *Br Dent J*, 162:265-266, 1997.
8. Rohlin M : An impacted deciduous first molar. *Oral Surg*, 37:820-823, 1998.
9. Boyczuk MP, Berger JR : Identifying a deciduous dentigerous cyst. *J Am Dent Assoc*, 126:643-644, 1995.
10. Lysell L, Sund G : Ameloblastic fibroma : report of two cases. *Br J Oral Surg*, 16:78-85, 1978.
11. Ben-Bassat Y, Brin I, Fuks AB : Occlusal disturbances resulting from neglected submerged primary molars. *ASDC J Dent Child*, 58:129-133, 1991.
12. Enrique B : Root Dilaceration and Stunting in Two Unerupted Primary Incisors. *J Dent Child*, 223-225, 1978.
13. Madeleine R : An impacted deciduous first molar. *Oral Surg*, 820-823, 1974.
14. Mason C, Odell EW, Longhurst P : Dental complications associated with repeated orotracheal intubation in infancy: a case report. *Int J Paediatr Dent*, 4:257-264, 1994.
15. 전승준, 최병재, 이종갑 등 : 유치 매복에 관한 증례보고. *대한소아치과학회지*, 22:534-541, 1995.
16. Otsuka Y, Mitomo T, Tomizawa M, *et al.* : A review of clinical features in 13 cases of impacted primary teeth. *Int J Paediatr Dent*, 11:57-63, 2001.
17. Hisatomi M, Asaumi J-I, Konouchi Y, *et al.* : A case of complex odontoma associated with an impacted lower deciduous second molar and analysis of the 107 odontomas. *Oral Dis*, 8:200-105, 2002.
18. Brunetto AR, Turley PK, Brunetto AP, *et al.* : Impaction of a deciduous maxillary canine by an odontoma : surgical and orthodontic management. *Pediatr Dent*, 13:301-302, 1991.
19. Stajcic ZZ : Odontoma associated with a deciduous tooth. *J Pedod*, 12:415-420, 1988.
20. Kuro J, Koch G : The effect of extraction of infraoccluded deciduous molars : A longitudinal study. *Am J Orthod*, 87:46-55, 1985.
21. 김송이, 최성철, 김광철 등 : 매복된 제 2유구치와 제 2소구치 치배의 전위에 관한 증례보고. *대한소아치과학회지*, 33:722-727, 2006.
22. Mcdonald RE, Avery DR, Jeffrey A : *Dentistry for Child and Adolescent*, 8th ed, St.Louis, Mosby Co, 116-121, 1983.
23. Ten Cate : *Orbans oral histology and embryology*, 7th ed, St.Louis, Mosby Co, 329, 1972.
24. Rygh P, Reitan K : Changes in the supporting tissues of submerged deciduous molars with and without permanent successors. *Odont T*, 72:345-62, 1964.
25. Amir E, Duperon DF : Unerupted second primary molar. *ASDC J Dent Child*, 49:365-368, 1982.

Abstract

ORTHODONTIC TRACTION OF THE LOWER DECIDUOUS SECOND MOLAR  
IMPACTED BY AN ODONTOMA

Yoon-Beum Han, Seong-Oh Kim, Jae-Ho Lee, Hyung-Jun Choi, Hyung-Kyu Sohn, Byung-Jai Choi

*Department of Pediatric Dentistry and Oral Science Research Center, College of Dentistry, Yonsei University*

Tooth impaction refers to situations where a tooth fails to erupt due to mechanical blocking and remains unerupted beyond the normal time of eruption. It is commonly found in permanent dentition, but rarely in deciduous dentition. Tooth impaction is caused by systemic or local factors, and most common etiology is odontoma. Odontoma is also commonly found in permanent dentition, and rarely in deciduous dentition.

We are presenting case of 4 year and 4 month year old girl, who had impacted and disto-angulated lower left deciduous second molar due to odontoma. We removed odontoma and performed orthodontic traction of impacted lower left deciduous second molar. Then, the impacted primary molar was erupted and acceptable occlusion was obtained.

**Key words** : Tooth impaction, Odontoma, Deciduous dentition