

측두하악장애 치료유형 분석

차용훈 · 김범준 · 임재형 · 박광호 · 김형곤 · 허종기

연세대학교 치과대학 구강악안면외과학교실(강남세브란스병원)

Abstract (J Korean Assoc Oral Maxillofac Surg 2010;36:520-7)

Analysis of treatment patterns of temporomandibular disorders

Yong-Hoon Cha, Bum-Joon Kim, Jae-Hyung Lim, Kwang-Ho Park, Hyung-Gon Kim, Jong-Ki Huh

Department of Oral and Maxillofacial Surgery, College of Dentistry, Yonsei University, Seoul, Korea

Introduction: This study examined the treatment patterns of temporomandibular disorders (TMD) including conservative and surgical procedures.

Materials and Methods: Patients with TMD who visited Gangnam Severance Hospital from June 2007 to May 2008 were enrolled in this study. All patients were examined from the orthopantomogram, temporomandibular joint (TMJ) tomography, and a clinical examination. The patients who required a further evaluation were examined by magnetic resonance imaging and/or computed tomography. The treatment patterns were divided into counseling, medication, splint therapy, botulinum toxin injection (BTI) and surgical treatment.

Results: Among the 2,464 patients, the average age was 31.8 years (ranging from 6 to 93); 764 (31.0%) were male and 1,700 (69.0%) were female. 2,355 (95.6%) patients were treated with conservative therapy; 1,460 (62.0%) patients were treated with medication, 931 (39.5%) patients were treated with splint, and 46 (2.0%) were treated with BTI. There were 109 (4.4%) patients treated surgically. Eight (0.3%) patients were treated with total temporomandibular joint replacement surgery.

Conclusion: Almost all patients with TMD were treated using conservative methods. Those patients who received surgical treatment because of an ineffective response to conservative treatment had definite problems with the internal derangement and/or osteoarthritis or had severe clinical symptoms.

Key words: Temporomandibular joint disorders, Splint, Arthroplasty, Botulinum toxins, Replacement arthroplasty

[paper submitted 2010. 9. 24 / revised 2010. 12. 9 / accepted 2010. 12. 22]

I. 서 론

측두하악장애는 관절과 근육의 문제가 혼합된 질환으로 임상증상으로는 관절통증, 개구제한, 관절음발생, 저작근통증, 두통, 연관통 등이 있다¹. 측두하악장애를 치료하기 위한 방법은 크게 보존적인 방법과 외과적 방법으로 나뉘며 전자에는 행동치료, 물리치료, 약물치료, 장치치료 등이 있고, 후자에는 관절강세정술, 관절경수술, 과두절제술, 악관절성형술, 악관절치환술 등이 있다². 대부분의 측두하악장애는 보존적인 치료로 만족할만한 성과를 보인다는 보고가 있으며^{3,4}, 심지어 일부 환자들은 특별한 치료를 하지

않아도 증상이 호전된다는 보고들도 있다⁵. 하지만 외과적 치료의 필요성, 시기 등의 문제에 대해서는 논란의 여지가 있으며, 다양한 외과적 술식 중에서 어떤 방법을 선택해야 하는지에 대해서도 기준이 확립되어 있지 않은 실정이다^{2,6-8}.

측두하악장애는 신체적 원인과 정신적 원인이 복합되어 있으며⁹, 병인론이 복잡하여 질병의 원인을 찾기 어려운 경우가 종종 발생한다. 또한 진단이 모호한 면이 있기 때문에 일부 그룹에서는 연구자들을 위한 보다 간단하고 명확한 진단기준(research diagnostic criteria / temporomandibular disorders, RDC/TMD)을 마련하여 임상연구에 적용하고 있으나¹⁰⁻¹³, 치료방법에서는 아직 명확한 기준을 따르다가 보다는 술자의 경험과 지식에 의존하는 경우가 많다. 이러한 다양한 이유로 여러 가지 치료방법이 측두하악장애 환자의 치료를 위해 적용되고 있으나 치료방법의 공론화나 통계자료는 부족한 실정이다. 이에 저자 등은 측두하악장애 환자의 진단과 치료계획의 수립에 도움이 되고자 본원에서 시행한 측두하악장애 치료의 유형별 통계 자료를 정리하여 문헌고찰과 함께 보고하는 바이다.

허종기

135-720 서울시 강남구 언주로 712

연세대학교 강남세브란스 치과전문병원 구강악안면외과

Jong-Ki Huh

Department of Oral and Maxillofacial Surgery, Gangnam Severance Dental Hospital, College of Dentistry, Yonsei University

712, Eonju-ro, Gangnam-gu, Seoul, 135-720, Korea

TEL: +82-2-2019-3560 FAX: +82-2-3463-4052

E-mail: omshuh@yuhs.ac

II. 연구대상 및 방법

1. 연구대상

2007년 6월부터 2008년 5월까지 악관절의 급만성 동통, 급만성 개구장애, 관절잡음 등의 측두하악장애를 주소로 강남세브란스병원 구강악안면외과에 내원하여(초진 또는 재진) 치료받은 환자 2,464명을 대상으로 하여 성별과 연령의 분포 및 보존적 치료와 외과적 치료의 비율을 술식별로 조사하였다. 단, 측두하악장애를 주소로 내원하였다가 안면비대칭이 발견되어 악교정수술을 받은 환자와 이하선종양 또는 하악골의 낭성 병소가 발견되어 해당 병소의 절제술을 시행 받은 환자는 대상에서 제외하였다. 대상환자들은 파노라마방사선사진, 악관절 측방단층촬영과 임상검사를 통해 측두하악장애를 진단받았으며, 그 중 정밀검사가 필요한 환자들은 자기공명영상을 촬영하였다.

2. 연구방법

환자들의 진단은 가능한 RDC/TMD를 따라 저작근장애, 악관절내장증, 관절염질환으로 크게 나누었으며^{10,13}, 그 악관절종양을 따로 분류하였다. 치료의 유형은 보존적 치료, 외과적 치료로 분류하였으며(Table 1), 본원 구강악안면외과의 치료원칙을 준수하였다.(Fig. 1) 저작근장애, 악관절내장증, 관절염의 경우 보존적 치료를 가급적 초기 치료로 고려하였으며 악관절종양의 경우 외과적 치료를 주

기에 결정하였다. 모든 환자는 상담 및 자가치료에 대한 교육을 받았으며 각 치료는 환자의 상태에 따라 중복 처방도 되었고, 보존적 치료를 받고 있던 재진환자 중에 외과적 치료를 받은 경험이 있는 환자는 외과적 치료군에 포함시켰다. 연구기간 동안 관절강세정술을 받은 환자는 총 4명이었으나 이 중 2명은 추후 악관절성형술을 받아 악관절성형술 항목에 포함하였다. 악관절성형술을 받은 환자 97명은 수술 전에 상담, 투약, 장치치료, 보툴리눔 독소주사(botulinum toxin injection: BTI), 관절강세정술 등의 치료 중 일부를 시행받았다.

Table 1. Treatment patterns of temporomandibular disorders

Conservative treatments	
Counseling	
Self-care: moist hot pack, soft diet, mouth opening exercise, massage, etc.	
Medication: muscle relaxants, anti-inflammatory analgesics, minor tranquilizer	
Splint therapy: anterior positioning splint, occlusal stabilizing splint	
Botulinum toxin A injection into masticatory muscles	
Surgical treatments	
Arthrocentesis	
Arthroplasty	
Condylectomy	
Total temporomandibular joint replacement with alloplastic prostheses	

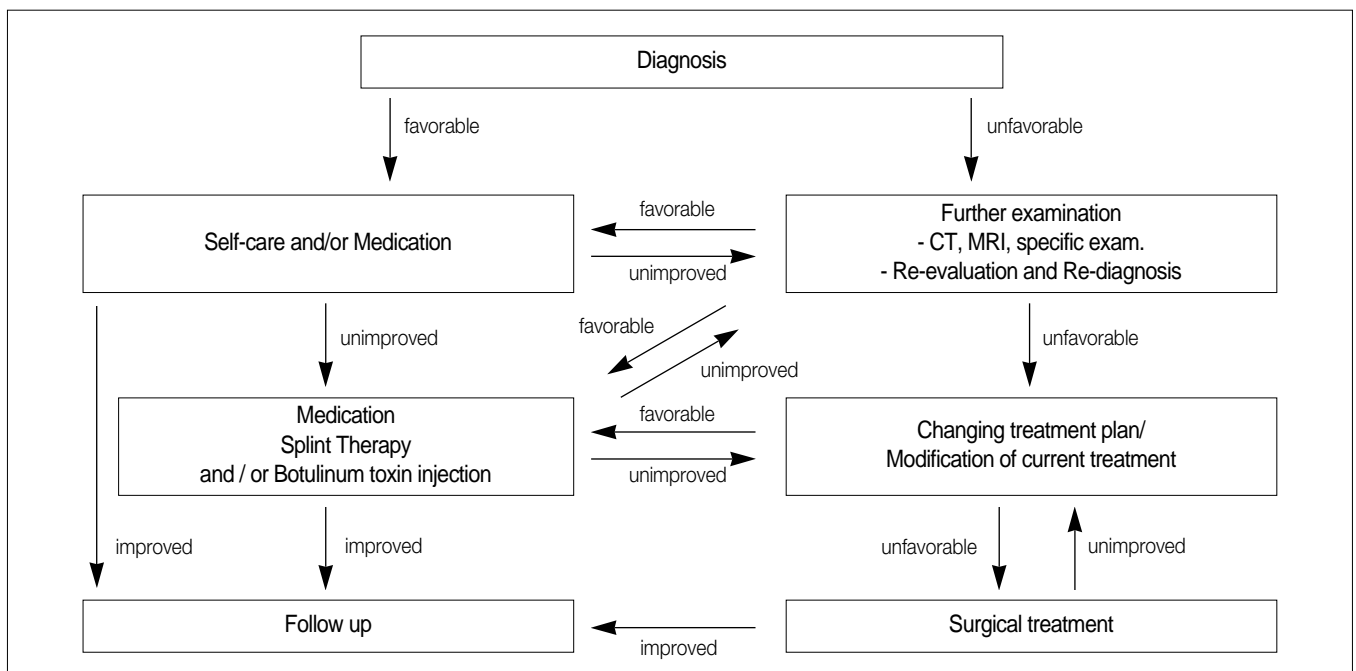


Fig. 1. Treatment protocol.

Ⅲ. 결 과

연구기간 동안 측두하악장애로 본원을 내원한 환자의 평균연령은 31.8세(6-93세)였다. 남자는 764명(31.0%)으로 평균 30.0세(6-87세)였고 여자는 1,700명(69.0%)으로 평균 33.0세(8-93세)였다.

1. 보존적 치료

보존적 치료를 받은 환자는 2,355명으로 전체 환자의 95.6%를 차지하였다. 보존적 치료를 받은 환자 중에서 특별한 치료 없이 상담과 자가치료에 대한 교육만 받은 환자는 21.3% (502/2,355)였다. 보존적 치료를 받은 환자들 중에서 약물치료는 62.0% (1,460/2,355), 장치치료는 39.5% (931/2,355), BTI 2.0% (46/2,355)였다. 자가치료와 약물치료, 장치치료, BTI 치료를 모두 받은 환자는 전체 보존적 치료를 받은 환자의 0.7% (16/2,355)였다.(Table 2)

2. 외과적 치료

연구기간 동안 초진으로 내원하여 외과적 치료를 받은 환자는 49명(1.9%)이었으며 연구기간 이전에 수술을 받고 연구기간 중에 정기적인 치료를 위해 내원한 환자를 포함하면 109명(4.4%) 이었다. 악관절치환술은 연구기간 1년 동안 3명(0.1%)에게 시행되었으며, 과거에 수술한 후 주기

적 내원을 포함한 경우 8명(0.3%)에게 시행하였다.(Table 2) 악관절성형술을 받은 환자 중 80.4% (78/97)는 비복원성 관절원판변위를 보인 악관절내장증 환자였으며, 이 중 43.6% (34/78)는 수술시 비복원성 관절원판변위뿐 아니라 관절원판 또는 관절원판 주위 조직의 천공이나 협착도 같이 관찰되었다(Table 3). 악관절성형술은 협착의 유리와 관절원판재위치술, 관절용기성형술을 동시에 시행하였으며, 관절원판절제술을 받은 환자는 3명이었다. 인공관절치환술을 받은 환자 8명 중 6명(75%)은 특발성 하악과두흡수증(idiopathic condylar resorption) 환자였다.(Table 4)

Table 3. Surgical cases according to the diagnosis of TMJ disorders

Disorders		Number of cases (%)
Internal Derangement	DDsR	44 (45.3)
	DDsR + perforation	24 (24.7)
Habitual luxation	DDsR + adhesion	5 (5.2)
	DDsR + perforation + adhesion	5 (5.2)
Osteoarthritis/Osteoarthrosis		3 (3.1)
Synovial chondromatosis		9 (9.3)
Total		7 (7.2)
		97 (100.0)

(TMJ: temporomandibular joint, DDsR: Disc displacement without reduction)

Table 2. Treatment patterns of 2,464 temporomandibular disorders patients

	Treatment Pattern				Patient number (%)
	Counseling and Self-care (n=2,355)	Medication (n=1,460)	Splint (n=931)	BTI (n=46)	
Conservative treatment	O				502 (20.4)
	O	O			900 (36.6)
	O		O		375 (15.2)
	O			O	10 (0.4)
	O	O	O		532 (21.6)
	O	O		O	12 (0.5)
	O		O	O	8 (0.3)
	O	O	O	O	16 (0.6)
Surgical treatment	Arthrocentesis				2 (0.1)
	Arthroplasty				109 (4.4)
	Condylectomy				97 (3.9)
	Total TMJ replacement				1 (0.05)
	Removal of foreign body				8 (0.3)
Total					1 (0.05)
Total					2,464 (100)

(BTI: botulinum toxin injection in the masticatory muscles, TMJ: temporomandibular joint)

Table 4. Cases of total TMJ replacement with alloplastic implants

Case No.	Age/sex	Site	Diagnosis	Types of operation
1	38/F	Both	ICR	B-TJR
2	28/F	Both	ICR	B-TJR with Ortho
3	28/F	Both	ICR	B-TJR with Ortho
4	48/F	Right	ICR	U-TJR
5	27/F	Left	ICR	U-TJR
6	56/F	Left	ICR	U-TJR
7	33/F	Left	Osteochondroma	U-TJR with Ortho
8	18/F	Both	Ankylosis by trauma	B-TJR with Ortho

(TMJ: temporomandibular joint, ICR: idiopathic condylar resorption, B-/U-TJR: bilateral/unilateral total TMJ replacement, Ortho: orthognathic surgery)

Ⅳ. 총괄 및 고찰

측두하악장애는 발생원인이 외상, 교합이상, 구강악습관, 정신적 스트레스 등으로 다양하고, 처한 환경이 비슷하다 하더라도 증상의 발생은 환자의 신체적, 정신적 상태에 따라 차이가 있기 때문에 치료방법의 결정과 예후의 판단에 어려움이 생기곤 한다. 측두하악장애의 임상양상은 측두하악관절의 관절자체의 증상과 인접한 근육들의 근신경계 증상이 혼합되어 나타나는 것으로 요약할 수 있으며, 관절증상과 근육증상이 각각 단독으로 나타나는 경우도 존재하지만, 상담과 투약 등의 처치로 호전되지 않는 측두하악장애의 경우에는 두 가지 요인이 서로 복합되어 있는 경우가 대부분이다.

측두하악장애치료의 목표는 동통의 감소와 만족할만한 관절운동의 회복을 통해 환자가 원활한 일상생활로 복귀할 수 있도록 하는 것으로 임상가는 보존적인 방법과 외과적인 술식을 통해 위와 같은 치료목표를 달성할 수 있으며, 이 과정에서 관절과 근육의 기능을 복합적으로 호전시키는 것이 중요하다.

본 연구기간 동안 본원에서는 통상적으로 초진 시 파노라마방사선사진, 악관절 측방단층사진을 촬영하였고, 임상검사와 방사선사진에서 특이한 소견이 관찰되지 않는 경우에 상담, 물리치료, 투약 등의 1차적인 치료를 시작하였다. 1차 치료에도 호전이 없을 경우 장치치료와 BTI 치료를 선택적으로 시행하였으며, 치료 후3-6개월이 지나도 증상이 호전되지 않거나 임상적으로 심한 구조적 변형이 의심될 경우 재평가를 위해 자기공명영상을 촬영하였다. 장기간의 보존적인 치료에도 반응하지 않는 경우와 자기공명영상에서 유착, 천공, 종양 등 심한 구조적 변형이 확인되는 경우 등에서는 외과적 치료를 고려하였으며, 필요한 경우 관절강세정술, 악관절성형술, 악관절치환술 등을 시행하였고 이후 주기적인 외래검진을 시행하였다.(Fig. 1)

본 연구에서 측두하악장애환자의 가장 많은 치료유형은 상담과 투약, 장치치료와 같은 보존적 치료로 나타났으며 저작근강직의 해소를 위해 BTI 치료가 동반되는 경우도 있

었다. Kim¹⁴이 발표한 2001년의 보고에는 BTI 치료를 포함하지 않았는데 이는 최근에 치료로서 임상에 적용하고 있기 때문이다. 보존적 치료의 비율은 95.6%로 이 수치는 측두하악장애의 치료가 대부분 비외과적인 방법으로 치료되었다는 과거의 연구와 유사한 결과를 보인다. Kim¹⁴은 초진환자를 대상으로 한 치료유형분석에서 관혈적 수술을 받은 환자의 비율을 1.3%, 관절강 세정술과 관절경수술 등의 준외과적 시술의 비율을 4.0%, 보존적 치료의 비율을 94.7%로 보고한 바 있다.

1. 보존적 치료의 종류와 특징

1) 상담

보존적 치료방법 중 상담은 질환의 발생빈도, 원인, 치료경과 및 효과 등에 대한 설명을 통해 환자의 불안감을 감소시키고, 주의사항의 전달과 개구연습, 물리치료 등에 대해 교육하는 것으로 이루어진다. 또한 정신적인 스트레스와 측두하악장애의 연관성에 대해 설명하여 환자 스스로 스트레스 감소의 중요성에 대해 인지하도록 동기를 부여해 준다.

2) 물리치료

물리치료는 동통을 경감시키고 근육의 긴장을 완화시키기 위한 효과적인 보조치료수단이다¹⁵. 자가치료를 할 경우 습운찜질요법과 마사지, 개구연습 등을 시행하도록 하였고, 병원에서 치료할 경우 초음파치료와 습운찜질치료가 주로 사용되었다. 초음파는 조직내면의 온도를 증가시키는 방법으로 심부조직의 혈류를 증가시키고 교원섬유를 분리하여 결합조직의 유연성과 신장성을 향상시킨다¹⁶. 특히 개구연습은 저작근을 스트레칭시켜주고 악기능의 회복을 도와주는 효과적인 물리치료방법이다. 저작근강직이나 급만성 과두결립으로 인한 개구장애 시 통증조절 후 지속적인 개구훈련을 통해 악기능 회복을 도모할 수 있다. 최근에는 경피 전기신경자극치료, 저주파 전자침자극요법, 이온도입치료 등이 물리치료의 방법으로 소개되고 있으며

보조적인 치료 방법으로 시행되고 있는 추세이다¹⁷⁻¹⁹.

3) 약물치료

약물치료는 많은 측두하악장애와 관련된 증상조절에 효과적인 방법일 수 있으나 증상이 심하거나 오래된 경우에는 증상의 해소나 호전을 기대하기 어려울 수 있다. 본 연구대상 환자들에 대해 근육이완제와 비스테로이드성 진통소염제를 기본으로 처방하였으며 선택적으로 항불안제나 항우울제를 추가하였다. 비스테로이드성 진통소염제는 경도에서 중등도의 염증상태와 근골격성 통증에 효과적이지만 급성 염증성 관절질환을 제외한 병적인 조직손상의 진행을 막지는 못하므로 항염증 효과를 기대할 경우 약물의 혈중농도가 즉시 상승하지 않기 때문에 적어도 3주 정도 규칙적으로 복용할 것을 설명해야 한다²⁰. 근이완제는 저작근의 긴장완화를 위해 사용되었으며 대부분의 근이완제는 환자를 진정시키는 중추성 효과가 있다. 항불안제의 일종인 벤조디아제핀은 환자를 진정시키고 야간 이상기능 활동을 감소시키는데 도움이 된다²¹. 소량의 항우울제는 만성 동통의 처치에 있어 그 효과가 증명되어 있으며^{22,23} 항우울 용량의 5-10%만 처방하므로 항우울작용과는 무관하다^{24,25}.

4) 장치치료

장치치료는 교합력을 재분산하고 치아의 마모와 동요를 방지하며 이갈이와 이상기능을 감소시켜 저작근의 동통과 악관절의 기능장애를 치료하기 위해 사용하였다. 장치는 측두하악관절 내의 구조관계를 변화시켜 구조물 손상을 치료하는 데에도 효과가 있다²⁶. 장치치료에 의해 발생할 수 있는 합병증은 치은염, 치아우식증, 구취, 발음장애, 치아접촉 관계변화, 장치에 대한 심인성 의존성, 교합 및 악간관계의 비가역적 변화 등이 있지만, 대부분의 합병증들이 가역적이고 일시적이기 때문에 측두하악장애치료에 널리 사용되고 있다²⁷. 본 연구대상의 환자들에게 적용한 장치의 종류는 전방위치장치(anterior positioning splint)와 교합안정장치(occlusal stabilizing splint)였다. 전자의 경우 하악을 최대교합위보다 0-2 mm정도 전방으로 위치시켜 제작하였으며 하악과두-관절 원판의 관계를 양호하게 유지하여 악관절내장증의 치료에 효과가 있다²⁸⁻³⁰. 후자는 양호한 교합관계를 제공하여 하악과두의 근골격적 안정위를 도모하고 근활성 과다를 억제하며 손상된 관절 내부조직에 가해지는 힘을 감소시켜주는 효과가 있다³¹⁻³³.

5) 보툴리눔 독소주사

보툴리눔 독소 A (botulinum toxin A)는 클로스트리디움 보툴리눔(*clostridium botulinum*)에 의해 생성되며 운동신경과 근육이 만나는 곳에서 신경전달물질인 아세틸콜린의 분비를 억제하여 근육을 마비시키는 기능을 지닌다³⁴. 측두하악장애의 임상에서는 이갈이, 근활성 이상, 근육-근막동통, 교근과 측두근의 비대, 긴장성 두통의 치료에 효과를

나타낸다³⁵. 주사용량은 편측 교근에 20-25 unit (Botox, Allergan Inc., CA, USA)씩 주사하였으며 측두근에 주사할 경우 편측에 5 unit씩 주사하였다. 저자 등은 과도한 근활성으로 인해 심한 동통을 호소하는 환자와 이갈이가 심한 환자들에게 BTI 치료와 장치치료를 병행하여 효과적으로 통증을 조절하고 보툴리눔 독소의 효과를 지속시킬 수 있었으며 이에 대한 추가적인 연구가 필요하리라 본다.

2. 외과적 치료의 종류와 특징

1) 관절강세척술

관절강세척술은 비교적 침습성이 낮은 외과적 치료로 급만성 과두결림의 치료에 처음 소개되었다. 관절강 내에 존재하는 미세한 유착조직을 강한 수압으로 제거하고, 세정 효과에 의해 관절액 내에 존재하는 발통, 염증성 물질을 제거하며, 관절강 내의 음압을 제거하여 치료효과를 얻을 수 있다³⁶. 관절강세척술은 세척, 스테로이드 등의 약물주입의 순서로 이루어지며 의식하 진정요법을 동반한 국소마취 또는 국소마취만으로도 시술이 가능하며 경제적이고 반흔을 남기지 않는다는 장점이 있다². Brennan과 Ilankovan³⁷은 관절강세척술이 보존적인 치료로는 호전되지 않는 통증을 지닌 환자에게 비교적 간단한 시술로 좋은 효과를 보임을 언급하였고, Lee와 Yoon³⁸은 관절강세척술과 교합 안정장치치료를 동반하여 악관절내장증 환자에게 양호한 결과를 얻었음을 보고하였다. 관절강세척술이 보편화되면서 악관절내장증에 효과가 있다거나³⁹, 골관절염 등의 퇴행성 관절질환에 효과가 있다는 보고도 있다⁸. 하지만 Al-Belasy와 Dolwick⁷은 관절강세척술이 명확한 장기적인 효과를 보이는 것은 급성 개구장애에 한정된다는 보고를 하였으며 이 술식을 보존적인 치료의 최종적인 방법으로 간주해야 한다고 주장하였다. 저자 등은 보존적인 치료에 효과를 나타내지 않는 개구제한을 동반한 활막염 환자 2명을 대상으로 관절강 세정술을 시행하였다.

2) 악관절성형술

악관절성형술은 크게 관절원판과 관절간극에 대한 수술로 분류할 수 있으며 전자에는 관절원판성형술(discoplasty, discorrhaphy), 관절원판재위치술(disc repositioning), 관절원판절제술(discectomy) 등의 술식이 있고, 후자에는 관절용기성형술(eminoplasty), 관절용기절단술(eminectomy), 과두절제술(condylectomy), 과두절단술(condylotomy) 등이 있다. 개방악관절성형술의 필요성에 대해서는 논란의 여지가 있으나 Goss⁴⁰는 적절한 비외과적 치료가 6개월 이상 시행되었음에도 치료에 실패하였을 때, 환자가 수술을 포함한 보다 적극적인 치료를 원할 때 등으로 관혈적 수술의 적응증에 대해 언급하였다. Dimitroulis⁴¹은 관혈적 수술의 목적을 물리적 변연절제와 병적 조직의 복구, 제거를 통한 통증의 감소와 관절기능의 향상으로 규정하였으며 중양, 성

장이상, 악관절유착 등을 수술의 절대적 적응증으로, 비외과적 치료에 실패한 환자, 임상증상과 방사선소견을 종합하였을 때 증상의 정도가 심한 환자를 상대적 적응증으로 언급한 바 있다. 저자 등은 악관절성형술의 적응증을 6개월 이상의 보존적 치료에 실패한 경우, 급만성 통증과 염발음을 동반한 퇴행성 악관절 질환, 골성 또는 섬유성 악관절 유착으로 인한 개구장애, 잦은 습관성 탈구의 보존적 치료 실패, 악관절에 발생한 종양 등으로 삼았으며 수술을 결정하기 전에 자기공명영상, 컴퓨터단층촬영영상 등의 자료를 환자의 임상증상과 종합하여 재진단하는 과정을 거쳤다.

악관절성형술은 전신마취하여 전이개 집근을 통해 시행하였으며 관절원판재위치술, 관절원판절제술, 관절용기성형술이 주로 시행되었다. 관절용기성형술은 관절간극을 증가시키기 위해 관절원판재위치술 또는 관절원판절제술과 함께 시행할 수 있다. 관절용기만 단독으로 수술하는 경우는 습관성 탈구를 위한 치료의 방법으로 소개되어 있으나⁴², 본 교실에서는 하악관절용기절제술과 악관절원판성형술을 병행했을 때 습관성 탈구의 치료에 효과가 있음을 보고한 바 있다⁴³.

악관절성형술 후 발생할 수 있는 합병증 중 안면신경 손상으로 인해 눈썹과 이마의 움직임이 둔해지는 경우는 대부분 3개월 이내에 해소되며 영구적인 손상은 드물다. 또 다른 일시적 합병증은 수술 부위 동측의 구치부 개방교합으로 이것은 관절원판 복위 후 발생하는 관절간극의 증가 때문에 발생하며 3-6개월 정도의 적응과정을 거치면서 자연히 해소되었다.

관절원판절제술 후 발생할 수 있는 합병증은 관절간극의 협소화, 골과 골의 접촉, 퇴행성 골 변화, 염발음, 통증, 유착, 유합 등이 있으며 이것을 예방하기 위해 관절원판 대체 물질이나 조직을 이식해 줄 필요가 있다. 관절원판을 대체하는 술식으로는 피부이식, 이개연골이식, 측두근근막이식 등의 자가이식술과 실리콘 시트(silicon sheet) 임플란트, 프로플라스트 테플론 임플란트(Proplast-Teflon, Vitek Inc, TX, USA) 등의 인공재료삽입술이 있다. 프로플라스트 테플론 임플란트는 체내에서 염증반응을 일으킨다고 알려져 있어 최근에는 사용하지 않는다^{44,45}. 저자 등은 대부분의 악관절성형술 증례에서 상관절강에 일정기간 실라스틱 임플란트(Silastic, Dow Corning Co., MI, USA)를 삽입하였는데 관절원판성형술 시에는 0.020 inch, 관절원판절제술 시에는 0.030 inch 두께의 임플란트를 사용하였다. Eriksson과 Westesson⁴⁶은 실라스틱 임플란트가 관절표면에 섬유성 조직의 형성을 자극하여 수술 후 유착이나 관절증 유발을 피하는데 도움을 준다고 하였다. 삽입한 실라스틱 임플란트는 평균 3-6개월 후에 국소마취하여 제거하였다.

관절원판절제술을 받은 3명은 수술 시 관절원판과 관절원판후조직에 심한 천공과 같은 손상이 발견되었다. 측두하악관절의 활액막연골종증으로 수술한 병력이 있는 환자는 1년간 7명이었으며 그 외의 원인으로 관혈적 수술을 받은 환

자는 외상으로 인한 유리조각제거술을 받은 환자 1명과 하악과두의 골연골중재술 및 하악과두과증식으로 과두절제술을 받은 환자 1명으로 모두 양호한 예후를 나타냈다.

비록 악관절성형술의 필요성과 예후에 있어서의 역할에 대한 논란이 존재하지만, Abramowicz와 Dolwick⁶은 악관절내장증으로 관혈적 수술을 받은 환자 18명의 20년 추적관찰결과를 보고하였으며, 적절한 진단과 증례의 선택이 이루어질 때 악관절성형술이 양호한 예후를 보인다고 언급하였다.

3) 악관절치환술

악관절치환술은 기존의 논의에서는 자주 언급되지 않았던 술식이지만 본원에서는 특발성 하악과두흡수(idiopathic condylar resorption) 증상을 보이는 환자 6명과 골연골증을 제거한 후 악관절기능이 심하게 손상된 환자 1명, 외상으로 인해 양쪽 악관절의 강직이 발생한 환자 1명에게 인공악관절 보철물로 악관절치환술을 시행하였다. 4명에게는 악교정수술을 동반한 악관절치환술을 시행하였으며 8명 모두 현재까지 특별한 이상 없이 추적관찰 중에 있다. 특발성 하악과두흡수증을 보이는 환자들은 특징적으로 골격성 2급 부정교합과 전방개교합을 지니며 증상이 심한 경우 하악후퇴로 인해 호흡장애를 보이는 경우도 있다^{47,48}. 하지만 골격성 2급 부정교합과 전방개교합을 지닌 환자라고 해서 반드시 하악과두흡수증을 나타내는 것은 아니다. Mercuri⁴⁹는 특발성 하악과두흡수증의 병태생리를 정상적인 적응력을 넘어서 악관절 구조물에 가해진 과도하거나 지속적인 물리적 자극이나 악관절의 적응력 감소라 하였다. 하지만 아직까지 정확한 원인은 밝혀지지 않았다.

인공재료를 이용하여 악관절을 재건하는 술식의 장점으로 수술 직후에 개구운동이 가능하다는 것과 공여부가 필요 없기 때문에 조직손상이 적다는 점, 정상적인 해부학적 형태를 형성할 수 있다는 점 등이 있지만 성장이 완료되지 않은 환자에게 적용하기 어려우며 재료의 기계적 마모 가능성과 장기적 안정성의 불확실성, 비싼 가격 등의 단점이 있다⁴⁹. Mercuri 등⁵⁰은 환자 맞춤형 인공악관절보철물 102개를 대상으로 최대 14년까지 안정적인 추적관찰 중이라고 보고한 바 있다. 인공재료를 이용한 악관절치환술 외에도 늑연골이식술, 골신장술 등이 악관절재건 또는 치환을 위해 사용할 수 있으며 각각의 술식은 환자의 상태를 바탕으로 임상가가 경험적으로 치료법을 택하고 있다.

측두하악장애는 대부분의 경우 보존적인 방법으로 잘 치료되므로 환자에게 치료법에 대해 자세히 설명해 줌으로써 환자가 적극적으로 치료에 참여하게 하는 것이 중요하다. 측두하악장애의 임상에서 가장 중요한 단계는 진단 과정이며 적절한 진단이 밑바탕 되어야만 다양한 보존적 치료나 외과적 치료를 통해 양호한 예후를 보장받을 수 있을 것이다. 보존적인 치료에도 증상의 호전이 없을 경우, 적응증의 범위 내에서 외과적 치료를 통해 치료효과를 높이고

치료기간을 단축시킬 수 있다. 본 연구는 임상가가 측두하악장애 환자의 진단과 치료 계획을 수립하는 데에 도움이 되고자 본원에서 치료를 받은 다양한 환자군의 비율과 치료방법 등을 보고하였으며 각 치료방법의 세부적인 예후나 객관적인 치료성적 등에 대해서는 지속적인 연구와 보고가 필요하다.

V. 결 론

측두하악장애로 본원을 내원한 환자 2,464명의 치료유형을 분석하였을 때 보존적 치료를 받은 환자는 2,355명(95.6%)이었으며, 외과적 치료를 받은 환자는 109명(4.4%)이었다. 이상의 자료를 바탕으로 다음과 같은 결론을 얻었다.

1. 대부분의 측두하악장애는 보존적인 방법으로 치료가 가능하다.
2. 근육의 과긴장, 이갈이, 이악물기가 있을 경우 측두하악장애의 보존적 치료로 약물치료, 장치치료와 함께 저작근 내 보툴리눔 독소주사를 고려한다.
3. 보존적인 치료에 6개월 이상 반응하지 않는 경우나 자기공명영상에서 유착, 천공, 중앙 등 심한 구조적 변형이 확인되는 경우 외과적 치료를 고려한다.
4. 특발성 하악과두흡수증이나 외상으로 인한 하악과두의 상실 등으로 인해 하악이 비정상적으로 후퇴되거나 이환측으로 변위된 경우 인공악관절치환술을 고려한다.
5. 보툴리눔 독소의 저작근 내 주사와 악관절치환술이 기존의 악관절장애치료 술식에 추가 되었으며 향후 치료 효과에 대한 연구는 지속되어야 할 것이다.

References

1. Dworkin SF, Burgess JA. Orofacial pain of psychogenic origin: current concepts and classification. *J Am Dent Assoc* 1987; 115:565-71.
2. Dolwick MF. The role of temporomandibular joint surgery in the treatment of patients with internal derangement. *Oral Surg Oral Med Oral Pathol Oral Radiol Endod* 1997;83:150-5.
3. McCain JP, Sanders B, Koslin MG, Quinn JH, Peters PB, Indresano AT. Temporomandibular joint arthroscopy: a 6-year multicenter retrospective study of 4,831 joints. *J Oral Maxillofac Surg* 1992;50:926-30.
4. Israel HA. Part I: The use of arthroscopic surgery for treatment of temporomandibular joint disorders. *J Oral Maxillofac Surg* 1999; 57:579-82.
5. Scrivani SJ, Keith DA, Kaban LB. Temporomandibular disorders. *N Engl J Med* 2008;359:2693-705.
6. Abramowicz S, Dolwick MF. 20-year follow-up study of disc repositioning surgery for temporomandibular joint internal derangement. *J Oral Maxillofac Surg* 2010;68:239-42.
7. Al-Belasy FA, Dolwick MF. Arthrocentesis for the treatment of temporomandibular joint closed lock: a review article. *Int J Oral Maxillofac Surg* 2007;36:773-82.
8. Onder ME, Tüz HH, Koçyiğit D, Kişnişci RS. Long-term results of arthrocentesis in degenerative temporomandibular disorders. *Oral Surg Oral Med Oral Pathol Oral Radiol Endod* 2009;107:e1-5.
9. Burris JL, Evans DR, Carlson CR. Psychological correlates of

medical comorbidities in patients with temporomandibular disorders. *J Am Dent Assoc* 2010;141:22-31.

10. Yap AU, Dworkin SF, Chua EK, List T, Tan KB, Tan HH. Prevalence of temporomandibular disorder subtypes, psychologic distress, and psychosocial dysfunction in Asian patients. *J Orofac Pain* 2003;17:21-8.
11. List T, Dworkin SF. Comparing TMD diagnoses and clinical findings at Swedish and US TMD centers using research diagnostic criteria for temporomandibular disorders. *J Orofac Pain* 1996;10:240-53.
12. John MT, Dworkin SF, Mancl LA. Reliability of clinical temporomandibular disorder diagnoses. *Pain* 2005;118:61-9.
13. Dworkin SF, LeResche L. Research diagnostic criteria for temporomandibular disorders: review, criteria, examinations and specifications, critique. *J Craniomandib Disord* 1992;6:301-55.
14. Kim YK. Analysis of treatment pattern of temporomandibular disorder. *J Korean Dent Assoc* 2001;39:54-61.
15. Gray RJ, Quayle AA, Hall CA, Schofield MA. Physiotherapy in the treatment of temporomandibular joint disorders: a comparative study of four treatment methods. *Br Dent J* 1994;176:257-61.
16. Esposito CJ, Veal SJ, Farman AG. Alleviation of myofascial pain with ultrasonic therapy. *J Prosthet Dent* 1984;51:106-8.
17. Schiffman EL, Braun BL, Lindgren BR. Temporomandibular joint iontophoresis: a double-blind randomized clinical trial. *J Orofac Pain* 1996;10:157-65.
18. McNeely ML, Armijo Olivo S, Magee DJ. A systematic review of the effectiveness of physical therapy interventions for temporomandibular disorders. *Phys Ther* 2006;86:710-25.
19. Kato MT, Kogawa EM, Santos CN, Conti PC. TENS and low-level laser therapy in the management of temporomandibular disorders. *J Appl Oral Sci* 2006;14:130-5.
20. Hargreaves KM, Troullos ES, Dionne RA. Pharmacologic rationale for the treatment of acute pain. *Dent Clin North Am* 1987; 31:675-94.
21. Harkins S, Linford J, Cohen J, Kramer T, Cueva L. Administration of clonazepam in the treatment of TMD and associated myofascial pain: a double-blind pilot study. *J Craniomandib Disord* 1991;5:179-86.
22. Plesh O, Curtis D, Levine J, McCall WD, Jr. Amitriptyline treatment of chronic pain in patients with temporomandibular disorders. *J Oral Rehabil* 2000;27:834-41.
23. Benoliel R, Eliav E, Elishoov H, Sharav Y. Diagnosis and treatment of persistent pain after trauma to the head and neck. *J Oral Maxillofac Surg* 1994;52:1138-47; discussion 1147-8.
24. Kreisberg MK. Tricyclic antidepressants: analgesic effect and indications in orofacial pain. *J Craniomandib Disord* 1988;2:171-7.
25. Pettengill CA, Reisner-Keller L. The use of tricyclic antidepressants for the control of chronic orofacial pain. *Cranio* 1997;15: 53-6.
26. Widmalm SE. Use and abuse of bite splints. *Compend Contin Educ Dent* 1999;20:249-54, 56, 58-9; quiz 260.
27. Yatani H, Minakuchi H, Matsuka Y, Fujisawa T, Yamashita A. The long-term effect of occlusal therapy on self-administered treatment outcomes of TMD. *J Orofac Pain* 1998;12:75-88.
28. Okeson JP. Long-term treatment of disk-interference disorders of the temporomandibular joint with anterior repositioning occlusal splints. *J Prosthet Dent* 1988;60:611-6.
29. Tecco S, Tetè S, D'Attilio M, Perillo L, Festa F. Surface electromyographic patterns of masticatory, neck, and trunk muscles in temporomandibular joint dysfunction patients undergoing anterior repositioning splint therapy. *Eur J Orthod* 2008;30:592-7.
30. Lundh H, Westesson PL, Kopp S, Tillström B. Anterior repositioning splint in the treatment of temporomandibular joints with reciprocal clicking: comparison with a flat occlusal splint and an untreated control group. *Oral Surg Oral Med Oral Pathol* 1985; 60:131-6.
31. Turp JC, Komine F, Hugger A. Efficacy of stabilization splints for the management of patients with masticatory muscle pain: a

- qualitative systematic review. *Clin Oral Investig* 2004;8:179-95.
32. Kreiner M, Betancor E, Clark GT. Occlusal stabilization appliances. Evidence of their efficacy. *J Am Dent Assoc* 2001;132:770-7.
 33. Conti PC, dos Santos CN, Kogawa EM, de Castro Ferreira Conti AC, de Araujo Cdos R. The treatment of painful temporomandibular joint clicking with oral splints: a randomized clinical trial. *J Am Dent Assoc* 2006;137:1108-14.
 34. Batniji RK, Falk AN. Update on botulinum toxin use in facial plastic and head and neck surgery. *Curr Opin Otolaryngol Head Neck Surg* 2004;12:317-22.
 35. Schwartz M, Freund B. Treatment of temporomandibular disorders with botulinum toxin. *Clin J Pain* 2002;18:S198-203.
 36. Nitzan DW, Dolwick MF, Martinez GA. Temporomandibular joint arthrocentesis: a simplified treatment for severe, limited mouth opening. *J Oral Maxillofac Surg* 1991;49:1163-7; discussion 1168-70.
 37. Brennan PA, Ilankovan V. Arthrocentesis for temporomandibular joint pain dysfunction syndrome. *J Oral Maxillofac Surg* 2006;64:949-51.
 38. Lee SH, Yoon HJ. MRI findings of patients with temporomandibular joint internal derangement: before and after performance of arthrocentesis and stabilization splint. *J Oral Maxillofac Surg* 2009;67:314-7.
 39. Carvajal WA, Laskin DM. Long-term evaluation of arthrocentesis for the treatment of internal derangements of the temporomandibular joint. *J Oral Maxillofac Surg* 2000;58:852-5; discussion 856-7.
 40. Goss AN. Toward an international consensus on temporomandibular joint surgery. Report of the Second International Consensus Meeting, April 1992, Buenos Aires, Argentina. *Int J Oral Maxillofac Surg* 1993;22:78-81.
 41. Dimitroulis G. The role of surgery in the management of disorders of the temporomandibular joint: a critical review of the literature. Part 2. *Int J Oral Maxillofac Surg* 2005;34:231-7.
 42. Myrhaug H. A new method of operation for habitual dislocation of the mandible: review of former methods of treatment. *Acta Odontol Scand* 1951;9:247-60.
 43. Kim HG, Choi HS, Huh JK, Park KH. Surgical treatment of recurrent TMJ dislocation by eminectomy with discoplasty. *J Korean Assoc Oral Maxillofac Surg* 2002;28:141-6.
 44. Kulber DA, Davos I, Aronowitz JA. Severe cutaneous foreign body giant cell reaction after temporomandibular joint reconstruction with Proplast-Teflon. *J Oral Maxillofac Surg* 1995;53:719-22; discussion 722-3.
 45. Alonso A, Kaimal S, Look J, Swift J, Friction J, Myers S, *et al.* A quantitative evaluation of inflammatory cells in human temporomandibular joint tissues from patients with and without implants. *J Oral Maxillofac Surg* 2009;67:788-96.
 46. Eriksson L, Westesson PL. Deterioration of temporary silicone implant in the temporomandibular joint: a clinical and arthroscopic follow-up study. *Oral Surg Oral Med Oral Pathol* 1986;62:2-6.
 47. Posnick JC, Fantuzzo JJ. Idiopathic condylar resorption: current clinical perspectives. *J Oral Maxillofac Surg* 2007;65:1617-23.
 48. Wolford LM, Cardenas L. Idiopathic condylar resorption: diagnosis, treatment protocol, and outcomes. *Am J Orthod Dentofacial Orthop* 1999;116:667-77.
 49. Mercuri LG. A rationale for total alloplastic temporomandibular joint reconstruction in the management of idiopathic/progressive condylar resorption. *J Oral Maxillofac Surg* 2007;65:1600-9.
 50. Mercuri LG, Edibam NR, Giobbie-Hurder A. Fourteen-year follow-up of a patient-fitted total temporomandibular joint reconstruction system. *J Oral Maxillofac Surg* 2007;65:1140-8.