

폐쇄성 두부손상 후 발생한 간접 외상성 시각신경병증으로 인한 완전실명 - 증례 보고 -

연세대학교 의과대학 재활의학교실 및 재활의학연구소

원유희 · 주소영 · 유수진 · 박미희 · 김용욱

- Abstract -

Indirect Traumatic Optic Neuropathy Induced Complete Visual Loss Following Closed Head Injury - A Case Report -

Yu Hui Won, M.D., So Young Joo, M.D., Su Jin Yu, M.D.,
Mi Hee Park, M.D., Yong Wook Kim, M.D., Ph.D.

Department and Research Institute of Rehabilitation Medicine, Yonsei University College of Medicine

Indirect traumatic optic neuropathy is defined as trauma-induced visual loss that occurs without external or internal ophthalmologic evidence of injury to the eyes or its nerve and it occurs 0.5-5 % after closed head injury. We report a case of a 43-year-old man with bilateral complete visual loss following closed head injury. On initial examination, he can not count finger and see objects clearly with minimal perception of the light. The orbito-facial computed tomography reveals bilateral optic nerve atrophies without evidence of direct trauma to the optic nerve. We perform visual evoked potential with flash stimulation and its result shows no response on both eyes. Further ophthalmologic evaluation discloses bilateral optic disc pallors induced by optic neuropathy. We present a case of indirect traumatic optic neuropathy following closed head injury based on the clinical, radiological, ophthalmological and electrophysiologic findings with reviewing of some literatures.

Key Words: Indirect traumatic optic neuropathy, Closed head injury, Complete visual loss, Visual evoked potential

서 론

시각신경은 직접 또는 간접 외상에 의해 쉽게 손상을 받아 시력저하를 유발하지만 두부손상 후 발생하는 외상성 시각신경병증의 임상적 진단은 뇌손상 후 발생한

의식저하 또는 다른 동반손상으로 인해 간과되는 경우가 많다. 두부손상 후 발생하는 외상성 시각신경병증은 원인물체의 물리적 충격에 의한 직접손상과 물리적 충격이 없이 안구의 회전이나 두개골 내로의 충격 전달에 의해 시각신경에 유발되는 간접손상으로 분류되며, 이

Address reprint requests to **Yong Wook Kim, MD, PhD**

Department and Research Institute of Rehabilitation Medicine, Yonsei University College of Medicine

Sinchon-dong, Seodaemun-gu, Seoul, 120-752, Korea

TEL: 82-2-2228-3716, FAX: 82-2-363-2795, E-mail: ywkim1@yuhs.ac

투고일: 2010년 7월 26일, 수정일: 2010년 9월 6일, 게재 확정일: 2010년 9월 24일

중 간접 외상성 시각신경병증은 전체 폐쇄성 두부손상 환자의 0.5-5%정도에서 발생하는 것으로 알려져 있고¹ 아직까지 국내에는 보고된 바가 없다. 이에 저자들은 폐쇄성 두부손상 후 지연성으로 발생한 간접 외상성 시각신경병증에 의한 완전시력소실을 보였던 환자 1예를 안와컴퓨터단층촬영 검사, 안저검사 및 시각신경유발전위 검사를 통해 확진하였기에 보고하는 바이다.

증 례

특이 과거력이 없는 43세 남자 환자로 입원 9주전 집안 화장실에서 미끄러지면서 발생한 폐쇄성 두부손상으로 지역병원 응급실에 내원하여 뇌컴퓨터단층촬영 검사 후 외상성 지주막하출혈 및 뇌경막하 출혈을 진단받았으나 신경학적 특이 증상이 없어 경과를 관찰하기로 하고 집으로 퇴원하였다. 퇴원 후 환자의 의식수준이 급격히 저하되어 다음날 동병원 응급실에 내원하여 다시 시행한 뇌컴퓨터단층촬영 검사 상 뇌부종을 진단받고 신경외과에 입원하여 감압을 위한 두개골 절제술을 시행 받았다. 수술 후 순차적인 의식상태의 호전이 있어 수술 1개월 후 재활치료를 시작하였고 1개월 후 환자의 의식 수준은 정상이었으나 시력장애를 호소하여 추가적인 뇌손상의 여부를 확인하기 위해 뇌자기공명영상 검사를 시행하였다. 검사결과 양측 전두엽에 뇌연화증소견이 관찰되었고 후두엽 시각 피질 및 피질하 부위에는

이상 소견이 관찰되지 않았다

환자는 폐쇄성 두부손상 9주 후 지속적인 재활치료를 위해 본원 재활의학과에 입원하였다. 입원 후 시행한 인지기능 검사 결과, 한국형 간이정신상태 검사(Korean-Mini Mental Status Examination)상 27점(집중 및 계산에서 1점, 그리기 1점 및 읽기 1점에서 수행 불가능하였음)으로 경도의 인지기능 저하가 있었으나 한국판 웨슬러 성인용 지능 검사(Korean-Wechsler Adult Intelligence Scale)상 언어지능 지수가 115점으로 정상범주에 속하였고 행동지능 지수는 측정이 불가능하였다. 소뇌기능 검사 및 시신경을 제외한 뇌신경기능 검사에서 특이소견은 관찰되지 않았고 근력은 양측 상지 및 하지에서 의학연구위원회(medical research council) 등급 4의 위약을 보였으나 감각 기능 및 심부건 반사는 정상소견이었다.

입원 후 시행한 신체검사 시 환자가 시력상실을 호소하여 정확한 원인을 찾아내기 위해 추가적인 검사를 시행하였다. 뇌손상 발생 당시 발견하지 못한 안와부 골절 여부를 확인하기 위해 시신경을 포함한 안와부위 컴퓨터단층촬영 검사를 시행하였고, 검사결과 양측 전두엽 두개골 절제술 후 상태 및 양측 시각신경의 위축 외에 두개저 골절 또는 안구주위골절의 소견은 관찰되지 않았다(Fig. 1-A). 시각유발전위 검사는 Synergy® (Oxford Medelec, Wiesbaden, Germany) 근전도 기기를 사용하여 10~20 국제 뇌파 기록법에 따라 활성

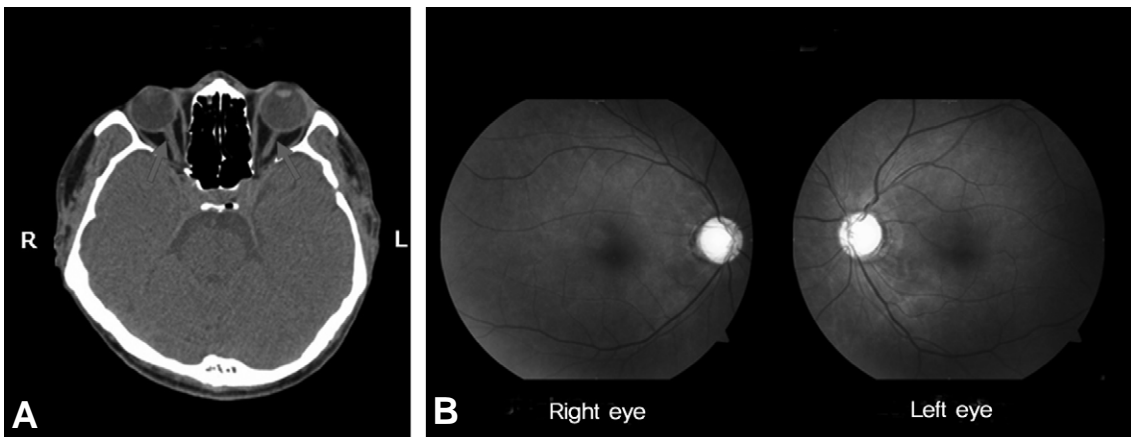


Fig 1. (A) Orbit and facial computed tomography at 2 months after closed head-injury shows bilateral optic nerve atrophies (arrows) without any evidence of direct trauma to optic nerve by orbital rim fracture. (B) The fundoscopic examination of both eyes at 3 months after injury shows bilateral optic discs pallors.

Table 1. Latencies of P100 in Flash Visual Evoked Potential

Type	Stimulation	Recording	P100 latencies (msec)
Flash VEP	Rt. eye	Scalp (midocciput)	No response
	Lt. eye	Scalp (midocciput)	No response
	Both eye	Scalp (midocciput)	No response

전극은 Oz'에, 참고전극은 Fz'에 삽입하였으며 접지전극은 표면전극을 사용하여 이마에 부착하여 시행하였고 선평 안경을 사용하여 1 Hz의 빈도로 우측, 좌측 및 양측을 자극하여 선평 자극 시각유발 검사(Flash Visual Evoked Potential)의 방법으로 시행하였으며 100회 자극하여 평균화 하였고 이를 각각 2회 반복 시행하였다. 검사 결과는 시각유발전위의 P100 잠시를 확인하였으며 우안, 좌안, 양안에서 모두 선평자극에 대해 반응 소실을 보였다(Table 1, Fig. 2). 시력 소실에 대한 안과적 평가를 위해 안과협진을 시행하였다. 시력검사결과, 양안에서 모두 빛에서만 인지 가능한 수준이었고, 동공반사 및 빛반사는 양측에서 반응을 보이지 않았으며 시야 검사는 불가능하였다. 또한, 안압 검사 결과 우안에서 11 mmHg, 좌안에서 12 mmHg로 정상 범주의 안압을 보였고 안저 검사에서 양측 시각신경 유두에서 창백소견을 보였다(Fig. 1-B). 시각신경 유두와 유두함몰의 수직직경비율인 유두함몰비(cup disc ratio)의 측정 결과, 우안의 유두함몰비는 0.5, 좌안의 유두함몰비는 0.4로 정상범주였으며, 안저검사 결과 황반원공 소견이 관찰되어 빛간섭단층촬영(Optical Coherence Tomography)을 시행하였으나 정상 소견이 관찰되었다. 위의 검사 결과들을 종합하여 진단한 결과 환자의 시력소실은 시각신경병증에 의해 유발되었으며, 직접적인 시각신경 손상이 없이 발생한 간접 외상성 시각신경병증(indirect traumatic optic neuropathy)에 의한 것으로 진단되었다. 본 환자의 경우, 본원에서 간접 외상성 시각신경병증(indirect traumatic optic neuropathy) 진단 당시 발병 후 2개월

이상의 시간이 경과하여 스테로이드를 이용한 약물 치료나 수술적 치료가 고려되는 상태가 아니었기 때문에 약 1개월간의 경과관찰을 시행하였으나 시력의 호전은 관찰되지 않았다.

고 찰

외상성 시각신경병증은 폐쇄성 두부손상 환자의 약 0.5-5%에서 발생하며 발병원인에 따라 직접 외상성 시각신경병증(direct traumatic optic neuropathy)과 간접 외상성 시각신경병증(indirect traumatic optic neuropathy)으로 나뉜다.¹ 직접 외상성 시각신경병증은 시각신경의 관통 또는 직접 손상에 의해 유발되며 일반적으로 시력회복이 불량하다.² 직접 외상성 시각신경병증의 진단은 검안경 검사나 안와부 영상 검사로 가능하며 시각신경의 결찰 또는 절단, 시각신경초 출혈, 안와내 출혈, 안와 기종 등을 관찰할 수 있다.¹ 그에 비해, 간접 시각신경병증은 폐쇄성 두부손상 후 발생한 충격력이 시각신경으로 전달되어 발생한다. 즉, 두개골의 위안와 가장자리 또는 전측두엽의 외상 후 생겨난 압박력이 안와침과 시각신경관으로 전달되어 발생하거나, 전달된 압력에 의해 연막으로 구성된 시각신경관내의 혈관이 구획증후군을 형성하고 이와 동반된 시각신경 부종에 의해 손상된다.¹ 본 증례의 경우, 폐쇄성 두부손상 후 발생한 뇌부종으로 인해 시각신경 부종이 발생하였고 이로 인한 시각신경 위축이 진행되어 간접 외상성 시각신경병증이 유발되었을 것으로 생각된다.

두부손상 환자에서 직접 외상성 시각신경병증의 진단은 개방성 두개골 골절 또는 안와골절이 있는 경우 쉽게 진단이 가능하다. 그러나, 간접 외상성 시각신경병증의 경우, 두부손상 후 많은 환자에서 의식저하가 동반되므로 환자의 자각증상에 의한 시각신경병증의 진단은 어려운 것이 현실이다. 그러나, 안구검사상 상대적 구심성 동공 운동 장애가 있거나, 시각신경 유두에는 변화가 없는 결막하 출혈이 있는 경우 진단이 가능하다.² Bhattacharjee 등³은 간접 외상성 시각신경병증 환자 35명을 대상으로 연구한 결과, 유두의 전반적 창백(66%), 측두엽쪽 유두 창백(11%) 또는 시각신경 위축(6%) 등의 다양한 시각신경 유두의 변화를 보고하였다. 수술이나 외상 후에 부은 눈꺼풀, 결막부종, 약물 효과 등으로 인해 검사가 어려울 경우 선평 자극 시각유발 검사가 비침습적인 시각신경 검사로 사용될 수 있다. 1996년 Cornelius 등⁴은 의식변화가 동반되고 검사에 참여할 수 없는 수상 후 4일 이내의 급성기 두부손상 환자 14명에서 선평 자극 시각유발 검사를 시행하여 P100 잠시를 얻었고 이는 향후 시행된 안과적 검사 소견과 밀접한 연관성을 보인다고 발표하였다. 또한 2004년 Holmes-Sires⁵는 11명의 단안의 외상성 시각신경병증 환

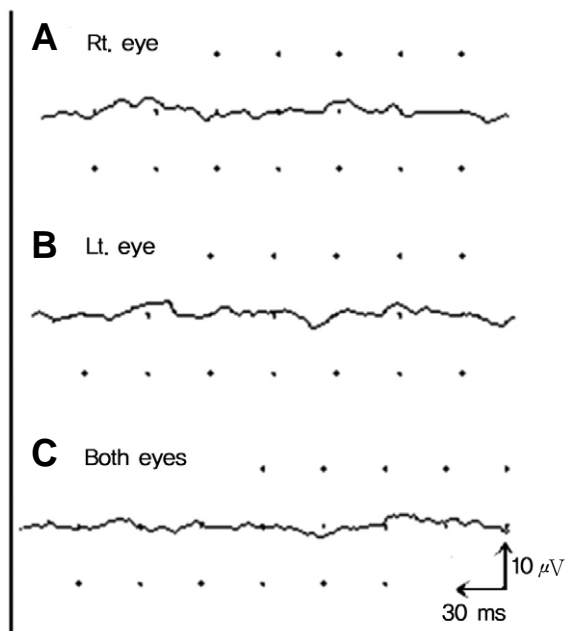


Fig 2. The flash visual evoked potential shows no visible response on (A) Rt. Eye and (B) Lt. eye and (C) both eyes.

자를 대상으로 섬광 시각유발 검사를 시행하여 정상측과 이환된 측의 진폭의 비를 구하여 환자의 시력 검사 결과와 비교하였다. 그 결과 이환된 측의 시각유발 검사 파형의 진폭이 시각기능 정도를 예측하는데 도움이 되며 적어도 정상측의 50%에 해당하는 경우 50%미만인 경우보다 장기적인 시력 예후가 좋을 것이라고 발표한 바 있다.

본 증례의 경우, 환자의 시력 검사 결과 빛 인지만 가능한 시력상실의 상태로 안와부컴퓨터단층촬영 검사 결과 안와부 주위의 골절에 의한 시각신경의 직접손상이 동반되지 않은 양측 시각신경 위축 소견이 관찰되었고, 섬광 시각유발 검사 결과 양안에서 반응소실을 보였으며, 이후 시행된 안과 검사에서 시각신경병증을 의미하는 양측 시각신경 유두 창백 소견이 관찰되어 간접 외상성 시각신경병증으로 진단할 수 있었다.

외상성 시각신경병증의 치료는 크게 스테로이드 약물 요법과 수술적 치료로 나눌 수 있다. 고용량의 스테로이드는 시각신경 손상 시 발생하는 유리체의 지질과산화물을 억제하는 항산화기전에 바탕을 두고 있다. 1980년대 Anderson 등⁶의 연구 결과 스테로이드의 사용이 시각신경 손상 후 발생한 부종을 감소시켜 신경기능을 회복시킨다고 보고된 후 간접 외상성 시각신경병증의 약물치료 방법으로 많이 시도되었다. 그러나 최근 연구들에 따르면 스테로이드의 사용은 부작용이 많고 보존적 치료와 비교하여 더 명백한 이점을 제공하지는 않는다고 하였다.⁷ 수술적 치료 방법인 시각신경 감압술은 시각 신경관의 압력을 줄여 신경기능을 회복시키고 압박된 신경의 손상을 줄이는 것이 이론적 근거이다.¹ 간접 외상성 시각신경병증에 대한 수술적 치료효과는 후향적 연구들을 통해 많이 보고되고 있다. 그러나 일부 연구에서 대상군의 선택 시 빛에 반응이 없을 정도의 완전 시력소실을 보였던 환자, 직접 외상성 시각신경병증이 동반된 환자, 또는 고용량의 스테로이드를 같이 치료하였던 환자들을 대상으로 시행된 연구 결과들이기 때문에 간접 외상성 시각신경병증 자체에 대한 독립적 수술 효과를 설명하기에는 제한점이 많다.

외상성 시각신경병증의 자연경과에 대한 전향적 연구는 아직까지 보고된 바가 없다. 현재까지 소수의 연구에서 손상환자의 약 1/3에서 회복이 일어난다고 보고한 것⁸ 이외에 간접 외상성 시각신경병증에 대한 대규모 전향적 연구결과는 아직까지 없는 상태다. 1999년 International Optic Nerve Trauma Society의 연구결과⁹ 위에 언급한 두가지 치료(스테로이드 약물사용과 시각신경 감압술)에 의한 시력 회복과 치료 없이 경과관찰만 시행했을 때의 시력회복을 비교한 결과 세 군에서 통계학적으로 의미 있는 차이가 관찰되지 않아 경과의 관찰, 스테로이드 약물사용 또는 시각신경 감압술의 치료들간에 큰 차이가 없음을 보고하였다. 또한, 2007년

Yu-Wai-Man 등¹⁰은 외상성 시각신경병증환자에서 단순한 경과 관찰만 시행한 경우와 스테로이드 약물을 사용한 경우의 치료효과를 분석한 결과 스테로이드 약물사용이 단순 경과관찰과 비교하여 명백한 치료효과가 없음을 보고하였다. 결과적으로, 간접 외상성 시각신경병증의 치료방법은 스테로이드 약물치료나 수술적 방법이 표준치료 방법이 될 수 없으며 임상적으로 환자의 상태에 따라 치료방법을 결정하는 것이 합리적이다.⁹

본 증례의 경우, 본원에 입원하여 간접 외상성 시각신경병증을 확진 받은 시기가 폐쇄성 두부손상 후 2개월 이상 지난 상태로, 환자가 수상 당시 의식소실이 있었고 두개골 절개술 및 전두엽 절제술을 시행한 이후에도 의식 수준이 저하되어 시력 저하에 대해 초기 평가가 이루어지지 않았던 상태였다. 종합적인 검사결과 골절이나 시각신경 자체의 외상은 없는 간접 외상성 시각신경병증으로 시각신경 위축이 진행되었고 시력 검사상 양안에서 빛 인지만 가능한 수준으로 스테로이드 치료 또는 수술적 감압술의 적응증이 아니었기 때문에 경과관찰만 가능하였다.

폐쇄성 두부손상 환자에서 손상 초기 의식저하가 동반된 경우 섬광 시각유발검사의 시행은 시각신경 및 시각로 손상의 진단에 선별검사로 사용될 수 있을 것으로 생각되며 향후 보다 많은 환자를 대상으로 한 연구가 필요할 것으로 사료된다. 본 저자는 폐쇄성 두부외상 후 발생한 지연성 완전 시력소실을 보인 환자에서 영상 의학적 검사, 섬광 시각유발검사 및 안과적 검사를 통해 간접 외상성 시각신경병증을 진단하였기에 문헌고찰과 함께 보고하는 바이다.

참고문헌

1. Sarkies N: Traumatic optic neuropathy. *Eye (Lond)* 2004; 18: 1122-1125.
2. Rajiniganth MG, Gupta AK, Gupta A, Bapuraj JR: Traumatic optic neuropathy: visual outcome following combined therapy protocol. *Arch Otolaryngol Head Neck Surg* 2003; 129: 1203-1206.
3. Bhattacharjee H, Bhattacharjee K, Jain L, Sarma G, Sarma AS, Medhi J, et al.: Indirect optic nerve injury in two-wheeler riders in northeast India. *Indian J Ophthalmol* 2008; 56: 475-480.
4. Cornelius CP, Altenmüller E, Ehrenfeld M: The use of flash visual evoked potentials in the early diagnosis of suspected optic nerve lesions due to craniofacial trauma. *Journal of Cranio-Maxillofacial Surgery* 1996; 24: 1-11.
5. Holmes MD, Sires BS: Flash visual evoked potentials predict visual outcome in traumatic optic neuropathy. *Ophthalmol Plast Reconstr Surg* 2004; 20: 342-346.

6. Anderson RL, Panje WR, Gross CE: Optic nerve blindness following blunt forehead trauma. *Ophthalmology* 1982; 89: 445-455.
7. Wu N, Yin ZQ, Wang Y: Traumatic optic neuropathy therapy: an update of clinical and experimental studies. *J Int Med Res* 2008; 36: 883-889.
8. Seiff SR: High dose corticosteroids for treatment of vision loss due to indirect injury to the optic nerve. *Ophthalmic Surg* 1990; 21: 389-395.
9. Levin LA, Beck RW, Joseph MP, Seiff S, Kraker R: The treatment of traumatic optic neuropathy: the International Optic Nerve Trauma Study. *Ophthalmology* 1999; 106: 1268-1277.
10. Yu-Wai-Man P, Griffiths PG: Steroids for traumatic optic neuropathy. *Cochrane Database Syst Rev* 2007: CD00-6032.