

오혜돌기에 매복된 과잉치: 증례보고

*연세대학교 치과대학 통합진료학과, **연세대학교 치과대학 소아치과
연세대학교 치과대학 구강악안면방사선과, *연세대학교 개인식별연구소
박원서**** · 이제호** · 박 혁***** · 정호걸***** · 김기덕****

Impacted supernumerary tooth in coronoid process: a case report

Wonse Park****, Je-Ho Lee**, Hyok Park****, Ho-Gul Jung****, Kee-Deog Kim****

*Department of Advanced General Dentistry, College of Dentistry, Yonsei University
**Department of Pediatric Dentistry, College of Dentistry, Yonsei University
***Department of Oral and Maxillofacial Radiology, College of Dentistry, Yonsei University
****Human Identification Research Center, College of Dentistry, Yonsei University

ABSTRACT

Impaction of tooth is a situation in which an unerupted tooth is wedged against another tooth or teeth or otherwise located so that it cannot erupt normally. The supernumerary tooth is also called as hyperdontia and defined as the condition of having additional tooth to the regular number of teeth. The most common supernumerary tooth is a mesiodens, which is a mal-formed, peg-like tooth that occurs between the maxillary incisors. The supernumerary tooth is commonly impacted but they are frequently impacted on maxilla. Ectopic impaction of supernumerary tooth on mandibular condyle, coronoid process, ascending ramus, and pterygomandibular space is very rare condition. In this case, we report a case of impacted supernumerary tooth on mandibular sigmoid notch without definite pathologic change. (*Korean J Oral Maxillofac Radiol* 2010; 40 : 89-91)

KEY WORDS : Supernumerary tooth, Impaction, Coronoid process

치아 매복(Impaction of tooth)은 인접 치아에 의해 또는 다른 원인에 의해 치아가 구강 내로 맹출 되지 않은 것을 지칭하며, 주로 제3대구치에서 가장 흔하게 발생한다.¹ 제3대구치는 악골의 공간이 부족한 경우 제2대구치의 후방에 매복된 상태로 머물게 되어 다양한 문제를 일으키게 된다. 이러한 문제로는 치관주위염, 인접치의 치아우식증, 치주염, 치근흡수 등이 있으며, 약 20-30%가 매복된 상태로 발견되며, 여성에서 조금 더 빈발하는 것으로 알려져 있다.¹ 특히 치아가 더 존재하는 과잉치인 경우 대부분 악골에 매복상태로 존재하는 것이 대부분이며, 병적인 변화를 보이는 경우 대개 발치를 고려하는 것이 일반적이다.

매복치나 과잉치의 분류는 주로 매복치의 장축 각도, 상하 위치, 하악골 상행지와와의 위치 관계 등으로 주로 분류된

다. 대부분의 매복 제3대구치는 하악 제2대구치 후방에 존재하여 이러한 분류에 해당되게 되지만, 매복치와 관련되어 발생할 수 있는 악골내 양성병소, 즉 치성낭종이나 치성종양 등과 연관된 경우 매복치가 원래의 매복위치에서 다른 부위로 이동하게 되어 이소매복 상태로 발견되게 된다.

매복치나 과잉치가 낭종이나 악골 내 양성종양 등과 관련 없이 이소매복을 보이는 증례는 매우 드물다.^{2,7} 이러한 이소매복은 대개 증상이 없으므로 전체적인 구강검진에서 주로 발견되는 경우가 많으며 이소매복의 위치, 치료난이도, 환자의 증상 등에 따라 치료전략이 달라지게 된다. 본 증례보고에서는 특별한 양성 변화없이 과잉치가 하악골 오혜돌기(coronoid process)에 이소매복된 증례를 경험하였기에 증례를 보고하는 바이다.

*본 연구는 보건복지가족부 보건의료연구개발사업(A090381)의 지원에 의하여 이루어진 것임
접수일(2010년 4월 23일), 수정일(2010년 5월 17일), 채택일(2010년 5월 20일)
Correspondence to : Prof. Kee-Deog Kim
Department of Advanced General Dentistry, College of Dentistry, Yonsei University, 134 Shinchon-dong, Seodaemun-gu, Seoul 120-752, Korea
Tel) 82-2-2228-8983, Fax) 82-2-2227-8906, E-mail) kdkim@yuhs.ac

증례보고

42세 여자 환자가 연세대학교 치과대학 장애인 클리닉에 치과치료를 위해 내원하였다. 과거 병력상 출생시부터

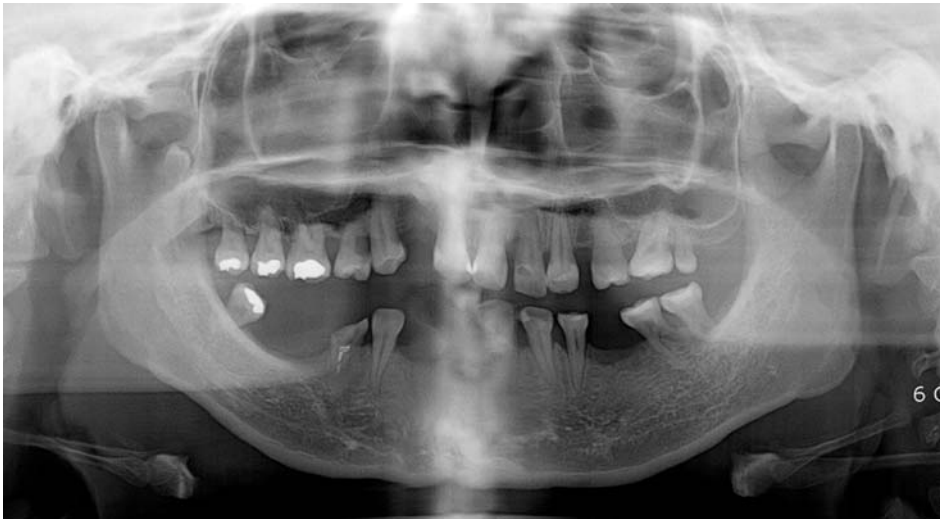

Fig. 1. Panoramic Radiography shows the impacted third molar in right coronoid process.

정신지체 장애 외에 특별한 과거력은 없었다. 어린 나이부터 정기적으로 연세대학교 장애인 클리닉에서 치아우식증 치료 및 발치를 치료받던 중 전체적인 검진을 위해 촬영한 파노라마방사선사진에서 전반적인 치조골 흡수가 관찰되었으며, 다수의 무치악 부위가 관찰되었다. 다수의 무치악 부위는 선천성이 아니라 치아우식증으로 인해 여러 번 치료를 받던 중 우식이 진행되어 발치된 것으로 확인되었다. 특징적으로 우측 오뎀돌기 부위에 과잉치가 매복되어 있는 것이 우연히 관찰되었다(Fig. 1). 환자의 과거력상 제3대구치의 발치 경력은 없었으며 매복된 치아의 주위에 낭성 병소는 관찰되지 않았다. 하악 우측 구치부위에 1개의 대구치가 존재하였는데 정확한 기록이 없어서 확인할 수 없었지만, 치아의 맹출 방향, 치아의 위치 등을 고려할 때 하악 제3대구치가 잔존되어 있는 것으로 판단하였다.

문진결과 해당부위의 통증이나 부종은 관찰되지 않았으며 양측 하악과두 부위에 불편감은 없었다. 촉진시에도 해당부위의 통증을 호소하지 않았다. 두경부 임상검사상 특별한 염증소견은 발견되지 않았으며 최대 개구량 역시 정상이었으며 측방 운동 및 전방 운동시에 악골운동의 제한은 관찰되지 않았다.

환자와의 동의 하에 전산화단층촬영(Hi-speed Advantage CT, GE Medical System, Milwaukee, WI, USA)을 시행하였다. 전산화단층촬영 결과 과잉치로 의심되는 매복치가 치관 주위의 낭성 병소 없이 오뎀돌기 부위에서 관찰되었다. 매복치 주위에서 만성 염증소견을 의심할 수 있는 다수의 골경화상이 관찰되었으며 매복된 치아주위로의 특별한 골 파괴양상은 관찰되지 않았다.

최종진단은 과잉치의 이소매복으로 진단되어 환자와 보호자에게 병소에 대하여 설명하였고 개구제한이나 감염 등의 기능적인 문제가 발생하지 않는 조건하에 추가적인 외과적인 처치보다 정기적인 추적관찰을 통해 치료계획을

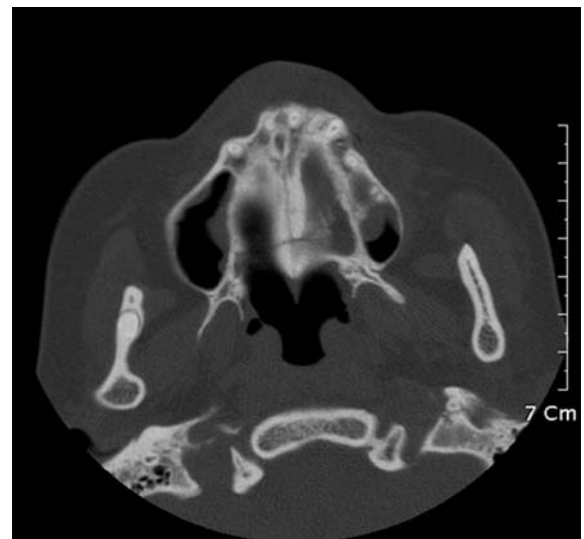


Fig. 2. Computed Tomography (axial images). There is no cystic change around impacted teeth.

수립하기로 하였다. 현재 외래로 추적관찰 중이며 약 2년 동안 추적관찰한 결과 특별한 기능적인 문제는 발생하지 않은 상태이다.

고 찰

매복치 또는 과잉치의 매복 원인은 아직 뚜렷하게 밝혀지지 않았지만 맹출지연, 외상, 그리고 치배의 비정상적인 위치 등으로 추측되고 있으며 Peck 등은 유전적인 요인이 자발적인 치아이동에 영향을 줄 수 있다고 주장하였다.^{8,9} 가장 호발하는 치아는 제3대구치이고 그 다음으로는 견치, 하악 소구치 등이며 과잉치 역시 빈번히 매복상태로 발견된다.^{1,8}

매복치 또는 과잉치가 이소매복 되는 경우 대부분 남성 변화를 동반하게 되는데 함치성낭, 치성각화낭종, 범광아세포종 등과 함께 발생하는 것으로 알려져 있다.¹

이러한 악골의 양성병소와 관계없이 하악과두 부위에 하악 제3대구치 또는 과잉치가 이소매복되는 경우는 매우 드물게 보고되고 있다. Wang 등은 지난 25년간 하악과두나 오웬돌기, 하악절흔 부위로 이동한 증례를 조사한 결과에서 2008년까지 총 11증례만이 보고되었다고 하였다.⁴ 이 중 8례가 양성병소와 동시에 존재하였으며 5증례는 함치성낭으로 진단되었다고 하였다. 그러므로 지금까지 보고된 증례에서 단지 3증례만이 양성병소와 관계없이 이소매복된 증례로 판단된다.

오웬돌기나 하악과두 부위의 이소매복된 치아의 임상상으로는 해당부위의 통증이나 부종, 개구제한 등이나 이들은 대부분 양성병소와 관련된 것으로 양성병소와 관계없는 이소매복된 치아인 경우 본 증례와 같이 무증상인 경우가 더 많다.⁴ 즉 양성병소와 관련된 경우 증상이 발현되면 환자가 인지하고 내원하게 되지만 양성병소가 없는 경우 증상이 없이 지내다가 우연히 발견되는 경우가 더 많다.

매복치의 치료방법에는 여러 가지가 있는데 외과적으로 제거가 어렵지 않고, 기능에 별 도움이 되지 않는다면 발치가 추천되는 경우가 대부분이다.¹ 즉 제3대구치와 같이 기능에 도움이 되지 않으며 인접치아의 치아우식증, 치근흡수 등을 유발할 수 있는 치아는 발치의 대상이 된다. 반대로 견치나 하악 소구치인 경우 악구강계의 기능에 중요한 영향을 미칠 수 있으므로 발치보다는 교정치료를 등을 선택하게 된다. 매복치의 발치원인 중에 가장 큰 것 중에 하나는 매복치가 낭 등 악골의 양성병소에 자주 이환되며 이것이 악골이나 인접치아를 흡수하는 등 문제를 일으키기 때문이다. 매복치가 낭중에 이환되는 경우 매복치는 원래의 매복위치에서 이동하게 되어, 방사선진단시에 가장 중요한 요소가 된다.

만약 매복된 치아가 특별한 병적인 변화 없이 하악골을 약화시키지 않는 부위에 있다면 외과적인 치료보다는 정기적인 관찰이 우선적으로 고려된다. 이는 수술시에 제거 부위가 약해져서 골절을 유발할 수도 있으며 하악과두나 오웬돌기 부위의 수술적인 접근이 쉽지 않기 때문이다. 최근 내시경을 이용한 하악과두 부위의 수술이 점차 보급되고 있는데 이 방법을 이용한다면 조금 더 쉽게 치아를 제거할 수 있을 것으로 기대된다.² 내시경을 이용한 수술의 내시경 기기의 발달에 따라 점점 증가하고 있는데, 이 기구를 사용할 경우 환자의 불편감을 최소화 하면서 접근하기 어려운 부위의 수술이 가능하다고 알려져 있다.

본 증례에서는 매복치의 위치가 하악과두 하방이 아닌 기능에 큰 문제가 적은 오웬돌기 하방에 있으므로 비교적 골절의 위험이 적을 것으로 예상되며, 특히 환자의 전신적인 상태를 고려할 때 전신마취 등을 통한 수술보다 기능

이상을 나타내는 병소가 발생하는 경우에 치료를 시작하는 것이 합리적이라고 판단되었으며, 약 2년간의 추적관찰 동안 특별한 임상증상이 발견되지 않았다.

환자의 과거력과 관련하여 정신지체 자체가 매복치와 관련되지는 않은 것으로 알려져 있다. 쇠골두개이골증이나 다운증후군 등과 같은 질환이 다수의 매복치와 관련되어 있다고 알려져 있으며, 이러한 질환의 여러 증상 중 하나가 정신지체로 알려져 있다. 그러나 이번 증례와 같이 다른 특이한 소견 없이 단지 정신지체만 존재하는 경우 매복치와의 관련성은 낮다고 알려져 있다. 2000년 Shapira 등의 보고에 의하면 다운증후군의 경우 제3대구치 미발육(74%), 견치매복(15%), 견치-소구치 위치이상(15%) 등이 관찰되었으며 제3대구치의 이소매복은 드물다고 보고하였다.¹⁰ 본 증례에서 부분적인 치아상실부위가 존재하였지만 이것이 대구치의 미발육이 아니라 기존의 치아우식증으로 인한 발치 때문에 생긴 무치악 부위이므로 특징적인 증후군과 관련된 양태는 아닌 것으로 판단되었다.

결론적으로 오웬돌기 등 하악골 상행지부위에 양성병소와 관련되지 않은 이소매복치아는 매우 드물며 증상이 없으므로 구강 검진 등에 의하여 발견되기 때문에 파노라마 방사선사진 판독시에 치아 외에 전체적인 악골의 평가가 조기 진단에 도움이 될 것으로 사료된다.

참 고 문 헌

1. Alling CC 3rd, Catone GA. Management of impacted teeth. J Oral Maxillofac Surg 1993; 51 : 3-6.
2. Suarez-Cunqueiro MM, Schoen R, Schramm A, Gellrich NC, Schmelzeisen R. Endoscopic approach to removal of an ectopic mandibular third molar. Br J Oral Maxillofac Surg 2003; 41 : 340-2.
3. Kupferman SB, Schwartz HC. Malposed teeth in the pterygomandibular space: report of 2 cases. J Oral Maxillofac Surg 2008; 66 : 167-9.
4. Wang CC, Kok SH, Hou LT, Yang PJ, Lee JJ, Cheng SJ, et al. Ectopic mandibular third molar in the ramus region: report of a case and literature review. Oral Surg Oral Med Oral Pathol Oral Radiol Endod 2008; 105 : 155-61.
5. Oikarinen VJ, Altonen M. Impacted third molar in condyloid process. Report of a case. Oral Surg Oral Med Oral Pathol 1970; 30 : 7-10.
6. Silva GC, Silva EC, Gomez RS. Migration of an unerupted second molar to the condyle: report of a case with sequential radiographs. J Oral Maxillofac Surg 2007; 65 : 570-2.
7. Salmeron JL, del Amo A, Plasencia J, Pujol R, Vila CN. Ectopic third molar in condylar region. Int J Oral Maxillofac Surg 2008; 37 : 398-400.
8. Peck S. On the phenomenon of intraosseous migration of nonerupting teeth. Am J Orthod Dentofacial Orthop 1998; 113 : 515-7.
9. Shapira Y, Kufninec MM. Intrabony migration of impacted teeth. Angle Orthod 2003; 73 : 738-44.
10. Shapira J, Chaushu S, Becker A. Prevalence of tooth transposition, third molar agenesis, and maxillary canine impaction in individuals with Down syndrome. Angle Orthod 2000; 70 : 290-6.