

이하선에 발생한 안면신경 신경초종의 치험례

최세경¹ · 최종명¹ · 김현실^{2,3} · 김형준^{1,2} · 차인호^{1,2} · 남 웅^{1,2}

연세대학교 치과대학병원 ¹구강악안면외과, ²구강종양연구소, ³구강병리학교실

Abstract

FACIAL NERVE SCHWANNOMA IN PAROTID GLAND: A CASE REPORT

Se-Kyung Choi¹, Jong-Myung Choi¹, Hyunsil Kim^{2,3}, Hyung Jun Kim^{1,2}, In-Ho Cha^{1,2}, Woong Nam^{1,2}

¹Department of Oral and Maxillofacial Surgery, ²Oral Cancer Research Institute,

³Department of Oral pathology, College of Dentistry, Yonsei University

Facial nerve schwannomas (FNSs) are usually painless, slow-growing, and without specific symptoms, so that early diagnosis may be difficult. They are particularly liable to being misdiagnosed as parotid gland origin benign tumor before surgery, which can lead to unnecessary parotidectomy or unexpected facial nerve injury. To prevent these complications, it is important that the correct diagnosis is performed at least in intraoperative time. When an adhesion between the mass and the facial nerve is exist or when electrical stimulation of the mass triggers facial movement, FNS is highly suggested diagnosis. In such cases, frozen section analysis should always be performed. In this case, the pre-operative diagnosis from clinical examination and MRI was pleomorphic adenoma. However, intraoperative features led us to suspect that the mass originated from facial nerves, and intraoperative frozen section analysis yielded results consistent with a schwannoma. Based on this intraoperative diagnosis, we carried out a successful conservative treatment with preservation of facial nerve.

Key words: Schwannoma, Facial nerve, Parotid gland

I. 서 론

신경초종은 Schwann세포에서 기원하는 느리게 성장하는 양성종양이며, 신경수초를 가지고 있는 모든 뇌신경과 척추신경에서 발생 가능하다. 전체 신경초종의 25-35%가 두개부 및 경부에 발생하는데, 호발하는 신경은 주로 미주신경, 교감신경절, 그리고 전정신경이다.^{1,2)} 안면신경 신경초종은 전체 신경초종 중 드문 편에 속하는데, 특히 이하선 부위에 발생하는 경우는 전체 신경초종의 약 9% 정도로 매우 드물다.³⁾

안면신경 신경초종은 대부분 무통성이며 서서히 자라기 때문에 조기발견이 쉽지 않고, 특별한 증상을 보이지 않아 진단을 내리기 어려운 편이다.^{4,5)} 특히, 이하선 기원의 양성

종양으로 오진되는 경우가 종종 발생하며, 이는 수술 시 외과의들은 당황스럽고 결정 내리기 힘들게 하는데, 왜냐하면, 다른 이하선 기원의 양성종양과는 다르게 종물이 안면신경을 포함하고 있기 때문이다.⁶⁾

저자들은 이하선 기원의 양성종양으로 오인된 안면신경 신경초종 환자를 치료한 증례를 문헌고찰과 함께 발표하고자 한다.

II. 증례 보고

34세의 남자환자가 좌측 귀 앞의 안면부의 종창을 주소로 본과에 내원하였다. 환자가 증상을 인지한 것은 약 1달 전으로 그 동안 특기할 다른 증상은 없었다. 내원 당시 전이개

부의 부종이 존재하였으며, 촉진시 병소는 부드러웠고 무통성이었다. 다른 특기할 증상이나 징후는 관찰되지 않았으며, 그 외 특별한 기왕력은 존재하지 않았다.

임상소견을 토대로 이하선부위에 발생한 종양을 의심하였으며, 자기공명영상 (MRI)를 촬영하였다. 자기공명영상 촬영 결과 잘 경계지워진 비균질성 종양이 피막에 둘러싸여 좌측 이하선의 전방부에 위치하는 것을 관찰할 수 있었다 (Fig. 1).

임상 및 자기공명영상 소견을 바탕으로 좌측 이하선에 발생한 다형선 선종으로 가진단 하였으며, 전신마취 시행 하에 좌측 전이개 접근법을 이용한 중물 제거술을 시행하였다. 통상의 방법으로 병소에 접근하였으며, SMAS층 직하방에서 이하선을 압박하고 있는 병소를 쉽게 발견할 수 있었다. 병소의 크기는 2×2×1cm이었고, 피막으로 잘 둘러싸여 있었다. 병소는 이하선에서 쉽게 분리되었으나 안면신경의 측두가지와 관골가지, 그리고 협측가지와 유착되어 있는 소견을 보였다. Microscope을 이용하여 안면신경 가지들에서 종물을 분리해낼 수 있었으며, 분리 후 안면신경의 연속성은 잘 유지되었다 (Fig. 2).

조직검사결과 잘 피막화된 신경초종 (Fig. 3)으로 진단되었으며, 환자는 정상적인 치유과정을 보였으나, 좌측 안검

의 정도의 운동제한을 보이는 House-Brackmann scale의 degree 2 신경장애⁶⁾를 나타내었다. 6개월의 추적관찰 결과 특기할 증상이나 재발소견은 없었으며, 안검의 운동은 정상 범주로 회복되었다.

Ⅲ. 총괄 및 고찰

안면신경의 신경초종은 1931년 Schmidt에 의해 처음 보고되었으며, 이후 보고된 증례가 약 480건에 불과할 정도로 드물게 발생한다.^{4,7)} 이하선 부위에 발생하는 모든 양성종양 중 안면신경 기원 질환의 발병율은 0.2-1.5%이다.³⁾ 처음 나타나는 연령은 7세에서 81세까지 다양하며, 평균연령은 41.7세이다. 성별에 따른 차이는 없었으며, 양측성으로 발생한 증례는 보고된 적이 없었다.⁴⁾

안면신경 신경초종은 대부분 무통성이며 서서히 자라기 때문에 조기발견이 쉽지 않고, 특별한 증상을 보이지 않아 진단을 내리기 어려운 편이다. 일반적으로 안면신경 신경초종을 의심할 수 있는 임상증상은 안면신경의 마비이다.^{4,8)} 그러나 안면신경 이상 증상은 정상 상태를 보이는 경우(11-27%)와 갑자기 발생한 안면마비를 보이는 경우(14-21%)까지 다양하게 나타난다.⁶⁻¹⁰⁾ Bretlau *et al.* 등도 53증례들

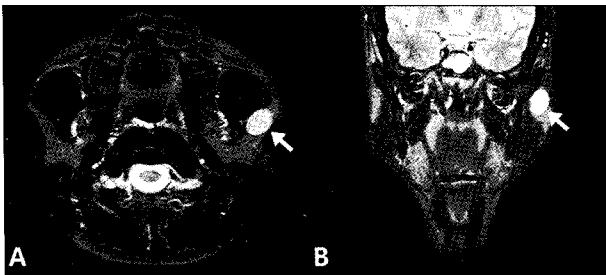


Fig. 1. T2-weighted MRI image: well-margined heterogeneous tumor in the anterior portion of left parotid gland with capsule formation (A & B ; arrows).

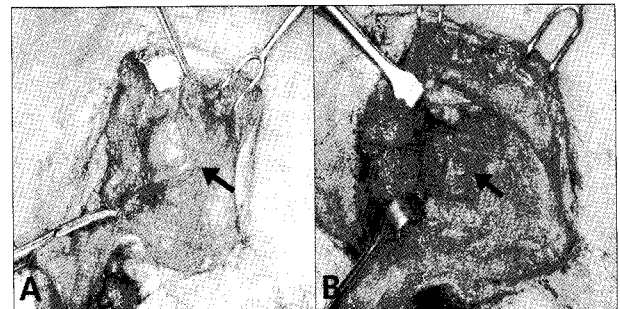


Fig. 2. A. The mass was adhered to facial nerves (arrow), B. Facial nerve continuity was well-preserved after microdissection.

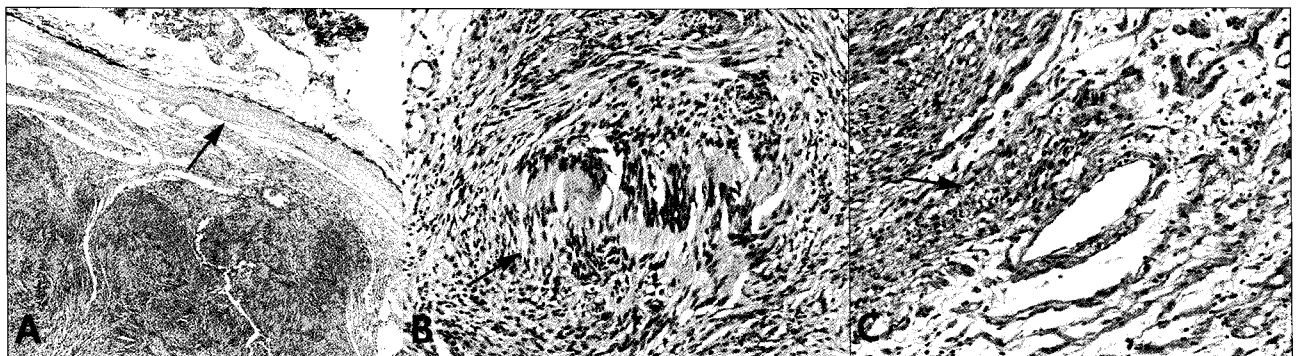


Fig. 3. A. Encapsulated tumor mass (original magnification x40), B. Spindle-cell nuclear palisading area (Antoni A) (x400), C. Less cellular, multiple-vessel area (Antoni B) (x400).

을 조사한 결과 약 20%정도에서만 안면신경의 마비를 보였음을 발표한 바 있다.²⁾ 안면마비가 6개월 내에 회복되지 않거나 회복 전에 다시 재발할 경우 안면신경 신경초종을 강력히 의심해봐야 하며, 전반적인 신경학적 검사를 시행하여야 한다.^{11,12)}

좀더 정확한 진단을 위해서 전산화 단층촬영술 (CT)이나 자기공명영상 (MRI)가 사용되며, 일반적으로 자기공명영상이 더 선호되는 편이다.⁷⁾ 초음파 검사법 (Ultrasonography)도 종종 사용되며, 초음파 상에서 평활한 막으로 둘러 쌓인 저장도의 양상이 나타난다.¹³⁾ 이러한 영상 검사를 통해 병소의 국소화 여부나 성상 및 범위 등을 비교적 정확히 알 수 있으나 다른 양성종양과 신경초종을 감별 진단하는 것은 매우 힘들다.^{7,13)}

신경초종의 감별진단을 위해 미세바늘흡인검사법이 사용되기도 한다. 미세바늘흡인검사법은 두개 안면부에서 자주 사용되는 유용한 감별법으로 타액선에서 사용시 약 90%정도에서 양성과 악성질환의 감별 성공율을 보인다는 보고도 있었다. 그러나 양성종양 내에서의 감별진단 성공율은 낮아 (약 15-20%) 일반적으로 치료계획의 결정에 영향을 미치는 정도는 미미하다.^{2,13,14)}

대부분의 경우 신경초종을 진단할 수 있게 되는 첫 번째 소견은 수술 시의 소견이다. 수술 시 병소의 피막화에도 불구하고 안면신경과 유착되어 있거나, 전기자극이 병소 피막에 주어졌을 때 안면의 움직임이 존재한다면 안면신경의 신경초종을 의심할 수 있다.^{2,5)} 본 증례에서도 임상 검사 및 자기공명영상 검사를 통해 진단된 병명은 좌측 이하선의 다형성 선종이었으나, 수술시의 소견을 통해 신경초종을 의심할 수 있었는데, 그 이유는 안면신경과의 유착소견과 병소 피막에 대한 전기적 소작술시 안면신경의 움직임이 존재하였기 때문이다.

불행하게도 증례보고에 의하면 진단이 수술 후 조직 생검을 통해 알려지는 경우가 많으며, 이러한 경우 이하선 종양으로 오진되어 불필요한 이하선 절제술을 시행하거나 수술 후 예상하지 못한 안면신경손상을 입게 될 수 있다.^{5,7)} 따라서 최소한 수술 중에는 진단되는 것이 중요하며, 이를 위해서는 수술소견 상 신경초종이 의심된다면 종물의 절제 전 frozen biopsy를 시행하는 것이 필요하다.¹⁾

수술 전 이하선부위 안면신경의 신경초종이 확진되면 일반적인 치료원칙은 종물의 절제술이며 피막화가 잘 되어 있기 때문에 쉽게 제거되며 재발은 드물다.³⁾ 그러나 대부분의 증례에서 종물 제거술 이후 안면신경의 손상은 피할 수 없는 합병증이기에 때문에 치료방법에 대해서는 술자 간의 차이가 존재한다.^{1,13,15)} 일부 술자들은 거의 모든 증례에서 수술적 절제술을 시행하지만, 다른 술자들 중에는 종물에서 신경을 분리해내는 nerve-sparing 수술을 시행하거나 심지어 수술적 치료 없이 경과관찰만 하는 경우도 있다.^{1,7,13,15)} 병소

의 진행에 의해 안면손상이 심해진다면 (House-Brackmann scale의 degree,^{4,6)} 가능한 치료법은 종물의 절제술 후 손상된 안면신경을 신경단합술 (end to end anastomosis)이나 cable graft를 이용하여 재건하는 것이다.^{1,6-7,13,15)} 이러한 술식 후 신경회복 양상에 대해서는 논란이 존재하지만, 술 전 안면마비의 정도가 50% 이하였을 때 회복 양상이 더 양호한 것으로 발표된 바 있다.^{7,16)}

종물의 크기가 작으며, 안면신경에 붙어있지만 움직이는 정도라면 안면신경을 보존한 상태에서 절제해낼 수 있으므로 종물의 완전절제술이 선호될 수 있다.^{1,15)} 안면신경의 보존이 가능한 이론적 근거는 신경섬유종과는 달리 신경초종은 axon을 밀어내며 성장하기 때문에 신경섬유에서 분리가 가능하기 때문이다.^{2,5)} 약 25%정도에서 신경의 손상 없이 종물의 절제술에 성공한 증례가 발표된 바 있는데, 가장 중요한 성공의 요소중의 하나로 미세현미경 수술에 대한 술자의 숙련도가 언급되었다.¹⁾ 본 증례에서는 종물의 크기가 약 2 cm정도로 작았으며, 안면신경에 유착되어 있었지만 movable한 상태로 microscope하에서 신경섬유와의 성공적인 분리가 가능하였다. 그러나 수술 직후 House-Brackmann scale의 degree 2 안면신경장애를 나타내었는데, 문헌보고에 의하면 안면신경의 보존 후에도 일시적 마비를 보이는 증례가 대부분인 것으로 나타나며, 본 증례 역시 6개월 동안의 추적관찰 기간 동안 완전히 회복되었다.¹⁾

수술 후 예후는 양호한 것으로 알려져 있으며, 재발이나 악성 전이는 드물다.¹⁷⁾ 그러나 문헌고찰에 의하면 원격전이나 국소 악성 재발이 발생된 증례가 3례 발표된 바 있다.^{18,19)}

IV. 결 론

안면신경 신경초종은 대부분 무통성이며 서서히 자라기 때문에 조기발견이 쉽지 않고, 특별한 증상을 보이지 않아 진단을 내리기 어려운 편이다. 특히, 이하선 기원의 양성종양으로 오진되는 경우가 종종 발생하는데, 이러한 경우 불필요한 이하선 절제술을 시행하거나 수술 후 예상하지 못한 안면신경손상을 입게 될 수 있다.⁵⁾ 따라서 이러한 합병증을 예방하기 위해서는 최소한 수술 중에는 진단되는 것이 중요하며, 수술 시 병소의 피막화에도 불구하고 안면신경과 유착되어 있거나, 전기자극이 병소 피막에 주어졌을 때 안면의 움직임이 존재한다면 안면신경의 신경초종을 의심해 봐야 한다.^{2,5)}

본 증례에서 저자들은 수술 전 임상검사 및 자기공명검사 결과상 이하선의 다형성 선종으로 오진하였지만 수술 시 소견을 통해 신경초종을 진단할 수 있었으며, 종물의 크기가 약 2 cm정도로 작고 movable한 상태였기 때문에 안면신경을 보존하면서 수술적 절제술을 성공적으로 시행할 수 있었기에 보고하는 바이다.

References

1. Kreeft A, Schellekens PP, Leverstein H : Intraparotid facial nerve schwannoma. What to do? Clin Otolaryngol 32: 125, 2007.
2. KW Chong, YF Chung, ML Khoo *et al* : Management of intraparotid facial nerve schwannomas. Aust N Z J Surg 70: 732, 2000.
3. Marchioni D, Alicandri Ciuffelli M, Presutti L : Intraparotid facial nerve schwannoma: literature review and classification proposal. J Laryngol Otol 121: 707, 2007.
4. Ulku CH, Uyar Y, Acar O *et al* : Facial nerve schwannomas: a report of four cases and a review of the literature. Am J Otolaryngol 25: 426, 2004.
5. Mehta RP, Deschler DG : Intraoperative diagnosis of facial nerve schwannoma at parotidectomy. Am J Otolaryngol 29:126, 2008.
6. House JW : Facial nerve grading systems. Laryngoscope 93: 1056, 1983.
7. Caughey RJ, May M, Schaitkin BM : Intraparotid facial nerve schwannoma: diagnosis and management. Otolaryngol Head Neck Surg 130: 586, 2004.
8. Lipkin AF, Coker NJ, Jenkins HA, *et al* : Intracranial and intratemporal facial neuroma. Otolaryngol Head Neck Surg 96: 71, 1987.
9. Saleh E, Achilli V, Naguib M *et al* : Facial nerve neuro-
mas: diagnosis and management. Am J Otol 16: 521,
1995.
10. King TT, Morrison AW : Primary facial nerve tumors within the skull. J Neurosurg 72: 1, 1990.
11. JC Kim, Bhattacharjee M, Amedee RG : Facial nerve schwannoma. Ann Otol Rhinol Laryngol 112: 185, 2003.
12. Mutlu C, Djeri DR, Tekin M *et al* : Facial neuroma in the internal auditory canal. Auris Nasus Larynx 27: 175, 2000.
13. Salemis NS, Karameris A, Gourgiotis S *et al* : Large intra-
parotid facial nerve schwannoma: case report and review
of the literature. Int J Oral Maxillofac Surg 37: 679, 2008.
14. Alphs HH, Eisele DW, Westra WH : The role of fine nee-
dle aspiration in the evaluation of parotid masses. Curr
Opin Otolaryngol Head Neck Surg 14: 62, 2006.
15. Alicandri-Ciuffelli M, Marchioni D, Mattioli F *et al* :
Critical literature review on the management of intra-
parotid facial nerve schwannoma and proposed decision-
making algorithm. Eur Arch Otorhinolaryngol 266: 475,
2009.
16. May M, Schaitkin BM : The facial nerve, May's 2nd ed.
ed. New York, Thieme, 2000, p.571.
17. Neville BW : Oral and maxillofacial pathology, 3rd ed. ed.
Edinburgh, Saunders, 2009, p.526.
18. Hasan NU, Kazi T : Malignant schwannoma of facial
nerve. J Pediatr Surg 21: 926, 1986.
19. Conley J, Janecka I : Neurilemmoma of the facial nerve.
Plast Reconstr Surg 52: 55, 1973.

저자 연락처

우편번호 120-752
서울시 서대문구 성산로 250
연세대학교 치과대학병원 구강악안면외과
남 응

원고 접수일 2009년 09월 21일
게재 확정일 2010년 01월 12일

Reprint Requests

Woong Nam
Department of Oral and Maxillofacial Surgery, College of
Dentistry, Yonsei University
250 Seongsan-No, Seodaemoon-Gu, Seoul, Korea, 120-752
Tel: 82-2-2228-2971 Fax: 82-2-364-0992
E-mail: omsnam@yuhs.ac

Paper received 21 September 2009
Paper accepted 12 January 2010