소아 담관낭종의 로봇수술의 초기경험

연세대학교 의과대학 외과학교실, 세브란스 어린이병원 소아외과

장은영 · 장혜경 · 류선애 · 오정탁 · 한석주

서 론

소아 담관낭종의 수술 원칙은 확장된 담관을 가능한 모두 절제하고 담즙의 흐름을 Roux-en-Y 간관공장문합술(hepaticojejunostomy)로 복원하여 주는 것이다. 소아의 담관낭종에 대한 최소침습 수술은 Farello 등(1995)이 복강경을 이용한 수술을 처음 발표하였으나[1], 현재까지도 일반화가 되지 못하고 있다. 이는 소아 담관낭종의 복강경 수술이 간관공장문합 과정에서 기술적으로 어려움을 가지고 있기 때문이다. 그 중 가장 문제가 되는 것은 좁은 소아의 복강에서 관절이 없는 복강경 기구를 이용하여 소아의 간관을 장에 문합하는 과정은 많은 시간이 소요되며 고도의 숙련과 노력을 요구한다. 복강경 수술의 단점을 극복하기 위한 대안으로 관절의 움직임이 비교적 자유로워 세밀한 조작이 가능한 의료용 로봇 팔을 이용한 최소침습 수술이 최근 활발히 진행되고 있으며 소아의 담관낭종 수술에서도 도입되고 있는 실정이다[2-6]. 본 연구자는 소아 담관낭종에서 로봇수술을 시행하였으며, 초기의 시행착오를 거쳐 현재는 그 유용성과 안정성이 있다고 판단하여 이를 일차 보고하고자 한다.

본 연구는 세브란스병원의 2011년 로봇수술 활성화 연구비의 지원을 받았음.
본 논문의 요지는 2011년 6월 9일-10일 연세대학교 의과대학에서 개최된 제 27차 대한소아외과학회 춘계학술대회에서 구연되었음.
접수일: 11/5/6 게재승인일: 11/7/1
교신저자 : 한석주, 120-752, 서울시 서대문구 성산로 250, 연세대학교 외과학교실
Tel : 02)2228-2130, Fax : 02)313-8289
E-mail: sjhan@yuhs.ac

대상 및 방법

2008년 7월부터 2011년 3월까지 세브란스 어린이병원에서 담관낭종으로 진단 받고 로봇수술을 시행한 환자의 의무기록을 찾아서 성별, 수술 시 연령 및 체중, 진단 방법, 담관낭종의 종류, 수술 방법, 로봇수술의 성공 여부, 수술시간, 출혈량, 수술 후 입원기간, 추적기간 및 합병증 등을 조사하였다. 로봇수술의 경험 부족으로 인한 합병증을 최소화 하기 위하여 입원 당시 환자가 임상적으로 안정된 상태이거나 보존적 요법 실시 후 합병증이 호전 된 경우에 개복술과 로봇수술의 장단점을 설명하고 환자가 선택한 경우에 한해서 로봇수술을 실시하였다. 모든 환자는 수술 전 복부 초음파와 자기공명담

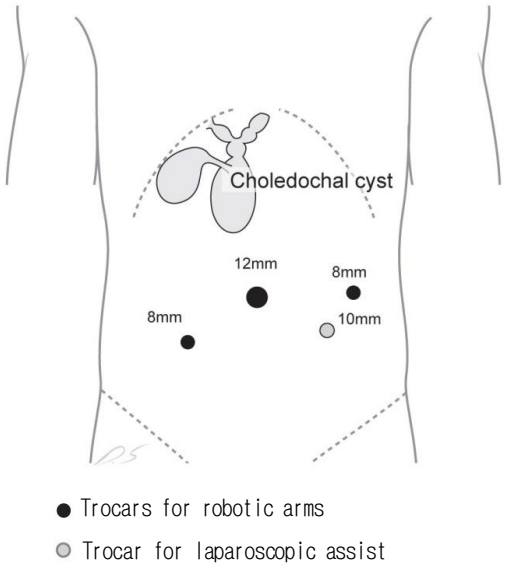

Fig. 1. The 12-mm camera port was inserted at supraumbilical area. Two 8-mm working ports were selected based on the size of patients and the location of cyst under viewing of the peritoneal cavity. An accessory 10-mm laparoscopic port was placed to assist inserting suture-materials, cutting the sutures, retracting organs, and providing suction or irrigation as required.

췌관조영술을 시행하여 담관낭종의 해부학적 구조를 파악하였으며 로봇수술은 da Vinci®(Intuitive Surgical, Sunnyvale, CA) 시스템을 사용하였다.

환자는 전신 마취 하에 배뇨관과 비위관을 삽입하고, 몸체 밑에 타월 등을 놓아 수술 침상 상면으로부터 12 cm 이상 떨어지게 한 후, 상체를 올린 앙와위로 수술을 시행하였다. 카메라 포트는 배꼽 직 상부에 반월상 절개를 이용하여 삽입하였고[7], 수술 기구가 달린 로봇 팔을 위한 8-mm 포트의 위치는 삽입 된 카메라로 복강 내를 직접 관찰 하면서 환자의 복강 크기와 병변의 위치 등을 고려하여 선정하였다. 초기에는 간을 견인하기 위한 우상복부의 8-mm 포트까지 포함하여 모두 세 개의 로봇팔을 사용하였으나 담낭의 기저부와 겸상인대를 복벽에 고정 봉합하는 방법으로 간을 견인하여 간 문맥 부위의 시야를 확보한 이후에는 우측 최상부의 8-mm 포트는 사용하지 않고 두 개의 로봇팔만을 사용하였다. 부가적으로 5-mm 혹은 10-mm 복강경 기구를 위한 포트를 환자의 좌하복부에 삽입하여 환자 옆에 위치한 수술 보조자가 이를 통하여 조직의 견인, 체액과 혈액의 흡입 및 세척을 할 수 있게 하고, 봉합침 및 봉합사를 출입시키고 절단하게 하였다(그림 1). 수술 중 이산화탄소의 복강 내 압력은 12 mmHg 이하를 유지하였다. 공장공장문합은 초기 1예(증례 2)에서는 로봇을 이용하여 체내에서 시행하였으나(intracorporeal procedure) 적절한 공장공장문합을 시행할 수 있는 공간 확보의 어려움으로 후기 4명의 환자에서는 체외법(extracorporeal procedure)으로 시행하였다. 체외에서 시행된 공장공장문합은 다음과 같은 방법으로 시행되었다. 먼저 배꼽을 이용한 절개부위에 삽입된 카메라를 이용하여 트라이츠 인대(Treitz ligament)를 찾은 후 트라이츠 인대로부터 약 20 cm 원위부 소장에 gentian violet을 이용하여 장의 방향을 화살표로 표시하였다. 카메라 포트를 제거한 후 배꼽의 절개 창을 통하여 복벽을 정중앙으로 확장한 후 이를 통하여 표시된 공장을 복강외로 노출시켰다. 복강 외로 노출된 공장에 일반적인 방법으로 공장공장문합을 시행하여 Roux-en-Y Limb을 40 cm 이상 확보하였다. 장간막 결손 부위를 봉합하고 소장을 모두 복강으로 환위 시키고 카메라 포

Fig. 2. Three-dimensional image of hepaticojejunostomy using robotic arms with 5-0 Vicryl interrupted sutures after resection of choledochal cyst.

트의 크기에 맞게 확장된 배꼽 절개부위를 다시 봉합하여 이산화탄소의 누출을 방지한 후 로봇을 도킹하였다. 그 후의 술식은 모두 로봇을 이용하여 체내에서 시행하였으며 초기 1예(증례 2)를 제외하고 Roux-en-Y Limb은 모두 antecolic route를 사용하여 간문맥 부위에 위치시켰다.

로봇 도킹 후 주 수술의는 콘솔 박스에 위치하여 수술을 하였으며 보조 수술의는 환자의 수술침상에 위치하여 복강경 기구를 이용하여 수술을 보조하였다. 수술적 담도조영술은 도킹의 해체 및 재 도킹 과정이 수술 시간의 지연을 초래하여, 수술 전 시행한 자기공명담췌관조영술을 통하여 수술 부위의 해부학적 정보를 충분히 얻을 수 있다고 생각하여 첫 번째 1예(증례 1)를 제외하고는 시행하지 않았다. 3차원 확대 영상을 통하여 낭종의 전면 부를 낭종의 표면에 최대한 가깝게 박리한 후 낭종을 양분 절개하고 낭종의 후면 부를 박리하였다. 양분 된 낭종의 내강을 통하여 간관의 분기(hepatic duct bifurcation) 위치와 췌관과의 연결부위를 파악하여 낭종을 절제하였다. 췌관 쪽 낭종의 봉합은 봉합사를 이용하거나 클립, 혹은 endo-loop등을 이용하여 봉합하였다. 간관 분기 쪽은 이미 완성된 Roux-en-Y Limb을 간문맥 부위에 위치시킨 후 간관공장문합을 5-0 Vicryl 을 이용하여 불연속 봉합하였다(그림 2). 수술 시야 확보를 위해 복벽에 견인하고 있었던 담낭의 봉합사를 제거하고 담낭절제술을 완성하였다. 절제 된 조직들을 제거 한 후 closed suction drain system을 간문맥 부위에 위치시켰고, 복강을 세척하고 포트 삽입 부위를 봉합한 후 수술을 마쳤다. 수술 후 장 운동이 돌아온 후 식이를 섭취하였으며 정상적인 식사가 가능하고 합병증이 없다고 판단 된 경우 환자를 퇴원시켰다. 퇴원 한 환자는 퇴원 1주일 후 첫 번째 외래 추적을 하였으며, 이 후 추적은 3개월, 6개월, 1년 간격으로 하였다.

Table 1. Summary of the Patients Treated by Robotic-assisted Resection of Choledochal Cyst.

Case	Age (y)	Wt (kg)	Type	Op. time (h)	Morbidity	Postop. stay (d)	Follow-up (m)
1	2.8	11.7	I_c	10.2	Lapa.	9	35
2	14.8	39.1	I_c	13.6	St.	8	34
3	4.4	17.3	I_c	10.5	Leak.	18	10
4	3.2	15.6	I_c	11.6	No	8	6
5	2.3	12.0	IV_a	9.9	No	9	3
6	10.8	40	I_c +FNH	11.1	No	9	1
Mean±SD	6.4 ± 5.2	22.6 ± 13.3		11.2 ± 1.3		10.2 ± 3.9	14.8 ± 15.5

Type: Todani's classification of choledochal cyst, Lapa.; Laparotomy, St.; stenosis of hepaticojejunostomy, Leak.; leakage of hepaticojejunostomy, FNH; focal nodular hyperplasia, SD; standard deviation

결 과

연구 기간 동안 세브란스 어린이 병원에서 담관낭종으로 수술 받은 환자는 57명의 환자 중 6명의 여아에 대해 로봇수술을 시도하였다. 로봇수술을 받은 6명의 환자의 결과는 표 1과 같다. 수술 당시의 평균 연령은 6.4±5.2세였으며, 수술 당시의 평균 체중은 22.6±13.3 kg이었다. Todani씨 분류에 따른 담관낭종의 타입은 제 I_c형이 5명이었으며 제 IV_a형이 1명이었다. 1예(증례 6)은 간의 좌엽에 종양이 동반되어 복강경으로 종양을 절제한 후 담관낭종에 대한 로봇수술을 시행하였다. 처음 시행한 증례 1은 수술적 담도조영술로 인해 확장된 장 때문에 로봇 도킹 후 시야확보가 안되어 개복으로 바로 전환하였으며 그 후 시행 한 5예는 특별한 문제없이 로봇수술을 성공적으로 마칠 수 있었다. 총 수술시간은 평균 11.2±1.3시간이었으며 수술 중 측정 된 평균 출혈양은 54.2±34.5 cc 이었다. 수술 후 평균 입원기간은 10.2±3.9일이었으며 평균 추적기간은 14.8±15.5개월이었다. 수술에 의한 합병증은 초기에 연속적으로 증례 2와 증례 3에서 각각 간관공장문합부의 협착과 누출이 발생하였으나 이 후의 증례에서는 합병증이 발생하지 않았다. 협착이 발생 한 증례 2는 퇴원 후 재입원하여 개복수술을 통해 협착을 해결하였으며, 누출이 발생한 증례 3은 보존적 요법으로 치료되어 수술 제 18일에 별다른 합병증 없이 퇴원하였고 수술 10개월 후인 현재까지 외래 추적 상 이상 소견이 없다.

고 찰

담관낭종의 수술 원칙은 가능한 병적인 부분을 모두 절제하고 담즙이 흘러갈 수 있는 안전한 담도를 복원하여 주는 것이다. 담도복원 방법은 간관십이지장문합(hepaticoduodenostomy)보다는 간관공장문합술을 선택

하는 것이 일반적인데 그 이유는 간관십이지장문합의 경우 십이지장 내용물이 바로 담관으로 역류하여 sump 증후군이 발생할 수 있으며 이 때 발생한 sump 증후군은 심각한 합병증을 유발하기 때문이다. 이에 반하여 간관공장문합술은 Roux-en-Y limb이 장 내용물의 담관으로의 역류를 방지할 수 있는 구조가 형성되어 sump 증후군 같은 합병증이 적게 발생하는 것으로 알려져 있다.

최근 소아의 담관낭종에서도 최소침습수술이 서서히 도입되면서[1-8]. 미용적으로 우수하다는 점, 수술 후 통증이 적고 회복이 빨라서 일상 생활로 복귀가 빠른 점, 수술 후 장 유착으로 인한 장 폐쇄가 적다는 장점들을 확인하게 되면서 상대적인 고비용에도 불구하고 환자들이 선호하고 있다. 소아 담관낭종의 최소침습수술은 1995년에 복강경 수술이 이미 시행되었으나[1] 극히 일부 기관에서만 이를 적극적으로 시행하고 있다[8]. 소아 충수염의 복강경 수술이 신속히 보편화된 것과 비교하여 소아담관낭종의 복강경 수술이 상대적으로 보편화가 되지 못하고 있는 이유는 관절이 없는 복강경 수술기구로는 담관낭종 수술 과정에서 시행되는 간관공장문합술과 같은 복잡하고 정교한 수술을 시행하기에 어려움이 있으며 이를 극복하려면 상당한 경험과 시간, 노력이 필요하기 때문이다. Thanh 등은 190예의 소아담관낭종의 복강경 수술에 대해서 57예의 환자에서만 간관공장문합을 시행하였고 나머지 133예에서는 간관십이지장문합을 시행하였는데[8], 장기간의 여명이 남아 있는 소아담관낭종에서 sump증후군과 같은 후기 합병증의 가능성이 높은 간관십이지장문합술[9-12]을 선택하고 있는 것에 대해 본 연구자는 재고가 필요하다고 생각한다.

정교한 수술에 있어서 위에서 언급한 복강경 수술의 한계점을 극복하고자 하는 최소침습 수술의 다른 대안으로 개발된 것이 로봇 수술 시스템이다. 수술용 로봇은 3차원 영상으로 수술 부위를 12배까지 확대하여 볼 수 있으며, 카메라를 집도의가 직접 조정하여 집도의가 원하는 수술 시야를 자유롭게 확보 할 수 있는 시야 확보의 장점(superb visualization)이 있으며 로봇 수술 기구는 자유로운 관절운동이 가능하며(freedom of movement), 손 떨림 교정기능이 있고(tremor filtration), 수술자가 기구를 움직이는 방향과 로봇 수술기구의 움직임이 서로 일치하며(intuitive movement), 움직임의 정도를 비례적으로 로봇 팔에 축소하여 전달하여(movement scale) 정교한 수술이 가능하게 하는 instrument dexterity의 장점이 있어[13-15] 복강경 수술에서는 불가능한 미세하고 정교한 조작을 가능하게 한다. 특히 성인과 다르게 구조물이 작은 소아의 복잡하고 정교한 과정이 필요한 췌담도 수술에서 그 가치가 크다고 보고되고 있으며[4], 이는 본 연구자도 동의하는 바이다. 그러나 소아 담관낭종의 로봇 수술의 초기 경험에는 많은 합병증이 보고되거나 수술 자체가 실패하여 로봇 수술의 정당성에 대한 회의적인 시각이 있었던 것도 사실이다[2]. 최근 로봇 수술의 경험이 쌓이면서 체중 10 kg 미만의 소아 담관낭종 5예에서 특별한 합병증 없이 로봇수술이 성공하였음은 매우 고무적이다[6]. 본 연구자 역시 소아 담관낭종에서

Table 2. English Literatures Review of Robotic-assisted Resection of Choledochal Cyst in Children.

Year	Case no.	Age (yr)	Wt. (kg)	Op. time (hr)	J-J stomy	R-Y Limb	Morbidity	Postop. Stay (d)
2011[P]	6	6.2[m]	22.6[m]	11.4[m]	Intra. →Extra.	Ante.	Lapa. (1) St. (1) Leak. (1)	10[m]
2010[16]	1	14	NA	3	Extra.	Ante.	Leak.	28
2010[6]	5	1[m]	8.5[m]	8[m]	Extra.	Retro.	No	6[m]
2010[5]	3	NA	NA	NA	NA	NA	Lapa. (2)	NA
2007[4]	2	NA	NA	7.1	Intra.	NA	No	4
2007[2]	1	NA	NA	NA	Extra.	NA	No	NA
2006[3]	1	5	22	7.3	Extra.	Ante.	No	4

[P]; Present series, Lapa.; Laparotomy , St.; Stenosis of hepaticojejunostomy, Leak.; Leakage of hepaticojejunostomy, J-J stomy; Jejunojejunostomy, [m]; Mean or median, Extra.; Extracorporeal method, Intra.; Intracoporeal method, Retro.; Retrocolic route, Ante.; Antecolic route.

로봇수술을 적용하는 데 어려움이 있어 초기 시행착오를 거쳤다. 초기에 시도된 3예(증례 1-3)의 소아담관낭종 로봇 수술은 모두 개복하거나 합병증이 발생하였다. 처음 시행된 증례 1에서는 로봇 시스템의 사용 경험 부족으로 인한 시야확보의 어려움으로 바로 개복으로 전환하였다. 두번째 시도한 증례 2는 성공적으로 로봇수술을 마쳤지만 퇴원 후 간관공장문합부의 협착이 발생하여 개복하여 협착을 해결하였다. 그 후 시행한 증례 3에서는 협착은 발생하지 않았으나 간관공장문합부에서 담즙의 경미한 누출이 있어 보존적 요법으로 해결되었으며 수술 10개월이 지난 현재까지 특별한 합병증이 관찰되지 않고 있다. 이런 문합부 누출이나 협착 등의 합병증 발생은 초기의 로봇을 이용한 문합의 경험 부족에서 온 것으로 생각한다. 현재까지 영문 문헌상 담관낭종으로 로봇수술을 받은 소아는 모두 13명이다[2-6,16](표 2). 이 중 2예[5]가 개복으로 전환하였으며 1예[16]에서는 간관공장문합부의 누출이 발생하였다.

본 연구의 초기 3예에서 연속적으로 발생한 1예의 실패 및 2예의 합병증은 로봇수술 시스템에 대한 체계적인 이해와 경험이 부족하여 발생한 것으로 생각되며, 또한 로봇수술 시간이 길어진 것은 로봇수술 절차에 대한 정립이 확실히 되어 있지 않았기 때문이라고 생각되어 향후 수술 시간은 더욱 단축되리라고 생각한다.

로봇 수술 시스템은 성인을 대상으로 먼저 설계된 것으로 상대적으로 좁은 복강을 가진 소아의 경우에서 이 로봇 시스템을 그대로 적용하는 것은 무리가 있다. 따라서 소아에 특화된 로봇 시스템이 시장에 나오기 전까지 제한점을 극복하고 성공시키기 위해

서는 아래와 같은 주의점이 필요하리라 생각된다.

첫째, 환자를 수술 침상에 눕히기 전에 타월 등을 이용하여 적어도 12cm 이상 환자의 등을 침상에서 높게 위치시켜야 한다. 이는 작은 체구의 소아를 수술하는 로봇 팔의 움직임이 침상으로 인하여 제한되는 것을 막기 위한 조치이다.

둘째, 배꼽을 이용한 체외 공장공장문합을 시행함이 안전하고 시간을 절약할 수 있는 방법이다. 좁은 복강내에서 공장공장문합을 시행하는 경우 많은 시간이 소요되고 때로는 시야 확보의 어려움이 수반되기도 하며, 문합의 안정성도 확보할 수 없기 때문이다. 많은 다른 보고에서도 체외에서 공장공장문합을 시행하였다[2,3,6,16].

셋째, 소아의 경우 antecolic route을 사용하여 Roux-en-Y limb을 간 문맥 부로 올리는 것이 retrocolic route을 이용하는 방법보다 더 수월한 방법이라고 생각한다. 소아의 경우 로봇을 이용하여 Roux-en-Y limb을 retrocolic route를 이용하여 간 문맥 부로 올리려고 할 경우 대장간막을 천공 할 수 있는 공간의 확보가 용이하지 않았다. 이에 초기 1예(증례 2)를 제외하고 모두 antecolic route을 이용하여 Roux-en-Y limb을 간 문맥 부로 올리고 간관공장문합을 시행하였다. 타 보고에서도 본 연구자와 같이 antecolic route을 이용한 경우가 있으나[3] 최근 10kg 이하의 소아 담관낭종에서 모두 retrocolic route을 이용한 로봇수술을 성공하였다고 보고하고 있어서[6] 어느 route를 사용하는 것이 소아에서 보다 안전하고 효율적인지는 좀 더 지켜보아야 하겠다.

넷째, 수술 시 사용하는 로봇 팔의 수는 최소화 하는 것이 좋다고 생각한다. 체구가 작은 소아에서는 가능한 두 개의 로봇 팔만을 이용하여 수술 기구를 조작하고, 조직의 견인, 흡입 등 정교한 조작이 아닌 과정은 복강경 기구를 이용하는 것이 좋을 것이다. 간문맥 부위의 노출은 담낭과 겸상 인대를 복벽에 고정하여 로봇 팔이나 복강경 기구의 삽입을 최소화 하는 것도 효율적인 방법이라고 생각한다. 즉 공장공장문합과 같이 로봇을 이용하지 않고도 용이하게 시행될 수 있는 과정은 로봇을 이용하지 말고, 간관공장문합 같이 정교한 조작이 필요한 과정만 로봇 시스템의 이점을 최대한 활용하여 수술하는 것이 좋다고 생각한다.

결 론

소아 담관낭종에서의 로봇수술은 실현 가능한 수술이며, 확대된 3차원 영상과 로봇 팔의 자유로운 조작은 간관공장문합과 같은 복잡하고 정교한 조작이 필요한 부분을 복강경보다 수월하게 할 수 있게 한다. 그러나 소아에서 안전한 담관낭종의 로봇수술을 시행하기 위하여서는 로봇 시스템에 대한 교육과 학습 기간이 필요하며 체구가 작은 소아의 한계를 극복할 수 있는 정립된 수술방법이 필요하다.

사 례 표 시

본 연구자는 연구 초기에 로봇 수술이 시작 단계임을 알고도 로봇수술을 선택하여

개복 수술로 전환 및 합병증을 경험한 환자들에게 미안한 마음과 감사를 진정으로 전합니다.

참 고 문 헌

1. Farello GA, Cerofolini A, Rebonato M, Bergamaschi G, Ferrari C, Chiappetta A: *Congenital choledochal cyst: video-guided laparoscopic treatment.* Surg Laparosc Endosc 5:354-8, 1995
2. Klein MD, Langenburg SE, Kabeer M, Lorincz A, Knight CG: *Pediatric robotic surgery: lessons from a clinical experience.* J Laparoendosc Adv Surg Tech A 17:265-71, 2007
3. Woo R, Le D, Albanese CT, Kim SS: *Robot-assisted laparoscopic resection of a type I choledochal cyst in a child.* J Laparoendosc Adv Surg Tech A 16:179-83, 2006
4. Meehan JJ, Elliott S, Sandler A: *The robotic approach to complex hepatobiliary anomalies in children: preliminary report.* J Pediatr Surg 42:2110-4, 2007
5. Alqahtani A, Albassam A, Zamakhshary M, et al.: *Robot-assisted pediatric surgery: how far can we go?* World J Surg 34:975-8, 2010
6. Dawrant MJ, Najmaldin AS, Alizai NK: *Robot-assisted resection of choledochal cysts and hepaticojejunostomy in children less than 10 kg.* J Pediatr Surg 45:2364-8, 2010
7. Humphrey GM, Najmaldin A: *Modification of the Hasson technique in paediatric laparoscopy.* Br J Surg 81:1319, 1994
8. Nguyen Thanh L, Hien PD, Dung le A, Son TN: *Laparoscopic repair for choledochal cyst: lessons learned from 190 cases.* J Pediatr Surg 45:540-4, 2010
9. Venerito M, Fry LC, Rickes S, Malfertheiner P, Monkemuller K: *Cholangitis as a late complication of choledochoduodenostomy: the sump syndrome.* Endoscopy 2009;41 Suppl 2:E142-3
10. Rumans MC, Katon RM, Lowe DK: *Hepatic abscesses as a complication of the sump syndrome: combined surgical and endoscopic therapy. Case report and review of the literature.* Gastroenterology 92:791-5, 1987
11. Maeda A, Yokoi S, Kunou T, et al.: *Bile duct cancer developing 21 years after choledochoduodenostomy.* Dig Surg 20:331-4, 2003
12. Hiura A, Kim EC, Ikehara T, Matsumura Y, Mishima K, Ishida I: *Hepatic abscess as a complication of the sump syndrome.* J Hepatobiliary Pancreat Surg 7:231-5, 2000
13. Horgan S, Vanuno D: *Robots in laparoscopic surgery.* J Laparoendosc Adv Surg Tech A 11:415-9, 2001
14. Hazey JW, Melvin WS: *Robot-assisted general surgery.* Semin Laparosc Surg 11:107-12, 2004
15. Cadiere GB, Himpens J, Germay O, et al.: *Feasibility of robotic laparoscopic surgery: 146 cases.* World J Surg 25:1467-77, 2001
16. Akaraviputh T, Trakarnsanga A, Suksamanapun N: *Robot-assisted complete excision of choledochal cyst type I, hepaticojejunostomy and extracorporeal Roux-en-y anastomosis: a case report and review literature.* World J Surg Oncol 8:87, 2010

Initial Experience of Robot-assisted Resection of Choledochal Cyst in Children

Eun Young Chang M.D., Hye Kyung Chang M.D., Seon Ae Ryu, R.N., Jung-tak Oh, M.D., Seok Joo Han, M.D.

Department of Pediatric Surgery, Severance Children's Hospital, Yonsei University College of Medicine, Seoul, Korea

Although laparoscopic surgery for hepatobiliary disease in children is possible, it is technically challenging. In an attempt to overcome these difficulties, the da Vinci Robotic Surgical System® was used to facilitate the minimally invasive treatment of choledochal cyst in six children. In early consecutive three cases, we experienced three complications; a case of laparotomy conversion, a case of late stenosis of the hepaticojejunostomy, and a case of leakage from a hepaticojejunostomy. However, in the last three cases the complete resection of the choledochal cyst and Roux-en-Y hepaticojejunostomy were performed using the robotic surgical system without complication.

We think robot-assisted choledochal cyst resection in children appears safe and feasible, and may increase the variety of complex procedures in pediatric surgical fields.

(J Kor Assoc Pediatr Surg 17(1):72-80), 2011.

Index Words : *Choledochal cyst, Robotic Surgery*

Correspondence : ***Seok Joo Han M.D.,*** *Department of Surgery, Yonsei University College of Medicine, Seongsanno 250, Seodaemun-gu, Seoul 120-752, Korea*
Tel : 02)2228-2130, Fax : 02)313-8289
E-mail: sjhan@yuhs.ac