大韓泌尿器科學會誌 第36卷 第5號 1995年 5月
Korean J. Urol., Vol. 36, No. 5, p. 489 ~ 495 May, 1995

미숙아와 정상분만 신생아 신우성형술의 안전성에 대한 일차적 평가

연세대학교 의과대학 비뇨기과학교실

민영섭 · 한상원 · 최승강

= Abstract =

The Safety of Pyeloplasty in Premature and Mature Neonates

Young Seob Min, Sang Won Han and Seung Kang Choi

From the Department of Urology, Yonsei University College of Medicine, Seoul, Korea

The widespread use of antenatal ultrasonography has resulted in an increasing number of newborns being diagnosed with hydronephrosis. In general, the potential of recovery in an obstructed kidney detected by maternal antenatal ultrasonography cannot be predicted by the currently available diagnostic means. Thus the urgency, safety and benifits of performing pyeloplasty in neonates currently are being questioned. To evaluate the anesthesiologic risk and the surgical morbidity of pyeloplasty in premature and mature neonates with hydronephrosis requiring surgical correction, the premature and mature neonates who underwent surgical correction were classified into 3 groups. First two groups are the infants under and beyond 1 month of age who underwent an operation without preliminary percutaneous nephrostomy and the third group is composed of the infants who underwent corrective surgery one month after preliminary percutaneous nephrostomy which was performed during neonatal period. There was no remarkable difference in anesthetic time, operation time, duration of postoperative hospital day and surgical complication among groups. The surgical results in all except 1 case showed the definite morphological and functional improvement of kidney. Pyeloplasty in premature and mature neonates is a safe and successful procedure for preservation of renal function as the procedure performed in older age group.

Key Words: Hydronephrosis, Pyeloplasty, Premature, Neonate, Safety.

서 론

산전 초음파 사용의 일반화로 태아 수신중의 산전 진단이 증가되고 있다. 신우요관이행부폐색에 대한 수술적 치료의 적응을 확인하기 위한 기능적인 지표는 정상분만의 경우 생후 4-6주 이후에 신뢰성이 있으므로 빠른 결정보다는 신중한 추적으로 수술여부를 가리게 된다[1,2]. 특히 신생아에서 신우요관이행부폐색의 정확한 진단은 때때로 힘들고[3] 그렇기 때문에 술자에 따라서는 신우요관이행부폐색이 있더라도 상당한 신기능의 감소가 없으면 주기적인 추적관찰만을 주장하기도 한다[4~7]. 또한 미숙아기에서는 물론이고 신생아기에서의 수술은 수술의 어려움과 마취의 위험성이 조기수술의 이점보다 클 가능성때문에 저자들을 포함한 일부 술자들은 정확한 진단이 어려운 시기에는 일차적 경피적 신루설치술로서 근치적 교정술을 연기하는 것을 주장하기도 하였다[8~10].

그러나 이러한 주장들은 한편으로 마취의 안전성과 미세술기가 확보될 수 있고 교정적 수술이 확실히 필요한 환아로 진단되면, 생후 30일 이전이라도 근치적 교정을 하여 경피적 신루설치술의 합병증을 줄일 수 있고 계속된 신손상을

접수일자: 4월 18일

Table 1. Patient's demographics and concomitant urologic disease

	No. patient	Sex (M/F)	Obstruction site (Rt./Lt./Bil)	Concomitant urologic disease
Group Ⅰ	7	6/1	1/3/3	renal stone in 1 case
Group Ⅱ	7	7/0	2/5/0	
Group Ⅲ	6	5/1	0/5/1	multicystic kidney in contralateral side in 1 case

Group Ⅰ : pyeloplasty in premature and mature neonate.
Group Ⅱ : pyeloplasty without previous PCN in infant.
Group Ⅲ : pyeloplasty with previous PCN in infant.

Table 2. Patient's characteristics of premature & mature neonates(Group 1)

Patient No.	Age on op.(day)	Sex	Site of UPJO	Ultrasoic DX. at IUP(week)	Delivery at IUP(week)	B.W. on op.(g)	Remarks
1	10	M	Bil.	30	33, C-sec due to pre-term	2140	
2	8	M	Lt.	37	37, NSVD due to PROM	3030	
3	119	F	Bil.	26	26, NSVD due to PROM	2470	
4	30	M	Bil.	16	40, NSVD	4430	Renal stone
5	15	M	Rt.	30	39, NSVD	5150	UTI
6	15	M	Lt.	32	40, NSVD	3850	
7	28	M	Lt.	36	40, c-sec	4500	

UPJO : ureteropelvic junction obstruction IUP : intrauterine pregnancy
NSVD : normal spontaneous vaginal delivery PROM : premature rupture of membrane

예방할 수 있다는 것을 의미하기도 한다.

따라서 저자들은 미숙아 및 신생아의 마취와 신우성형술의 안정성을 평가하기 위하여, 저자들의 기준으로 수술이 필요한 신우요관이행부폐색 환아를 신생아기 이전이라도 교정적 수술을 하여 그 결과를 일차적 경피적 신루설치술을 시행하고 신우성형술을 나중에 시행한 환아들과, 아무 치료가 없이 신생아기 이후에 신우성형술을 시행받은 환아들의 단기적인 치료 결과를 서로 비교하였다.

대상 및 방법

1990년 1월부터 1994년 10월까지 세브란스 병원에서 신우요관이행부폐색으로 진단받고 신우성형술을 시행받은 1세이하의 25례 중 요관이하 부위의 비뇨기과적인 이상을 가진 5례를 제외한 20례를 대상으로하여 수술 당시의 환아의 나이를 기준으로 세 군(제 1군:미숙아를 포함한 신생아에서 신우성형술을 시행한 군, 제 2군 : 술전 경피적 신루설치술 없이 신생아기후 신우성형술을 시행한 군, 제 3군:술전 경피적 신루설치술후 신생아기후 신우성형술을 시행한 군)으로 분류하여 미숙아 및 신생아에서의 마취와 수술의 이환율 및 합병증을 평가하였다. 미숙아 및 신생아에서 수술적 적응증으로는 산전 초음파에서 Grade V로 분류되고 생후 2일과 7일경에 시행한 초음파에서 신우신배의 확장형태가 점차 심해지고, 신우의 전후장경이 20mm 이상, 일측성 신우요관이행부폐색인 경우 신실질의 두께가 대측 정상신의 1/2 이하, 양측성 신우요관이행부폐색인 경우 신실질의 두께가 4mm 이하 등의 모든 조건을 만족시킬 때로 하였다.

환아의 평균 나이는 2군과 3군에서 5개월이었고 신우요관이행부폐색이 양측성인 경우는 1군과 3군에서 각각 3례, 1례였고 동반된 선천성 기형은 1군에서 신결석 1례, 3군에서 대측 이형성신 1례였다. 1군에서 3례는 비뇨기과외적인 문제로 조기출산하였으며 이중 2례에서는 수술 당시까지도 미숙아 상태였다(Table 1, 2). 수술 방법은 확대경을 이용한 4배 확대하에서 dismembered pyeloplasty를 시행하였고 요관 부목이나 신루를 설치하지 않고 배관만 유치함을 원칙으로 하였으며 봉합사로는 미숙아와 신생아에서는 7-0~

Table 3. Postoperative results of pyeloplasty

	Group Ⅰ	Group Ⅱ	Group Ⅲ
Improved	5	7	5
Stabilized	-	-	-
Deteriorated	-	-	1
Postsurgical Complication	-	Persistent urine Leaking in 1 case	-

8-0 vicryl, 영아에서는 5-0~7-0 vicryl을 사용하였다.

수신증의 정도는 태아에서는 Grignon의 분류,[11] 신생아 및 영아에서는 Society for Fetal Urology의 지침[12]에 따랐으며 수술 결과의 판정기준은 Parker 및 Perlmutter의 분류[13]에 따랐다.

결 과

대상환아 20례중 성별 분포는 남아 18례, 여아 2례였고, 이환신의 분포는 좌측신 13례, 우측신 3례, 양측신 4례였다.

1. 평균 마취시간은 1, 2 ,3군이 각각 189±35, 169±39, 212±26분이었으며 평균 수술 시간은 각각 156±34, 141±42, 164±30분으로 각 군들 간에 마취 및 수술 시간에 있어서 통계적으로 유의한 차이는 없었다(Fig. 1).
2. 술후 단기 합병증은 1군과 3군에서는 없었으며 2군의 1례에서 지속적 요누출이 있었다.
3. 술후 평균 재원일수는 1, 2, 3군에서 각각 10.1±2.9, 9.7±5.3, 10.2±3.8일로 각 군들 간에 통계적으로 유의한 차이는 없었다. 술후 평균 항균제 사용기간은 44.4±18.0, 39.3±28.6, 71.3±53.0일로 1, 2군에 비해 3군에서 사용기간이 길었으나 통계적으로 유의한 차이는 없었다(Fig. 2).
4. 술후 평균 추적 기간(1군에서 2례는 수술 3개월 이내여서 제외)은 1, 2, 3 군에서 각각 7.0, 9.3, 11.8개월이었고 3군에서 술후 지속적인 요로감염 및 신기능의 악화로 신적출술을 시행한 1례를 제외한 모든 환아에서 신장의 형태와 기능의 개선을 관찰하였다(Table 3).

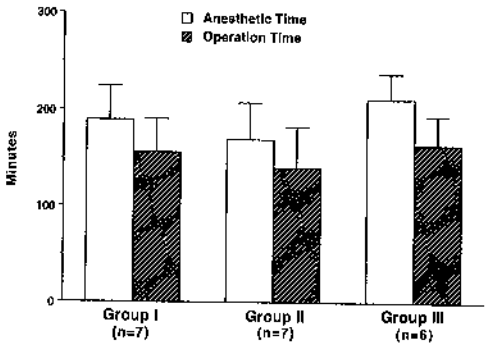

Fig. 1. Comparison of anesthetic and operation time.

고 찰

태아 및 신생아 수신증 진단 기술의 발달[11~13], 신생아 신장생리의 개념의 변화[14,15], 다양한 술기로 인하여 신생아 신우요관이행부폐색이 신기능에 손상을 초래할 경우 조기수술을 시행하는 것에 대해서는 일반적으로 동의하고 있으나[1] 시기에 따른 진단의 정확성 및 치료 시기에 대해서는 논란이 있다. 신생아에서 부분적인 신우요관이행부폐색이 의심될 경우 치료 시기는 술자에 따라 적절한 술전검사후 바로 수술을 주장하기도 하고[16~21], 폐색 및 신기능감소가 명백할 때까지 추적관찰만을 주장하기도 하며[4~7] 신기능 보존 및 보다 정확한 검사를 위해 먼저 경피적 신루설치술후 신우성형술을 주장하기도 한다[8,10].

1970년대 초기까지도 신우요관이행부폐색 환자에서 신적출술이 흔히 시행되고 신우요관이행

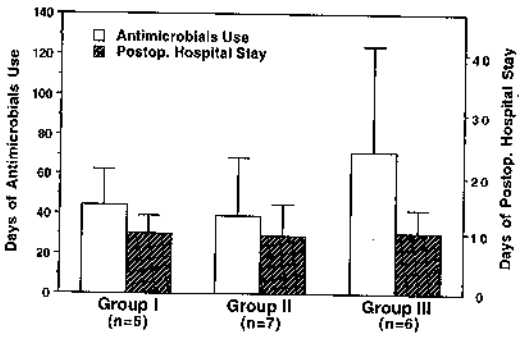

Fig. 2. Comparison of periods of antimicrobials use and postoperative hospital stay.

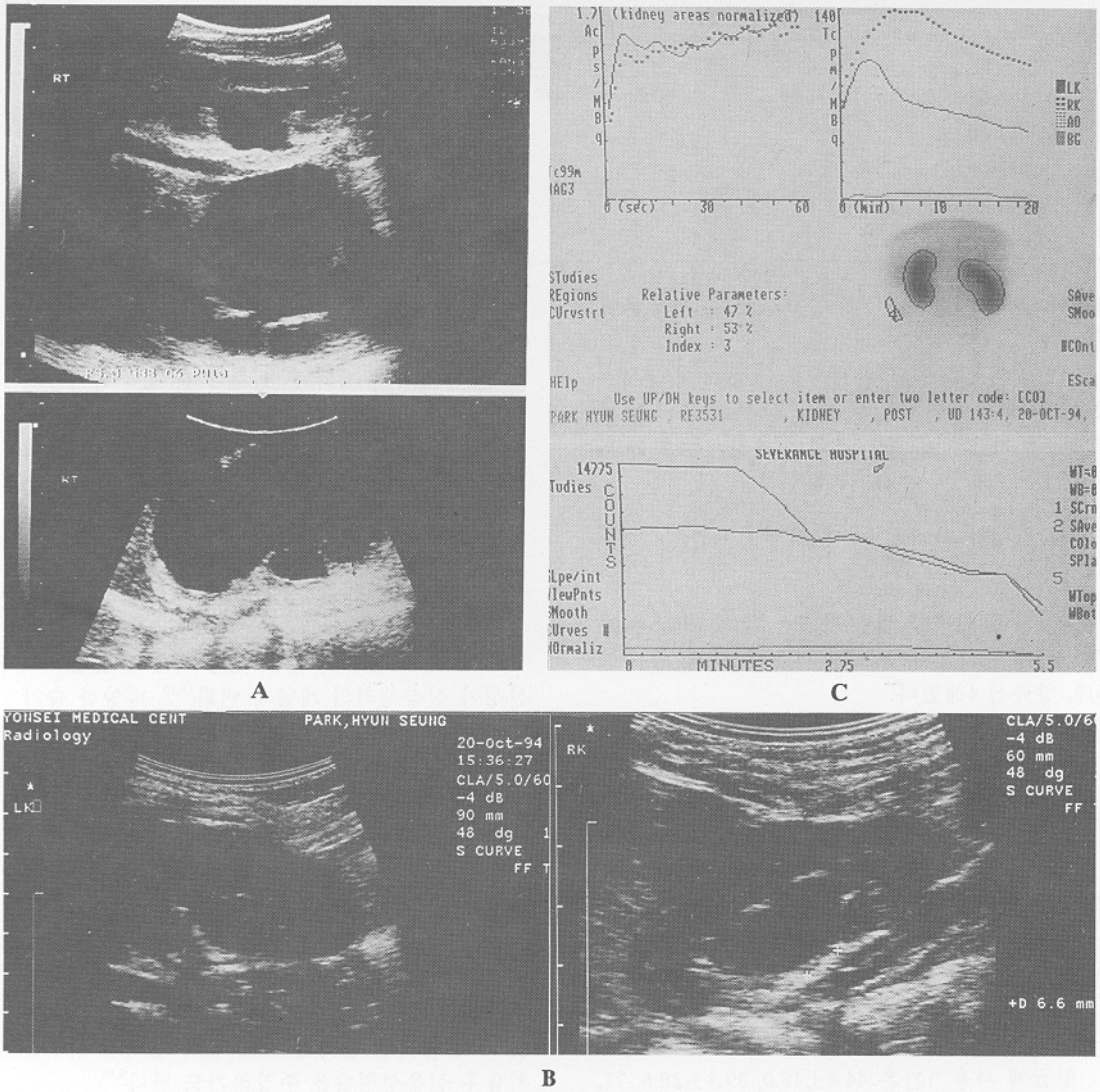

Fig. 3. a) Renal ultrasonography of a 10-day old premature infant, delivered at IUP 30 weeks. Left kidney shows G-2 and righ G-4 hydronephrosis according to classification by guideline of Society for Fetal Urology. The paper-thin parenchyme is seen at right kidney.
b) A follow up ultrasonography and diuretic renogram performed 10 months after pyeloplasty of right kidney. On ultrasonography continued hydronephrosis is seen at the left kidney, and the right kidney shows hydronephrosis, however the parenchyme is shows definite catch up growth.
c) The radioisotope of both kidney are well drained.

부 조기수술이 강조되지 않았으나[1], McCrory 등[22]은 폐색을 조기에 교정할수록 신기능 회복이 더 크고 생후 6개월 이내에 수술을 시행한 군에서만 사구체여과율의 개선을 보여주어 교정시의 나이가 신기능 회복에 중요한 요소임을 보고하였다. 또한 Mayor 등[23]은 1세 이전에 폐색을 교정하였을 경우 사구체 여과율의 현저한 개선, 1-2세 사이에 교정하였을 경우는 사구체 여과율의 고정, 2세 이후에는 교정에도 불구하고 사구체 여과율의 점진적인 감소를 보고하여 조기수술을 주장하였다. 그후 여러 술자에의해 신우요관이 행부폐색이있는 신생아 및 영아에서 조기교정을 시행하였으나[20,21] 일부 술자는 신생아에서 마취 문제, 술기의 어려움, 봉합사의 문제등으로 지연 수술을 주장하였다[9,10].

1980년대부터 산전초음파의 광범위한 사용으

로 태아 및 신생아에서 수신증의 발견 빈도가 증가되었고 신생아에서 검사의 부정확성[1,2], 신생아 신장생리 개념의 변화[14,15]로 수신증의 적절한 진단 시기 및 치료 시기에 새로운 논란이 있었다. 첫번째로 경피적 신루설치술후 신우성형술을 주장하는 사람들로서 수신증의 치료로 경피적 신루설치술이 시행된이래 Ransley와 Mansoni[10]는 신생아 및 영아에서 보다 정확한 검사 및 신기능 보존을 위해 최소한 3주간 경피적 신루설치술후 신우 성형술을 주장하였고 저자들도 신생아에서 신기능 보존 및 보다 정확한 진단을 위해 교정적 수술전까지 일차적 경피적 신루설치술을 주장한 바 있다[8]. 두번째로 신중한 추적관찰을 주장하는 사람들로서 신생아 신장생리 개념의 변화 및 신생아기에 방사선학적인 검사의 부정확성으로 인하여 폐색이 명백하지 않을 경우 신중한 추적관찰을 주장하였고[14], Sheldon 등[4]은 일측의 신우요관이행부 폐색이 있을 경우 신생아기에 증가된 신우 내압은 일련의 성숙과정으로서 신기능 악화의 위험이 크지않아 폐색이 분명하더라도 전체 신기능이 떨어지거나 긴장성 복부 종물이 촉지되는 경우를 제외하고는 생후 4주이후에 수술할 것을 주장하였다. 그리고 Koff와 Campbell[6,7]은 신생아에 있어서 검사의 부정확성, 부모와 자식간의 격리로 인한 정신적 충격, 신기능이 심하게 감소되어있을 경우라도 추적관찰동안 자발적 신기능 회복, 대측의 보상성 신비대가 일어나지 않음을 들어 신생아 수신증의 비수술적 치료를 주장하였다. 세째로 조기수술을 주장하는 사람들은 연령이 수술결과에 영향을 미치지 않았고 동일하게 좋은 수술결과를 보고하였고[16,17,19] 술후 신기능의 개선정도는 수술적 교정이 행해진 나이와 술전 요로감염 유무와 관련이 있음을 보고하여[16,20] 중증 요로감염 및 신손상을 방지하기 위해 예방적 항균요법 및 조기수술을 주장하였다. 신장의 발달은 신생아기에 지속적으로 계속되고 사구체 여과율과 크레아틴 청소율은 2세경에 성인 수준에 도달한다[1]. 요로 폐색이 있을 경우 대측의 보상성 신비대가 폐색의 가장 민감한 지표라고 받아들여지고 있다[1,6,24]. 신기능이 심하게 감소되어있을 경우라도 추적관찰 초음파에서 대측의 보상성 신비대가 일어나지않는다고 보고하는 연구자도 있으나[6] 여러 연구자들은 보상성 신비대는 신생아기 및 유아기 초기에 급격히 일어난다고 주장한다[1,24]. 또한 신기능 성숙은 생후 6개월내에 급격히 일어나고 2세경에 완성되기 때문에 폐색이 강력히 의심되는 경우 신기능의 퇴화가 나타날 때까지 추적 관찰 한다는 것은 좀 더 연구가 진행되어야 할 것으로 생각된다.

신우요관이행부폐색이 의심되는 환아에서 문제는 현재까지 방사선학적인 방법으로 조기수술을 해야만하는 폐색을 정확히 진단할 수 없다는데 있다. 이러한 관점에서 일차적 경피 신루설치술은 보다 정확한 검사 및 신기능 보존을 위해 술기가 간편하고 유용한 보존적 치료법이나[8,10] 합병증으로 요로 감염과 신장 조직의 섬유화 등의 발생 가능성을 부인하기 어렵다.[8,25] 그러므로 신생아에서 마취 및 수술의 안전성이 확보된 현대의학에서 진단이 확실한 환아의 경우 미숙아 혹은 신생아라는 이유로 경피적 신루설치술을 시행하는 것은 필요하지 않다고 생각한다. 저자들은 신우요관이행부폐색을 가진 영아 및 신생아에서 근치적 신우성형술을 시행하는 것에 연령에 따른 마취와 술기의 안정성이 영향을 미치지는 않는다고 생각하며, 단 수술적 적응증을 가려내는 것에 대한 장기적인 연구가 수행되어야 하리라고 생각한다.

결 론

1990년 1월부터 1994년 10월까지 세브란스 병원에서 신우요관이행부폐색으로 진단받고 신우성형술을 시행받은 1세이하의 25례 중 요관 이하 부위의 비뇨기과적인 이상을 가진 5례를 제외한 20례를 대상으로 다음과 같은 결과를 얻었다.

1. 미숙아와 신생아 신우성형술을 1개월에서 1년사이에 신우성형술을 시행한 군과 비교하여 마취및 수술시간에 있어서 통계적으로 유의한 차이는 없었다.
2. 술후 평균 재원일수 및 술후 평균 항균제 사용기간은 경피적 신루설치술후 신우성형술을 시행한 군에서 사용기간이 길었으나 통계적으로 유의한 차이는 없었다.
3. 술후 단기 합병증은 생후 1개월후 신우성형술을 시행한 군에서 1례 관찰되었고 수술성공율은 경피적 신루설치술후 신우성형술을 시행한 군의 1례를 제외한 전례에서 신장의 형태와 기능의 개선을 관찰하였다.

이상의 결과로 신우요관이행부폐색을 가진 미

숙아 및 신생아에서도 근치적 신우성형술을 시행하는 것은 안전한 술기라고 생각하며, 단 수술적 적응증을 가려내는 것에 대한 장기적이고 선행적인 연구가 수행되어야 하리라고 생각한다.

REFERENCES

1. Flashner SC, King LR. Ureteropelvic junction. In: Kelalis PP, King LR, Belman, AB, editors. Clinical Pediatric Urology. 3rd ed. Philadelphia: Saunders, 1992; 693-710.
2. 성도환, 한상원, 최승강. 소아 수신증의 양측 신기능 평가에있어서 DMSA 신주사와 DTPA 신주사의 비교. 대한비뇨회지 1992; 33: 35-40.
3. Gordon I, Dhillon HK, Gatanash H, Peters AM. Antenatal diagnosis of pelvic hydronephrosis: Assessment of renal function and drainage as a guide to management. J Nucl Med 1991; 32: 1649-54.
4. Sheldon CA, Duckett JW, Snyder HM. Evolution in the management of infant pyeloplasty. J Pediatr Surg 1992; 27: 501-5.
5. MacNeily AE, Maizels M, Kaplan WE, Firlit CF, Conway JJ. Does early pyeloplasty really avert loss of renal function? A retrospective review. J Urol 1993; 150: 769-73.
6. Koff SA, Campbell KD. Nonoperative management of unilateral hydronephrosis. J Urol 1992; 148: 525-31.
7. Koff SA, Campbell KD. The nonoperative management of unilateral neonatal hydronephrosis: Natural history of poorly functioning kidneys. J Urol 1994; 152: 593-5.
8. 성도환, 한상원, 최승강. 소아 수신증에서 일차적 경피신루설치술의 경험. 대한비뇨회지 1992; 33: 461-7.
9. Ransley PG, Dhillon HK, Gordon I, Duffy PG, Dillon MJ, Barratt TM. The postnatal management of hydronephrosis diagnosed by prenatal ultrasound. J Urol 1990; 144: 584-7.
10. Ransley PG, Manzoni GA. 'Extended' role of DTPA scan in assessing function and UPJ obstruction in neonate. Dial Pediatr Urol 1985; 8: 6-8.
11. Grignon A, Filion R, Filiatrault D, Robiltaille P, Homsy Y, Boutin H, et al. Urinary tract dilatation in uretero: Classification and clinical application. Radiology 1986; 160: 645-7.
12. Maizels M, Reisman ME, Flom LS, Nelson J, Fernbach S, Firlit CF, Grading nephroureteral dilatation detected in the first year of life: Correlation with obstruction. J Urol 1992; 148: 609-14.
13. Parker RM, Perlmutter AD. Upper urinary tract obstruction in infants. J Urol 1969; 102: 355-60.
14. Homsy YL, Saad F, Laberge I, Williot P, Pison C. Transitional hydronephrosis of the newborn and infant. J Urol 1990; 144: 579-83.
15. Elder JS, Duckett JW. Urologic problems in the newborn. In: Gillenwater JY, Grayhack JT, Howards SS, Duckett JW, editors. Adult and Pediatric Urology. 2nd ed. St. Louis: Mosby, 1991; 1751-67.
16. Shaul DB, Cunningham JA, Lowe P, Skaist LB, Hardy BE. Infant pyeloplasty is a low- risk procedure. J Pediatr Surg 1994; 29: 343-7.
17. Wolpert JJ, Woodard JR, Parrott TS. Pyeloplasty in the young infant. J Urol 1989;42: 573-5.
18. Dowling KJ, Harmon EP, Ortenberg J, Polanco E, Evans BB. Ureteropelvic junction obstruction: The effect of pyeloplasty on renal function. J Urol 1988; 140: 1227-30.
19. 이상성, 박철희, 김광세. 영아의 신우 성형술. 대한비뇨회지 1992; 33: 41-6.
20. King LR, Coughlin PWF, Bloch EC, Bowie JD, Ansong K, Hanna MK. The case for immediate pyeloplasty in the neonate with ureteropelvic obstruction. J Urol 1984; 132: 725-8.
21. Roth DR, Gonzales JR ET. Management of ureteropelvic junction obstruction in infants. J Urol 1983; 129: 108-10.
22. McCrory WW, Shibuya M, Leumann E, Karp R. Studies of renal function in children with chronic hydronephrosis. Pediatr Clin North Am 1971; 18: 445-65.
23. Mayor G, Genton N, Torrado A, Guignard, JP. Renal function in obstructive nephropathy:

Long-term effect of reconstructive surgery. Pediatrics 1975; 56: 740-7.
24. Snow BW, Cartwright P. Compensatory renal growth. AUA Update Series 1990; 17: 130-5.
25. Clayman RV, Kavoussi LR. Percutaneous nephrostomy. In: Walsh PC, Retic AB, Stamey TA, Vaughan ED Jr, editors. Campbell's Urology. 6th ed. Philadelphia: Saunders, 1992; 2235-45.