creative commons

COMMONS DEED

저작자표시-비영리-변경금지 2.0 대한민국

이용자는 아래의 조건을 따르는 경우에 한하여 자유롭게

- 이 저작물을 복제, 배포, 전송, 전시, 공연 및 방송할 수 있습니다.

다음과 같은 조건을 따라야 합니다:

저작자표시. 귀하는 원저작자를 표시하여야 합니다.

비영리. 귀하는 이 저작물을 영리 목적으로 이용할 수 없습니다.

변경금지. 귀하는 이 저작물을 개작, 변형 또는 가공할 수 없습니다.

- 귀하는, 이 저작물의 재이용이나 배포의 경우, 이 저작물에 적용된 이용허락조건을 명확하게 나타내어야 합니다.
- 저작권자로부터 별도의 허가를 받으면 이러한 조건들은 적용되지 않습니다.

저작권법에 따른 이용자의 권리는 위의 내용에 의하여 영향을 받지 않습니다.

이것은 이용허락규약(Legal Code)을 이해하기 쉽게 요약한 것입니다.

Disclaimer

dCollection

연세대학교
YONSEI UNIVERSITY

[UCI]I804:11046-000000521495

부정교합 아동의 수완부 방사선 사진에서 유구골의 성숙 추적 관찰: 종단적 연구

연세대학교 대학원

치의학과

김 수 진

연세대학교
YONSEI UNIVERSITY

부정교합 아동의 수완부 방사선 사진에서 유구골의 성숙 추적 관찰: 종단적 연구

지도교수 김 경 호

이 논문을 석사 학위논문으로 제출함

2019년 6월 일

연세대학교 대학원

치의학과

김 수 진

연세대학교
YONSEI UNIVERSITY

김수진의 석사 학위논문을 인준함

심사위원 김 정호 인

심사위원 정 주령 인

심사위원 최 윤정 인

연세대학교 대학원

2019년 6월 일

연세대학교
YONSEI UNIVERSITY

감사의 글

논문이 완성되기까지 많은 지도와 관심으로 교정학에 깊이 매진할 수 있도록 도와주신 김경호 교수님께 진심으로 감사드립니다. 바쁘신 중에도 세심한 조언과 훌륭한 가르침을 아끼지 않으신 정주령 교수님과 최윤정 교수님께 진심으로 감사드립니다.

교정학에 대한 많은 가르침을 베풀어 주신 황충주 교수님, 유형석 교수님, 이기준 교수님, 차정열 교수님, 최성환 교수님께 깊이 감사드립니다. 사랑으로 저희를 돌봐주시고 수련 생활동안 많은 의지가 되어주신 황순신 교수님, 장우원 교수님께 감사를 드립니다.

의국 생활을 하며 저를 이끌어 준 노윤정, 정석진, 송주언, 이준구 선배님과 저와 동고동락하며 정말 많은 시간을 함께한 정수인 선생, 힘들텐데 잘 해주고 있어서 고마운 강민지, 이원, 장호식, 황우찬 선생에게 많은 감사를 전합니다.

참 많은 힘이 되어 준 고마운 친구들에게
저를 응원해주고 아껴주는 너무 소중한 동생들에게
그리고 항상 같은 자리에서 저를 믿어주시고 사랑해주시는 부모님께

정말 감사하고 사랑한다는 말을 전합니다.

2019년 6월

저자 씀

연세대학교
YONSEI UNIVERSITY

차 례

그림 차례 · iii

표 차례 · iv

국문 요약 · v

Ⅰ. 서론 · 1

Ⅱ. 연구 대상 및 방법 · 4

가. 연구대상 · 4

나. 연구방법 · 5

1. 수완부 방사선 사진과 측모두부 방사선 사진의 촬영 · · · · · · · · · · · 5

2. 수완부골의 골격적 성숙도 평가 · 6

(1) 유구골의 골화 진행 시기 평가 · 6

(2) SMI(Skeletal maturation indicator) 평가 · · · · · · · · · · · · · · · · 6

(3) 유구골의 골화와 SMI의 상관성 분석 · · · · · · · · · · · · · · · · · · · 7

(4) 임상적인 유용성 평가 · 7

3. 통계분석 · 8

Ⅲ. 결과 · 9

가. 유구골의 골화 진행 시기 평가 · 8

나. 유구골의 골화와 SMI와의 관계 분석 · 11

1. H1 발현 시기와 SMI와의 관계 · 11

연세대학교
YONSEI UNIVERSITY

2. H2 발현 시기와 SMI와의 관계 · 11

다. 유구골의 골화와 SMI의 상호 연관성 분석 · · · · · · · · · · · · · · · · 15

라. 타 샘플을 이용한 경향성 비교 · 16

Ⅳ. 총괄 및 고찰 · 18

Ⅴ. 결론 · 23

참고문헌 · 24

영문 요약 · 27

연세대학교
YONSEI UNIVERSITY

그림 차례

Figure 1. Hamate bones in hand & wrist x-ray · · · · · · · · · · · · · · · · · · 3

Figure 2. Ossification events of the hamate bone · · · · · · · · · · · · · · · · 6

Figure 3. Distribution of SMI when H1 and H2 appear · · · · · · · · · · · · 12

Figure 4. Hamate bone maturation examined every six months in a boy · · · 19

연세대학교
YONSEI UNIVERSITY

표 차례

Table 1. ANB and Wits of subjects · 5

Table 2. Age at which H1 and H2 appear according to gender · · · · · · · · 10

Table 3. Relationship between H1 stage and SMI · · · · · · · · · · · · · · · · 13

Table 4. Relationship between H2 stage and SMI. · · · · · · · · · · · · · · · 14

Table 5. Correlation between ossification of hamate bone and SMI · · · · · 15

Table 6. Sensitivity analysis with other samples · · · · · · · · · · · · · · · · 17

Table 7. Comparison of this study with previous studies · · · · · · · · · · · 20

연세대학교
YONSEI UNIVERSITY

국 문 요 약

부정교합 아동의 수완부 방사선 사진에서 유구골의 성숙 추적 관찰: 종단적 연구

연세대학교 대학원 치의학과
(지도 **김경호** 교수)

김수진

성장기 아동의 악정형 치료에서 개개인의 성장 잠재력을 정확히 평가하는 것은 적절한 치료 시기의 결정을 위해 필수적이며, 주로 수완부 방사선 사진이 많이 이용된다. 사춘기 성장 가속기의 개시 시점을 알기 위해서 대부분 사춘기 시작 직후에 나타나는 sesamoid bone을 이용하며 이 시기는 약 20%정도의 오차를 갖는다. 수근골 중 하나인 유구골(hamate bone)은 구상돌기(hook-like process)라는 독특한 형태를 가지며 골화되는데, 이는 사춘기 성장 가속기의 개시 시점 근처에서 일어난다고 보고되었다. 본 연구에서는 성장기 아동을 대상으로 일정한 간격의 누년적 수완부골 방사선 사진들을 이용하여 유구골의 골화 과정을 조사 후, 이러한 유구골의 골화 과정이 다른 수완부 골성숙도와 어떠한 상관성을 가지는가를 알아보고자 하였다.

2000년부터 2018년까지 내원한 성장기 아동 중, SMI(Skeletal maturation

연세대학교
YONSEI UNIVERSITY

indicator, Fishman, 1979) 1부터 SMI 7까지의 기간동안 수완부 방사선 사진을 6개월 간격으로 촬영한 경우를 연구 대상으로 하였다. 최종적으로 선정된 231명의 수완부 방사선 사진 상에서 유구골의 골화 과정을 관찰하였으며, 이 때 H1은 유구골의 구상돌기의 초기 출현(initial ossification of hook of hamate), H2는 유구골의 구상돌기의 발달(advanced ossification of hook of hamate)로 구분하였다. 또한 유구골의 골화와 SMI의 상관성을 분석하며 성별 및 골격성 부정교합에 따라 비교하였다. 본 연구를 통하여 다음과 같은 결과를 얻었다.

1. 유구골의 구상돌기는 H1이 남자 11.3±0.9세, 여자 9.0±0.9세에 나타나며, H2가 남자 12.4±0.9세, 여자 10.1±0.9세에 나타났다.

2. H1이 나타날 때 SMI 단계는 SMI 2(43.7%), SMI 3(37.7%), SMI 1(11.3%), SMI 4(6.9%), SMI 5(4.0%)였다.

3. H2가 나타날 때 SMI 단계는 SMI 4(51.9%), SMI 5(23.4%), SMI 3(16.9%), SMI 6(6.5%), SMI 2(1.3%)였다.

4. H1, H2가 나타나는 연령은 골격성 부정교합군 간 유의한 차이가 없었으며 ($P>0.05$), 여자가 남자보다 2.3년 빠르게 나타났다.

5. H1가 나타나는 연령은 SMI 2($r=0.914$), SMI 3($r=0.905$)와 높은 상관관계를 나타냈고, H2는 SMI 4($r=0.911$), SMI 5($r=0.849$), SMI 3 ($r=0.811$)과 높은 상관관계를 나타냈다.

즉, 사춘기 시작 즈음에 유구골은 성장 평가에 유용하게 이용될 수 있으며 H1이 나타났다면 아직 사춘기 성장 가속기 전일 확률이 높고, H2이 나타난 경우는 사춘기가 이제 막 시작했음을 알 수 있다.

핵심이 되는 말: 유구골, 유구골의 구상돌기

연세대학교
YONSEI UNIVERSITY

부정교합 아동의 수완부 방사선 사진에서 유구골의 성숙 추적 관찰: 종단적 연구

연세대학교 대학원 치의학과

(지도 김경호 교수)

김수진

Ⅰ. 서론

성장기 아동의 악정형 치료에서 사춘기 최대 성장기의 개시 시점 및 개개인의 성장 잠재력을 평가하는 것은 적절한 치료 시기의 결정을 위해 필수적이며, 일반적으로 수완부 방사선 사진이나 두부규격계측방사선 사진에서의 경추골의 형태를 통해 골성숙도를 확인하는 방법이 많이 이용된다. 수완부에서는 성장 시기에 따른 특징적인 골화 형태를 나타내기 때문에 수완부 방사선 사진을 이용한 골성숙도 평가는 객관적이며 사용이 용이하여 임상적으로 활용되고 있으며 (Flores-Mir, et al., 2004) (Greulich and Pyle, 1959; Tanner, 1983;

연세대학교
YONSEI UNIVERSITY

Hägg and Taranger, 1980; Fishman, 1982; Grave & Brown, 1979)되며, 특히 교정영역에서는 Fishman이 제안한 Skeletal Maturation Indicator(SMI) 등이 보편적으로 사용되고 있다.

Skeletal Maturation Indicator(SMI)에서는 사춘기 성장 가속기의 개시 시점을 알기 위해 일차적으로 모지척측종자골 (sesamoid bone)의 출현 여부를 확인하며 종자골의 출현은 사춘기가 이미 시작했고 곧 피크가 임박할 것이라는 의미로 해석된다(Bjork, Helm, 1967). 종자골의 출현 여부는 직관적으로 평가할 수 있어 임상적으로 간단한 지표로 활용되지만, 실제 개별적인 sesamoid bone의 출현 여부는 2.5-3.0년의 오차를 가지며 약 19.5(여)-25%(남)에서는 sesamoid bone 출현 전에 사춘기 최대 성장 피크가 나타난다고 한다 (Pileski, 1973),

Grave와 Brown은 성장기에 일어나는 모든 손 뼈의 변화를 시간 순서에 따라 관찰한 결과, 사춘기 시작 이전 평가에는 수근골(carpal bones)을 이용하는 것이 수지골(digital phalanx)보다 유리할 수 있다고 하였다.(Grave & Brown, 1979). 수근골은 손목을 구성하는 8개의 뼈를 말하며 수근골 중 하나인 유구골(hamate bone)은 구상돌기(hook-like process)라는 독특한 형태를 가지며 골화된다. 이 구상돌기는 근심측 및 노골측 면에서 손바닥 쪽을 향해 1-2mm의 갈고리 형태로 사춘기 성장 가속기의 개시 시점 즈음에 출현하며(Kim, 1999), 사춘기의 시작과 피크(peak) 사이에 뚜렷해진 후 형태 변화가 없다고 보고되었다(Mesgarzadeh, 1989). 따라서 정확한 사춘기 성장 가속화 개시 시점을 예측하고자 한다면, 기존에 사용되는 모지척측종자골의 출현 여부와 더불어 수근골의 형태학적 변화를 조합하여 분석하는 것이 도움이 될 수 있으나, 수지골, 경추골 등에 비하여 수근골에 주목한 연구와 부정교합 양상에 따른 유구골의 골화 양상의 차이 등을 알아본 연구는 매우 제한적이다.

연세대학교
YONSEI UNIVERSITY

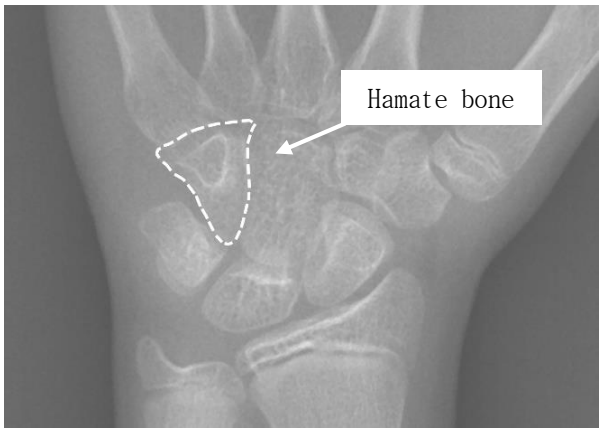

Figure 1. Hamate bones in hand & wrist x-ray

이에 본 연구에서는 성장기 아동의 일정한 간격으로 누적 촬영 된 수완부골 방사선 사진에서 유구골을 관찰하여 유구골의 전반적인 골화 과정과 부정교합 양상에 따른 차이 및 수완부 골성숙도와의 상관성을 알아보고자 한다.

연세대학교
YONSEI UNIVERSITY

II. 연구대상 및 방법

가. 연구대상

2000년 8월부터 2018년 8월까지 연세대학교 강남세브란스병원 치과교정과에 내원한 성장기 환자 2400명 중에서 선정 기준을 만족하는 경우를 대상으로 하였다. 본 연구는 후향적 연구로 연구대상 수집 및 자료 채득에 관하여 기관 IRB 승인을 받은 후 연구를 진행하였다. (IRB No.: 3-2019-0013)

대상자 선정 기준은 다음과 같다.

Inclusion criteria

1. Skeletal Maturation Indicator(SMI, Fishman, 1979)가 1부터 7까지 이행될 동안 수완부 방사선 사진을 6개월 간격으로 일정하게 촬영한 경우
2. 최초의 수완부 방사선 사진 촬영 시 측모두부 방사선 사진도 촬영한 경우

다음의 경우는 연구대상에서 제외하였다.

Exclusion criteria

1. 한 번 이상 방사선 촬영이 누락되었거나 촬영 간격이 일정하지 않은 경우
2. 호르몬 치료 등 성장 양상에 영향을 줄 수 있는 내분비 치료를 병행한 경우
3. 방사선 사진의 질이 좋지 않아 판독이 어려운 경우
4. 전신 질환이 있는 경우

위의 기준을 만족하는 376명(남 171명, 여 205명)을 부정교합의 양상에 따라 분류하기 위해 초진 시 ANB(A point-Nasion-B point)와 Wits(Wits appraisal)를 기준으로 분류하였다. 골격성 I급 부정교합군(1.0°≤ANB≤4.0°, -4.0mm≤Wits≤0.0mm)은 남자 47명, 여자 47명이었으며, 골격성 II급 부정교합군(5.0°≤ANB, 0.0mm<Wits)은 남자 26명, 여자 22명이었고, 골격성

연세대학교
YONSEI UNIVERSITY

III급 부정교합군(ANB≤0.0°, Wits<-4.0mm)은 남자 36명, 여자 53명이었다. 명확한 비교를 위해 경계에 해당하는 경우(0.0°<ANB<1.0°, 4.0°<ANB<5.0°)는 제외하였다.

최종적으로 231명(남 109명, 여 122명)을 연구 대상으로 선정하였으며, 각각을 부정교합 양상에 따라 분류하였다. 그룹별 ANB와 Wits 값은 Table 1과 같다.

Table 1. ANB and Wits of subjects

	Male			Female		
	Class I (n=47)	Class II (n=26)	Class III (n=36)	Class I (n=47)	Class II (n=22)	Class III (n=53)
ANB(°)	2.9±1.0	6.3±1.5	-1.3±1.1	3.0±0.9	5.9±1.2	-1.0±2.1
Wits(mm)	-2.2±1.8	2.0±2.3	-7.1±2.6	-2.7±2.0	1.8±2.6	-6.7±2.4

n, sample numbers ; ANB, A point-Nasion-B point angle ; Wits, Wits appraisal
Data were presented at mean±standard deviation for ANB and Wits

나. 연구 방법

1. 수완부 방사선 사진과 측모두부 방사선 사진의 촬영

연구 대상으로 선정된 환자들은 모두 연세대학교 강남세브란스치과병원에 설치된 방사선 사진 계측 촬영기 PMPROMAX(Planmeca, Helsinki, Finland)를 이용하여 수완부 방사선 사진을 촬영했었으며 62Kv, 11mA의 조사선량의 기준에 맞추어 촬영하였다. 측모두부 방사선 사진은 같은 기계를 이용했으며 조사선량은 다음과 같았다.

연세대학교
YONSEI UNIVERSITY

2. 수완부골의 골격적 성숙도 평가

(1) 유구골의 골화 진행 시기 평가

유구골의 골화 진행 시기를 알기 위해 갈고리 형태의 구상돌기의 초기 형태(H1)의 출현과 구상돌기가 충분히 골화가 진행되어 더 이상 변하지 않는 형태(H2)를 평가하였다(Grave & Brown, 1979, Tanner, 1976, Whitehouse, 1979, Fig. 2).

- H1 : initial ossification of the hook of the hamate
- H2 : advanced ossification of the hook of the hamate

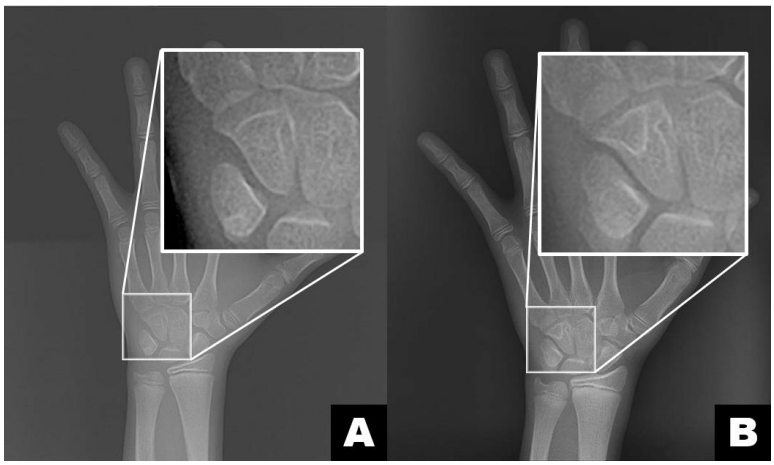

Figure 2. Ossification events of the hamate bone
A: initial ossification of the hamate(H1), B: advanced ossification of the hamate(H2)

(2) SMI(Skeletal Maturation Indicator (Fishman, 1979)) 평가

환자의 누년적인 수완부 방사선 사진 상에서 SMI를 이용하여 성장 단계를 평가하였다.

연세대학교
YONSEI UNIVERSITY

(3) 유구골의 골화와 SMI의 상관성 분석

H1과 H2의 발현 시기가 각각 SMI 어느 단계에 해당하는지를 평가하였으며, 이러한 관계가 부정교합과 성별에 따라 차이가 있는지를 조사하였다.

(4) 임상적인 유용성 평가

H1과 H2, SMI의 상호 연관성을 분석하였으며, 이를 위해 본 연구 대상과 동일한 선정 기준을 만족하며 연구 대상에 포함되지는 않은 다른 주치의의 샘플을 이용하였다. 남, 여 각각 24명을 같은 방법으로 평가하였다.

연세대학교
YONSEI UNIVERSITY

3. 통계분석

한 명의 검사자가 평가를 시행하였고, 검사자 내 검증을 위해 2주 간격으로 무작위로 선택된 30개 표본에 대해 평가를 시행하였다. 두 번의 결과에 대하여 intraclass correlation coefficients를 계산한 결과 r=0.896-0.994로 계측치는 높은 신뢰도를 보였다(P<0.05).
조사자 간 신뢰도를 파악하기 위해 다른 한 명의 검사자가 무작위로 선택된 30개 표본에 대해 평가를 시행하였으며 결과에 대하여 interclass correlation coefficients를 계산한 결과 r=0.889-0.997로 계측치는 높은 신뢰도를 보였다(P<0.05).

계측치에 대해 정규성 검정(Shapiro-Wilk test)을 시행하였고 정규 분포를 따르는 계측치에 대해서는 평균과 표준편차 (Mean ± SD)를 기술하였다. 성별, 골격성 부정교합에 따른 결과 비교를 위해 연령 비교는 independent t-test 및 ANOVA test를 사용하였고 SMI 비교는 Chi Square test를 사용하였다. H1과 H2, SMI의 상호 연관성을 조사하기 위해서 Pearson correlation coefficient를 이용하였다. 타 샘플을 이용한 유의성을 확인하기 위해 independent t-test 및 Chi Square test 를 이용하였다. 자료의 통계 분석은 SPSS(version 23; SPSS, IBM, Chicago, IL, USA)를 사용하였다. 통계학적 유의수준 α는 0.05로 설정하였다.

연세대학교
YONSEI UNIVERSITY

III. 결과

가.유구골의 골화 진행 시기 평가

H1은 남자 11.3±0.9세, 여자 9.0±0.9세에 나타났으며, H2는 남자 12.4±0.9세, 여자 10.1±0.9세에 나타났다. H1에서 H2로 이행되는데 걸리는 시간은 남자 1.1±0.5년, 여자 1.0±0.4년으로 남녀간 유의한 차이는 없었다 (P‡>0.05, Table 2).

H1, H2가 나타나는 연령은 남녀 모두에서 골격성 부정교합 군 간 유의한 차이가 나타나지 않았으며(P>0.05, Table 2), H1, H2는 둘 다 여자가 남자보다 2.3년 정도 빠르게 나타났다(P‡< 0.001, Table 2).

연세대학교
YONSEI UNIVERSITY

Table 2. Age at which H1 and H2 appear according to gender

	Male					Female					Total (n=231) (mean±SD)	p‡-value
	Class I (n=47) (mean±SD)	Class II (n=26) (mean±SD)	Class III (n=36) (mean±SD)	Total (n=109) (mean±SD)	p-value	Class I (n=47) (mean±SD)	Class II (n=22) (mean±SD)	Class III (n=53) (mean±SD)	Total (n=122) (mean±SD)	p-value		
H1 (years)	11.4±0.9	11.1±0.7	11.2±1.0	11.3±0.9	0.166	9.2±0.9	9.2±1.1	8.9±0.7	9.0±0.9	0.322	-	0.000
H2 (years)	12.6±0.9	12.3±0.8	12.2±1.1	12.4±0.9	0.210	10.2±0.9	10.1±1.3	10.0±0.8	10.1±0.9	0.105	-	0.000
H2-H1 (years)	1.2±0.5	1.2±0.6	1.1±0.6	1.1±0.5	0.221	1.0±0.5	1.0±0.5	1.1±0.3	1.0±0.4	0.156	1.1±0.4	0.182

SD, Standard Deviation
n, sample numbers ; H1, initial ossification of hook of hamate ; H2, advanced ossification of hook of hamate ; H2-H1, time interval from H1 to H2
ANOVA test for differences among Class I/II/III groups, P-value
Independent t-test for differences between male/female groups, P‡-value

연세대학교
YONSEI UNIVERSITY

나.유구골의 골화와 SMI와의 관계 분석

1. H1 발현 시기와 SMI와의 관계

H1이 나타나는 시기는 SMI 2(43.7%), SMI 3(37.7%), SMI 1(11.3%), SMI 4(6.9%), SMI 5(0.4%)였다(Fig.3).

H1이 나타나는 시기와 SMI 단계와의 평가에서, SMI 단계에서 H1의 분포는 남녀 모두에서 부정교합 군 간 유의성이 없었으며(P=0.291, P=0.461, Table 3), 남녀 간 유의성도 없는 것으로 나타났다(P‡=0.220, Table 3)

2. H2 발현 시기와 SMI와의 관계

H2가 나타나는 시기는 SMI 4(51.9%), SMI 5(23.4%), SMI 3(16.9%), SMI 6(6.5%), SMI 2(1.3%)의 순서로 나타났다(Fig.3).

H2 발현 시기와 SMI 단계와의 평가에서, SMI 단계에서 H2의 분포는 부정교합 군 간(P†=0.340, P†=0.388) 그리고 남녀 간(P‡=0.331) 유의성이 없는 것으로 나타났다(Table 4).

연세대학교
YONSEI UNIVERSITY

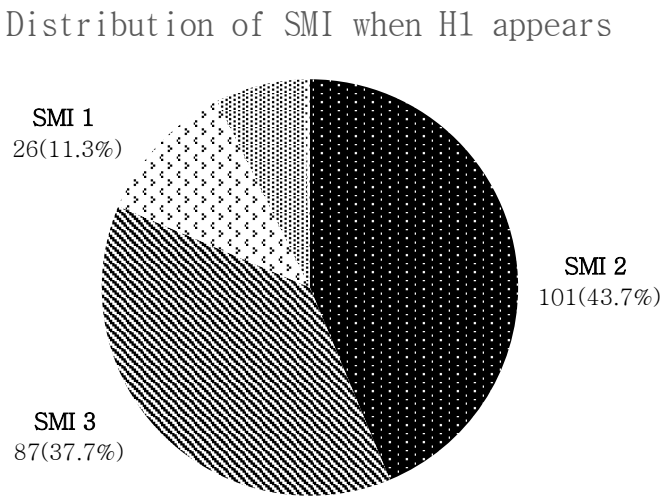

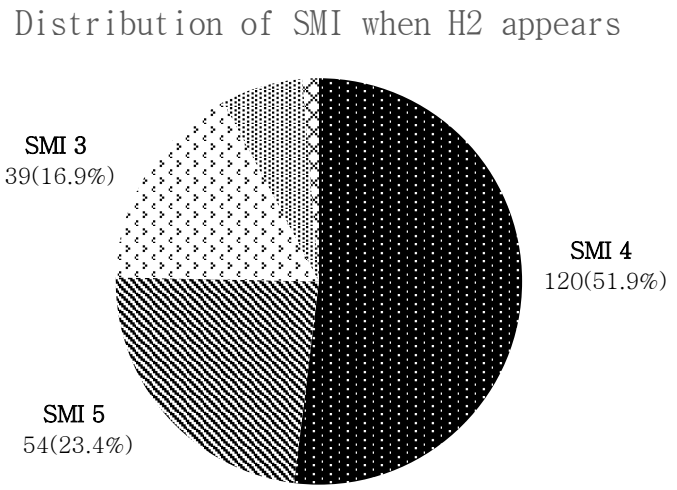

Figure 3. Distribution of SMI when H1 and H2 appear, SMI, Skeletal Maturation Indicator, Fishman, 1979 ; H1, initial ossification of hook of hamate ; H2, advanced ossification of hook of hamate ; N, sample numbers of subjects

연세대학교
YONSEI UNIVERSITY

Table 3. Relationship between H1 stage and SMI

SMI	Male				Female				Total (n=231) N(%)	p-value
	Class I (n=47) N(%)	Class II (n=26) N(%)	Class III (n=36) N(%)	Total (n=109) N(%)	Class I (n=47) N(%)	Class II (n=22) N(%)	Class III (n=53) N(%)	Total (n=122) N(%)		
1	8(17.0%)	2(7.7%)	2(5.6%)	12(11.0%)	5(10.6%)	1(4.5%)	8(15.1%)	14(11.5%)	26(11.3%)	
2	16(34.0%)	11(42.3%)	15(41.7%)	42(38.5%)	22(46.8%)	10(45.5%)	27(50.9%)	59(48.4%)	101(43.7%)	
3	20(42.6%)	10(38.5%)	17(47.2%)	47(43.1%)	16(34.0%)	9(40.9%)	15(28.3%)	40(32.8%)	87(37.7%)	
4	3(6.4%)	3(11.5%)	2(5.6%)	8(7.3%)	3(6.4%)	2(9.1%)	3(5.7%)	8(6.6%)	16(6.9%)	P†= 0.220
5	0(0%)	0(0%)	0(0%)	0(0%)	1(2.1%)	0(0%)	0(0%)	1(0.8%)	1(0%)	
6	0(0%)	0(0%)	0(0%)	0(0%)	0(0%)	0(0%)	0(0%)	0(0%)	0(0%)	
7	0(0%)	0(0%)	0(0%)	0(0%)	0(0%)	0(0%)	0(0%)	0(0%)	0(0%)	
		P=0.291				P=0.461				

n, sample numbers ; N(%), sample numbers (percentage) ; H1, initial ossification of hook of hamate ; SMI, Skeletal maturation indicator(Fishman, 1979)
Chi Square test for differences among Class I/II/III groups, P-value
Chi Square test for differences between male/female groups, P†-value

연세대학교
YONSEI UNIVERSITY

Table 4. Relationship between H2 and SMI

SMI	Male				Female				Total (n=231) N(%)	p-value
	Class I (n=47) N(%)	Class II (n=26) N(%)	Class III (n=36) N(%)	Total (n=109) N(%)	Class I (n=47) N(%)	Class II (n=22) N(%)	Class III (n=53) N(%)	Total (n=122) N(%)		
1	0(0%)	0(0%)	0(0%)	0(0%)	0(0%)	0(0%)	0(0%)	0(0%)	0(0%)	
2	2(4.3%)	1(3.8%)	0(0%)	3(2.8%)	0(0%)	0(0%)	0(0%)	0(0%)	3(1.3%)	
3	6(12.8%)	2(7.7%)	2(5.6%)	10(9.2%)	12(25.5%)	4(18.2%)	13(24.5%)	29(23.8%)	39(16.9%)	
4	23(48.9%)	14(53.8%)	23(63.9%)	60(55.0%)	23(48.9%)	11(50.0%)	26(49.1%)	60(49.2%)	120(51.9%)	P‡= 0.331
5	13(27.7%)	6(23.1%)	8(22.2%)	27(24.8%)	11(23.4%)	6(27.3%)	10(18.9%)	27(22.1%)	54(23.4%)	
6	3(6.4%)	3(11.5%)	3(8.3%)	9(8.3%)	1(2.1%)	1(4.5%)	4(7.5%)	6(4.9%)	15(6.5%)	
7	0(0%)	0(0%)	0(0%)	0(0%)	0(0%)	0(0%)	0(0%)	0(0%)	0(0%)	
		P=0.340				P=0.388				

n, sample numbers ; N(%), sample numbers (percentage) ; H2, advanced ossification of hook of hamate ; SMI, Skeletal maturation indicator(Fishman, 1979)
Chi Square test for differences among Class I/II/III groups, P-value
Chi Square test for differences between male/female groups, P‡-value

연세대학교
YONSEI UNIVERSITY

다.유구골의 골화와 SMI의 상호 연관성 분석

H1과 H2가 나타나는 연령은 각각 SMI 2(r=0.914), SMI 3(r=0.905)와 SMI 4(r=0.911), SMI 5(r=0.849), SMI 3(r=0.811)과 높은 상관관계를 나타냈다(P<0.001, Table 5).

Table 5. Correlation between ossification of hamate bone and SMI (P<0.001)

	SMI1	SMI2	SMI3	SMI4	SMI5	SMI6	SMI7
H1	0.602	0.914	0.875	0.537	0.533	0.492	0.485
H2	0.494	0.502	0.811	0.911	0.849	0.505	0.511

r, correlation coefficient
Pearson correlation analysis for correlation between ossification of hamate bone and SMI, P-value

연세대학교
YONSEI UNIVERSITY

라.타 샘플을 이용한 경향성 비교

동일한 기준으로 선정된 다른 샘플 남, 여 각각 24명의 H1, H2가 나타나는 연령과 SMI 분포를 비교한 결과, 본 연구 결과와 같은 경향성을 보였다(Table 6).

연세대학교
YONSEI UNIVERSITY

Table 6. Sensitivity analysis with other samples

	Age		SMI						
	Male	Female	SMI 1 N(%)	SMI 2 N(%)	SMI 3 N(%)	SMI 4 N(%)	SMI 5 N(%)	SMI 6 N(%)	SMI 7 N(%)
H1	11.2±0.9	8.9±0.8	1(2.0%)	24(50.0%)	20(41.7%)	2(4.2%)	1(2.1%)	0(0%)	0(0%)
H1*	11.2±0.9	8.9±0.8	1(2.0%)	24(50.0%)	20(41.7%)	2(4.2%)	1(2.1%)	0(0%)	0(0%)
						P‡=0.211			
H2	12.3±1.0	10.0±0.8	0(0%)	3(1.3%)	39(16.9%)	120(51.9%)	54(29.4%)	15(6.5%)	0(0%)
H2*	12.3±1.0	10.0±0.8	0(0%)	0(0%)	8(16.7%)	27(56.3%)	8(16.7%)	5(10.3%)	0(0%)
	P†<0.001					P‡=0.211			

SD, Standard Deviation
N(%), sample number(percentage) ; H1, initiation ossification of hook of hamate ; H2, advanced ossification of hook of hamate ; SMI, Skeletal maturation indicator(Fishman, 1979)
H1, H2 are resulted from original samples and H1*, H2* are resulted from
Independent t-test for differences between male/female groups, P†-value
Chi Square test for differences between male/female groups, P‡-value

연세대학교
YONSEI UNIVERSITY

IV. 총괄 및 고찰

본 연구에서는 일정한 간격으로 누년적으로 촬영된 성장기 아동의 수완부 방사선 사진을 이용하여 유구골의 골화 과정을 추적한 결과, 유구골의 구상돌기는 사춘기 시작 여부를 알기 위해 hamate bone을 유용하게 이용할 수 있었음을 알 수 있었다.

유구골(hamate bone)은 항상 같은 패턴으로 독특하게 발달하여 성장 평가 시 유리하게 이용할 수 있으나 아직 구체적인 골화 양상이 자세하게 서술된 적 없다. 본 연구에서는 231명의 한국인 성장기 아동의 유구골의 골화를 관찰하였고, 그 과정을 다음과 같이 과정을 정리하였다 (Fig. 4).

A. 유구골의 구상돌기가 손바닥 측을 향해 돌출하며 처음으로 방사선 사진 상에서 미약한 선이 나타난다. (엄지손가락 측을 향해 약간 볼록한 형태가 나타나기도 하지만, 거의 직선에서 크게 벗어나지 않은 정도로 명확한 갈고리 형태가 아니다.)

B. 엄지손가락 측을 향해 처음으로 갈고리(hook) 형태라고 부를 수 있을만한 융기 형태의 골화가 일어난다. 이 단계를 initial ossification of hook of hamate(H1)이라고 한다.

C. B와 비슷하거나 좀 더 발달된 양상이다. C단계는 생략되기도 한다.

D. B, C의 융기가 좀 더 손바닥쪽으로 솟아오르면서 사진 상에서 처음으로 삼각형과 유사한 형태의 골화를 보인다. 이 단계를 advanced ossification of the hook of hamate(H2)이라고 한다.

E. 점점 더 선이 진해지고 두꺼워진다. 이후 성장과정에서 크기는 점점 더 커지지만 선이 더 진해지고 두꺼워지는 정도는 개체마다 다르다.

연세대학교
YONSEI UNIVERSITY

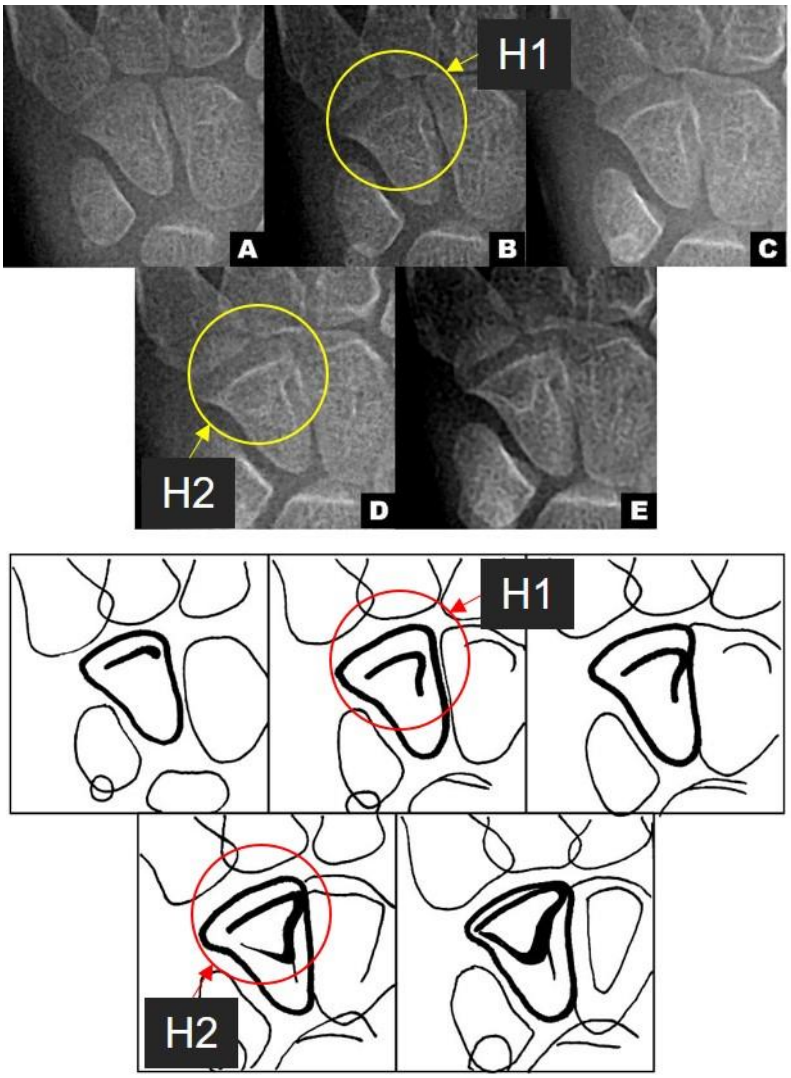

Figure 4. Hamate bone maturation examined every six months in a boy
(A : 10.0 years old, B: 10.5 years old, C:11.0 years old, D:11.5 years old, E:12.0 years old)
Stage A : No significant changes, Stage B : H1 (initial ossification of hook of hamate), Stage D : H2(advanced ossification of hook of hamate)

연세대학교
YONSEI UNIVERSITY

H1, H2 발현 연령을 비교했을 때, H1은 남자에서 11.3±0.9세, 여자에서 9.0±0.9세이며 H2는 남자에서 12.4±0.9세, 여자에서 10.1±0.9세로 여자가 남자보다 2.3년 정도 빠르지만 골격성 부정교합 군 간 발현 연령의 차이나 H1에서 H2로의 이행 시간에는 유의한 차이가 나타나지 않았다. 이러한 발현 연령은 기존의 한국 여아를 대상으로 한 연구(H1 평균 9.2세, H2 평균 10.3세) 결과와 유사하지만 (Kim, 1999) 호주에서 진행된 성장기 아동을 대상으로 한 횡단적 연구에서 보고된 H1 (남 12.2±1.1세, 여자 10.6±1.4세), H2 (남 13.6±0.9세, 여 11.3±1.1세)보다는 평균적으로 연령이 1~1.5년 정도 늦은 결과이다. 호주인에 비해 한국인의 사춘기 최대 성장기 개시기가 약 1.5년 정도 느린 점을 감안한다면 이러한 차이는 인종적인 차이에 따른 것으로 판단된다(Hwang, 2019). 또한 한국인의 최대 성장기 연령(남 13.4±0.8세, 여 11.1±1.1세)(Hwang, 2019)을 고려한다면 H2는 사춘기 최대 성장기보다 약 1년 전에 나타난다고 유추할 수 있다(Table 7).

Table 7. Comparison of this study with previous studies

		Grave & Brown	Kim	this study
male	H1	12.2±1.1 (n=16)	-	11.3±0.9 (n=109)
	H2	13.6±0.9 (n=28)	-	12.4±0.9 (n=109)
female	H1	10.6±1.4 (n=16)	9.16 (n=122)	9.0±0.9 (n=122)
	H2	11.3±1.1 (n=16)	10.30 (n=122)	10.1±0.9 (n=122)

n, sample number
Mean±Standard Deviation for age at which H1 and H2 appear

연세대학교
YONSEI UNIVERSITY

성장 평가에 있어 누년적 정보를 얻을 수 있는 종적인 연구가 횡적인 연구보다 더 유리하기 때문에(Fishman, 1976), 본 연구에서는 일정 기간 내원한 모든 성장기 아동을 대상으로 하였으며 이를 이용하여 이전에는 없던 종적인 연구를 진행하였다. 유구골의 골화는 대략 사춘기 개시 전후에 특징적으로 일어나며 H1은 두상골의 출현과 유사한 시점에, H2는 사춘기 피크 즈음 혹은 그 전에 모지척측종자골과 비슷하게 나타난다고 알려져 있어(Grave & Brown, 1979), H1, H2 출현 전후를 모두 평가하기 위해, 개인차를 고려하여 SMI 1부터 SMI 7까지의 자료를 모두 가지고 있는 대상자를 선정하였다.

H1, H2 발현 시기와 SMI와의 관계를 분석 결과, H1이 나타나는 시기는 SMI 2(43.7%), SMI 3(37.7%), SMI 1(11.3%), SMI 4(6.9%), SMI 5(0.4%) 순이며 H2가 나타나는 시기는 SMI 4(51.9%), SMI 5(23.4%), SMI 3(16.9%), SMI 6(6.5%), SMI 2(1.3%)의 순서였다. 또한 남 여 모두 H1 발현 시기는 SMI 2, SMI 3과 H2 발현 시기는 SMI 4, SMI 5와 높은 상관관계를 나타났다. 이러한 결과는 무작위로 선정한 남 24, 여 24개의 타 샘플에서도 동일하게 확인된 점으로 미루어보아 성별에 상관없이 H1이 나타날 경우 6개월 ~ 1년 이내에 사춘기가 시작될 확률은 약 81%정도로 예측할 수 있다. 또한, H2가 나타나면 이미 사춘기는 시작했으며 6개월~1년 이내에 최대성장기가 올 것이라고 예측할 수 있을 것이다.

부정교합과 골성숙도의 연관성은 크지 않다는 견해와 더불어(Bambha, 1959, Van Natta, 1963), 골성숙 지연 환자에서 II급 1류 부정교합의 발생빈도가 높다는 연구들과 같이 연관성이 있다고도 보고되었다(Seide, 1969, Krogman, 1958, Johnston, 1965) (이, 김, 1990, 김, 1996, Hwang, 2019). 본 연구에서는 부정교합 군 간의 H1, H2 발현 연령 및 발현 시 SMI 분포 모두 차이가 발견되지 않았다.

연세대학교
YONSEI UNIVERSITY

모지척측종자골의 출현에도 variation이 분명히 존재하며, 주관적 평가가 개입되어야하기 때문에 사춘기 평가에 있어 모호한 부분이 생길 수 있다. 때문에 하나보다는 두개 이상의 명확한 지표가 있다면 복합적인 평가를 통해 보다 정확한 결론을 얻을 수 있고, 실제와의 오차를 줄이는 데 도움이 될 것이다. 모지척측종자골과 서로 비슷한 시기에 나타나는 것 같다고 제시된 이 유구골은 성장 잠재력 예측에 충분히 이용될 수 있으며, 본 연구의 결과는 성장 평가에 있어 도움이 되는 유용한 결론을 얻는 데 적절하였다.

연세대학교
YONSEI UNIVERSITY

V. 결론

본 연구를 통해 다음과 같은 결론을 얻을 수 있었다.

1. 유구골의 구상돌기는 H1이 남자 11.3±0.9세, 여자 9.0±0.9세에 나타나며, H2가 남자 12.4±0.9세, 여자 10.1±0.9세에 나타났다.

2. H1이 나타날 때 SMI 단계는 SMI 2(43.7%), SMI 3(37.7%), SMI 1(11.3%), SMI 4 (6.9%), SMI 5(4.0%)였다.

3. H2가 나타날 때 SMI 단계는 SMI 4(51.9%), SMI 5(23.4%), SMI 3(16.9%), SMI 6(6.5%), SMI 2(1.3%)였다.

4. H1, H2가 나타나는 연령은 골격성 부정교합군 간 유의한 차이가 없었으며 ($P>0.05$), 여자가 남자보다 2.3년 빠르게 나타났다.

5. H1가 나타나는 연령은 SMI 2($r=0.914$), SMI 3($r=0.905$)와 높은 상관관계를 나타냈고, H2는 SMI 4($r=0.911$), SMI 5($r=0.849$), SMI 3($r=0.811$)과 높은 상관관계를 나타냈으며 다른 샘플을 이용했을 때 같은 결과가 나타났다.

즉 사춘기 시작 여부를 알기 위해 hamate bone을 유용하게 이용할 수 있으며, H1이 나타났다면 아직 사춘기 성장 가속기 전일 확률이 높고, H2이 나타난 경우는 사춘기가 이제 막 시작했음을 알 수 있다.

연세대학교
YONSEI UNIVERSITY

참고문헌

Alkhal, H. A., Wong, R. W., & Rabie, A. B. M. (2008). Correlation between chronological age, cervical vertebral maturation and Fishman's skeletal maturity indicators in southern Chinese. The Angle Orthodontist, 78(4), 591-596.

Balachandran, A., Kartha, M., Krishna, A., Jerry, T., Prathilash, K., Prem, T. N., ... & John, L. (2014). A Study of Ossification of Capitate, Hamate, Triquetral & Lunate in Forensic Age Estimation. Indian Journal of Forensic Medicine & Toxicology, 8(2).

Bambha, J. K., & Van Natta, P. (1959). A longitudinal study of occlusion and tooth eruption in relation to skeletal maturation. American Journal of Orthodontics, 45(11), 847-855.

Bambha, J. K., & Van Natta, P. (1963). Longitudinal study of facial 1 growth in relation to skeletal maturation during adolescence. American Journal of Orthodontics, 49(7), 481-493.

Björk, A., & Helm, S. (1967). Prediction of the age of maximum puberal growth in body height. The Angle Orthodontist, 37(2), 134-143.

Chang, H. P., Liao, C. H., Yang, Y. H., Chang, H. F., & Chen, K. C. (2001). Correlation of cervical vertebra maturation with hand-wrist maturation in children. The Kaohsiung journal of medical sciences, 17(1), 29-35.

FISHMAN, L. S. (1979). Chronological versus skeletal age, an evaluation of craniofacial growth. The Angle Orthodontist, 49(3), 181-189.

FISHMAN, L. S. (1979). Chronological versus skeletal age, an evaluation of craniofacial growth. The Angle Orthodontist, 49(3), 181-189.

Fishman, L. S. (1987). Maturational patterns and prediction during adolescence. The Angle Orthodontist, 57(3), 178-193.

Flores-Mir, C., Burgess, C. A., Champney, M., Jensen, R. J., Pitcher, M. R., & Major, P. W. (2006). Correlation of skeletal maturation stages determined by cervical vertebrae and hand-wrist evaluations. The Angle Orthodontist, 76(1), 1-5.

연세대학교
YONSEI UNIVERSITY

Grave, K. C., & Brown, T. (1972). Hand and head roentgenograms on one film. Australian dental journal, 17(5), 331-332.

Grave, K. C., & Brown, T. (1979). Carpal radiographs in orthodontic treatment. American Journal of Orthodontics and Dentofacial Orthopedics, 75(1), 27-45.

GREULICH, W., & Pyle, S. L. (1959). Radiographic atlas of skeletal development of the hand and wrist. The American Journal of the Medical Sciences, 238(3).

Hassel, B., & Farman, A. G. (1995). Skeletal maturation evaluation using cervical vertebrae. American Journal of Orthodontics and Dentofacial Orthopedics, 107(1), 58-66.

Houston, W. J. B., Miller, J. C., & Tanner, J. M. (1979). Prediction of the timing of the adolescent growth spurt from ossification events in hand—wrist films. British Journal of Orthodontics, 6(3), 145-152.

Johnston, F. E., Paul Hufham Jr, H., Moreschi, A. F., & Terry, G. P. (1965). Skeletal maturation and cephalofacial development. The Angle Orthodontist, 35(1), 1-11.

Kamble, R. H., Singla, P., Wankhede, J., Ghoshal, P., & Singh, J. (2014). Evaluation and comparison of skeletal and dental maturity indicators in individuals with different growth pattern. IOSJR-JDMS, 13, 4-8.

Krogman, W. M. (1958). The meaningful interpretation of growth and growth data by the clinician. American Journal of Orthodontics and Dentofacial Orthopedics, 44(6), 411-432.

Lai, E. H. H., Liu, J. P., Chang, J. Z. C., Tsai, S. J., Yao, C. C. J., Chen, M. H., ... & Lin, C. P. (2008). Radiographic assessment of skeletal maturation stages for orthodontic patients: hand-wrist bones or cervical vertebrae. Journal of the Formosan Medical Association, 107(4), 316-325.

Lamparski, D. G. (1975). Skeletal age assessment utilizing cervical vertebrae. American Journal of Orthodontics, 67(4), 458-459.

Mesgarzadeh, M., Schneck, C. D., & Bonakdarpour, A. (1989). Carpal tunnel: MR

연세대학교
YONSEI UNIVERSITY

imaging. Part I. Normal anatomy. Radiology, 171(3), 743-748.

PILESKI, R. C., WOODSIDE, D. G., & JAMES, G. A. (1973). Relationship of the ulnar sesamoid bone and maximum mandibular growth velocity. The Angle Orthodontist, 43(2), 162-170.

Snodell, S. F., Nanda, R. S., & Currier, G. F. (1993). A longitudinal cephalometric study of transverse and vertical craniofacial growth. American Journal of Orthodontics and Dentofacial Orthopedics, 104(5), 471-483.

Soonshin Hwang (2019). A longitudinal comparison of body height growth of orthodontically treated Class I and III adolescents in comparison to the general population, American Journal of Orthodontics and Dentofacial Orthopedics, In press.

Tanner, J. M., Whitehouse, R. H., Cameron, N., Marshall, W. A., Healy, M. J. R., & Goldstein, H. (1975). Assessment of skeletal maturity and prediction of adult height (TW2 method) (Vol. 16). London: Academic Press.

김경호, 성상진, & 박소연. (1998). 경추골과 수완부골 방사선 사진을 이용한 골성숙도 평가. 대한치과교정학회지, 28(2), 285-295.

김경호, 유형석, & 김석현. (1997). 다중회귀모형을 이용한 수완부 골성숙도의 추정에 관한 연구. 대한치과교정학회지, 27(5), 853-864.

김경호. (1999). 부정교합자의 수완부 골성숙도에 관한 누년적 연구 (I). 대한치과교정학회지, 29(2), 183-195.

김석훈, & 정규림. (1990). 정상교합자와 부정교합자의 골성숙도 차이에 관한 연구. 대한치과교정학회지, 20(1), 111-122.

김형일, & 이동주. (1989). 부정교합자의 사춘기 성장과 수완부 골 성숙단계에 관한 누년적 연구. 대한치과교정학회지, 19, 123.

연세대학교
YONSEI UNIVERSITY

Abstract

Hamate bone maturation in children with malocclusion using hand wrist radiograph : A longitudinal study

SUJIN KIM, D.D.S.
Department of Dentistry
Graduate School of Yonsei University
(Directed by Prof. Kyung-Ho Kim, D.D.S., M.S.D., Ph. D.)

To determine proper treatment timing for orthopedic treatment in growing children, it is essential to evaluate growing potential of each person correctly which is mainly evaluated by hand wrist radiographs. The sesamoid bone is generally used to estimate when the onset of adolescent growth spurt occurs. It also has a variation about 20 percent than expected. Hamate bone, included as part of carpal bone, has a characteristic of a hook-like shape in its ossifying process and this occurs near the onset of adolescent growth spurt.

In this study, we examined the ossifying process of the hamate bone using longitudinal hand wrist radiographs in growing children and checked correlation between this process and other methods used for evaluation in skeletal maturation.

The study material was randomly selected from among all children visited

연세대학교
YONSEI UNIVERSITY

clinic during from 2000 to 2018. The subjects had hand wrist radiographs examined every six months from SMI 1 to SMI 7 and a total of 231 samples were selected. H1 means initial ossification of hook of hamate and H2 means advanced ossification of hook of hamate. The ossification progress of the hamate bone was examined and relations with SMI stages were analyzed.

1. H1(initial ossification of hook of hamate) appears at 11.3±0.9 years of age in the male group, at 10.1±0.9 years of age in the female group. H2(advanced ossification of hook of hamate) appears at 12.4±0.9 years of age in the male group and at 9.0±0.9 years of age in the female group.
2. When H1 appears, the SMI distribution was SMI 2(43.7%), SMI 3(37.7%), SMI 1(11.3%), SMI 4(6.9%), SMI 5(4.0%).
3. When H2 appears, the SMI distribution was SMI 4(51.9%), SMI 5(23.4%), SMI 3(16.9%), SMI 6(6.5%), SMI 2(1.3%).
4. There were no significant differences in age when H1 and H2 appeared between skeletal classification groups($P>0.05$). In the female group H1, H2 appeared 2.3 year faster than in the male group.
5. There was a good relationship between age when H1 appeared for SMI 2($r=0.914$), SMI 3($r=0.905$) and between age at which H2 appeared and SMI 4($r=0.911$), SMI 5($r=0.849$), SMI 3 ($r=0.811$).

In conclusion, hamate bone may be used to evaluate the adolescent growth spurt. When H1 appears, there is a high probability that skeletal maturation stage is before onset of growth spurt. When H2 appears, the maturation stage is after the initial stage of the growth spurt and 1 year before the growth velocity peak.