KINX2001015839

J Korean Cancer Assoc
2000; 32(1): 220－228.

경간동맥 항암 색전술 후 치료 실패한 원발성 간암에서 국소 방사선 요법의 구제 치료 효과

연세대학교 의과대학 [1]치료방사선과학교실, [2]내과학교실, [3]진단방사선과학교실

박희철[1] · 성진실[1] · 임지훈[1] · 김귀언[1] · 한광협[2]
전재윤[2] · 문영명[2] · 이도연[3] · 이종태[3] · 서창옥[1]

Efficacy of Local Radiotherapy as a Salvage Modality for Hepatocellular Carcinoma Which is Refractory to TACE (Transcatheter Arterial Chemoembolization)

Hee Chul Park, M.D.[1], **Jinsil Seong,** M.D.[1], **John Jihoon Lim,** M.D.[1]
Gwi Eon Kim, M.D.[1], **Kwang Hyub Han,** M.D.[2], **Chae Yoon Chon,** M.D.[2]
Young Myoung Moon, M.D.[2], **Do Yun Lee,** M.D.[3], **Jong Tae Lee,** M.D.[3]
and **Chang Ok Suh,** M.D.[1]

Departments of [1]Radiation Oncology, [2]Internal Medicine and [3]Radiology
Yonsei University College of Medicine, Seoul, Korea

Purpose: Transcatheter arterial chemoembolization (TACE) has been actively performed for the treatment of unresectable or inoperable hepatocellular carcinoma. However, for the patients with treatment failure after TACE, few options are available for salvage. The purpose of this study was to investigate the efficacy of local radiotherapy as a salvage modality for treatment failure after TACE.

Materials and Methods: From January 1993 to December 1997, 27 patients were included in this study. Exclusion criteria included the presence of extrahepatic metastasis, liver cirrhosis of Child's class C, tumors occupying more than two thirds of the entire liver, and performance status on the ECOG scale of more than 3. Mean tumor size was 7.2±2.9 cm. Liver cirrhosis was associated in 10 patients. Portal vein thrombosis was presented in 5 patients. Serum alpha-fetoprotein was positive in 8 patients. According to UICC staging, the number of patients in III and IVA were 17 and 10, respectively. Treatment failure to TACE was evaluated by CT scan and angiography. Radiotherapy was given to the field including tumor with generous margin using 10-MV X-ray. Mean tumor dose was 51.8±7.9 Gy in daily 1.8 Gy fractions. Tumor response was based on CT scans 4～6 weeks following completion of treatment.

Results: An objective response was observed in 16 of 24 patients who were possible to

책임저자 : 성진실, 서울시 서대문구 신촌동 134번지, 연세대학교 의과대학 치료방사선과, 120-752
Tel: 02-361-7631, Fax; 02-312-9033, E-mail: therapy@yumc.yonsei.ac.kr
접수일 : 1999년 9월 6일, 게재승인일 : 2000년 1월 10일

be evaluated, giving a response rate of 66.7%. Survival rates after salvage radiotherapy at 1, 2, 3 years were 55.9%, 35.7%, and 21.4%, respectively. The median survival was 14 months. Six patients among responders are surviving at present. Acute toxicity included G1 elevation of AST/ALT in 4 patients, G2 thrombocytopenia in 2, G2 hyperbilirubinemia in 5, and G2 hypoalbuminemia in 3. During follow-up, 4 patients developed ascites. At 6 months after treatment, gastric ulcers and duodenal ulcer were developed in 2 and 1 patient, respectively.

Conclusion: Local radiotherapy for treatment failure after TACE in hepatocellular carcinoma appears to be a feasible and effective salvage modality. It gives a 66.7% response rate with a median survival of 14 months. Acute toxicity was self-limiting and manageable. Gastric and duodenal ulcer were significant toxicities after treatment. Further studies are required to find optimal methods of radiotherapy to minimize toxicity.

Key Words: Hepatocellular carcinoma, Unresectable, Transcatheter arterial chemoembolization, Radiotherapy

서 론

원발성 간암은 우리 나라에서 암 사망 원인의 2위를 차지하는 악성 종양으로 예후가 불량하고 치사율이 매우 높은 암종이다(1). 가장 높은 생존율을 기대할 수 있는 치료 방법은 근치적 절제술을 시행하는 방법이지만 진단 당시 이미 진행성 병변인 경우가 많고 조기에 진단되어 절제가 가능한 경우라 하더라도 동반된 간질환으로 인하여 실제로 수술이 가능한 경우는 많지 않다(2).

경간동맥 항암 색전술은 항암제와 리피오돌(lipiodol)을 간동맥을 통하여 주입하고 교질 스폰지 입자로 간동맥을 막아주는 방법으로 특히 피막을 지니는 결절에서 효과가 높으며 생존율의 향상이 보고된 바 있어(3) 본 기관에서도 외과적 절제가 어려운 간암의 주요 치료 준칙으로 적용되고 있다. 그러나, 이 치료 방법의 한계점 또한 많이 제기되고 있어 종양의 크기가 3 cm를 넘는 경우에는 완전 괴사율이 44%에 불과하며, 조직학적 괴사가 불충분한 피막 주변 부위에서 재발하게 된다(6). 실제로 이 치료법을 반복하여 시행한다 하더라도 이차적인 순환로를 통하여 혈류가 개통되어 더 이상의 치료가 불가능하거나 치료에도 불구하고 결국 종양이 진행하는 경우가 많다(6). 이렇게 경간동맥 항암 색전술을 반복하여 시행하여도 치료에 실패하는 경우 지금까지는 마땅한 구제 치료 방법이 소개되지 않아 더 이상의 치료가 불가능한 실정이다.

치료 실패는 흔히 종양의 주위에서 일어나므로 국소적 치료법 중 하나인 방사선을 이용하여 경간동맥 항암 색전술의 한계점을 보완하는 방법을 생각해 볼 수 있으나 간 전체에 대한 방사선 허용 선량이 35 Gy에 불과하고 간암 세포가 비교적 방사선에 민감하지 않은 것으로 알려져 있었기 때문에 임상에는 적극적으로 적용되지 못하였다(5,6). 그러나, 방사선을 간의 일부분에만 조사하는 경우 조사선량을 50~60 Gy 정도로 높일 수 있다는 것이 밝혀지면서(7,8) 국소 치료 효과를 유도할 수 있을 것이라 생각하여, 최근에는 방사선을 간암의 치료에 시도한 연구결과들이 발표되고 있다(9). Robertson등은 방사선 민감제로 fluorodeoxyuridine (FdUrd)을 사용하면서 종양에만 국한하여 48~66 Gy까지 고선량을 조사한 그들의 연구보고에서 심각한 부작용 없이 2년 추적 기간동안 50%에 가까운 국소 제어 효과와 중앙 생존기간 16개월을 보고하였다(10). 본 기관에서는 Seong 등이 30명의 외과적 절제가 불가능한 원발성 간

암 환자를 대상으로 경간동맥 항암 색전술과 동시에 종양이 위치한 간의 일부분에만 평균 조사량 44.0±9.3 Gy의 방사선치료를 시행한 후 심각한 치료 독성이 없이 60% 이상의 관해를 유도하고 생존율도 향상시킬 수 있음을 보고한 바 있다(11).

본 연구는 경간동맥 항암 색전술을 시행한 뒤 치료에 실패한 경우 국소 방사선치료를 구제요법으로 시행했던 원발성 간암 환자들의 치료 결과를 분석하여 국소 방사선치료가 구제요법으로서 유용한지 평가해 보고자 하였다.

대상 및 방법

1993년 1월부터 1997년 12월까지 27명의 원발성 간암 환자에서 경간동맥 항암 색전술을 시행한 후 치료 실패에 대한 구제요법으로 국소 방사선치료가 시행되었다. 간외 전이가 있거나 간경변증의 정도가 Child's C군으로 악화되어 있는 경우, 종양이 전체 간 용적의 2/3, 수행능력이 ECOG 3기 이상인 경우들은 치료 대상에서 제외하였다.

경간동맥 항암 색전술에 대한 치료 실패는 전산화 단층촬영과 간동맥 혈관조영촬영 영상을 이용하여 판단되었다. 대상 환자들의 치료 실패의 원인은 다음과 같다. 간동맥 혈관조영촬영을 이용한 추적 검사상 혈관의 폐쇄로 더 이상의 반복 치료가 불가능했던 경우가 10명(37%)이었고, 동정맥 문합이나 간문맥 혈전증이 새로 생겨서 불가능했던 경우가 각각 1명(3.7%)씩이었다. 나머지 15명(55.6%)의 환자들은 반복적인 치료에도 불구하고 추적 검사상 종양이 계속해서 진행한 경우였다.

환자들의 연령 분포는 34세에서 80세까지였고 중앙값은 54세였다. 남자 환자가 26명으로 대다수를 차지했다. 전신 수행능력은 ECOG 0기가 13명, 1기가 11명, 2기가 3명이었다. 종양의 평균 직경(전산화 단층 촬영 영상에서 보이는 종양의 세 직경을 평균한 값)의 중앙값은 7 cm이었고, UICC 병기로 III, IVA가 각각 17명, 10명이었다. 10명이 간경변증이 동반되어 있었고, 간문맥 혈전증은 5명에서 동반되어 있었다. 혈중 AFP 양성은 8명이었다(Table 1).

방사선치료는 치료 실패의 판정 후 5~18일에 시작하였다. 10 MV X-ray를 이용하여 종양 및 주변 부위에 일일 1.8 Gy로 주 5회 조사하였다. 평균 조사영역의 크기는 158.2±68.2 cm^2이었다. 방사선 조사 방법은 전후 이문 대향 조사법을 8명의 환자에서 사용하였고 나머지 19명의 환자에서 3문 혹은 그 이상의 다문 조사법을 사용했다. 이 중 3차원 입체조형치료를 사용한 경우가 7명이었다. 전후 이문 대향 조사법을 사용한 경우는 주로 종양의 위치가 간 우엽에 위치한 경우로 다문 조사법을 사용하지 않고도 좌엽 전체를 보호함으로써 방사선 간염에 대한 허용선량을 비교적 높게 유지할 수 있었다. 조사량의 범위는 39.6 Gy에서 60 Gy로 평균 조사량은 51.8±7.9 Gy이었다.

방사선치료 기간동안 주 1회 혈액 검사를 시행하여 말초 혈액 혈구 수 및 간 기능을 추적 관찰하였다. 치료의 급성 독성은 RTOG에서 제시한 S

Table 1. Patients characteristics (n=27)

	Characteristics	No. of patients
Age (mean)	34~80 (54)	
Gender	Male/Female	26/1
Performance (ECOG)	0	13
	1	11
	2	3
Tumor size (median)	<5 cm	6
	5~10 cm	14
	>10 cm (median=7)	7
Portal vein thrombosis	Yes	5
	No	22
UICC stage	III	17
	IVA	10
Liver cirrhosis	Yes	10
	No	17
AFP*	Positive	8
	Negative	19

*Alpha feto-protein

OMA scale 중 간에 대한 analytic scale에서 방사선치료 직전의 혈구수와 간기능을 기준치로 삼아 분석하였다(12).

방사선치료에 대한 종양의 반응은 치료가 끝난 후 4~6주에 전산화 단층촬영을 시행하여 평가하였고, 이 후 1~3개월 간격으로 추적 검사를 시행하여 조사 영역 내외의 종양의 변화와 재발 유무 등을 보았다. 추적 검사상 종양이 완전히 소실된 완전 관해와 50% 이상 감소한 부분 관해는 반응군으로, 50% 이하로 감소한 경우나 종양이 진행을 보인 경우는 치료에 반응이 없는 것으로 평가하였다.

추적 관찰 기간은 4개월에서 48개월이었고, 20명의 환자는 사망시까지 추적하였다. 생존율은 최초 진단시와 구제요법으로 국소 방사선치료를 시행한 시점으로부터 Kaplan-Meier 방법을 사용하여 산정하였다(13).

결 과

구제 치료에 대한 반응을 관찰하기 위한 전산화 단층촬영은 27명의 대상 환자 중 24명에서 시행되었다. 나머지 3명의 환자는 방사선치료 후 외래를 통해 추적되지 않았던 환자들로 호적지에 생존 여부를 조회한 결과 방사선치료가 끝난 후 각각 2, 5, 7개월에 사망한 것으로 나타났다. 평가가 가능했던 24명의 환자 중 완전 관해를 보였던 1명(4.2%)을 포함하여 16명이 부분 관해 이상의 반응을 보여서 관해율은 66.7%이었다(Table 2).

추적 관찰 기간 중 9명의 환자가 조사 영역 바깥의 간에서 종양의 재발을 보였다. 간외 원격 전이는 4명(14.8%)이 발생하였다. 구제 치료 후 원격 전이까지의 기간은 각각 2, 3, 7, 21개월이었다. 원격 전이의 부위는 폐, 골, 종격동 림프절이 각각 2명, 1명, 1명이었으며 이중 폐 전이 환자 1명은 다발성 간내 전이가 함께 동반되었다.

최초 진단시부터의 생존율은 1, 2, 3년에 각각 85.2, 58.1, 33.2%이었고 중앙값은 26개월이었다. 구제치료 이후의 생존율은 1, 2, 3년에 각각 55.9, 35.7, 21.4%를 나타내었고 중앙 생존 기간은 14개월이었다(Fig. 1). 구제 치료에 대한 반응군 16명

Table 2. Tumor response based on CT scans after local radiotherapy (n=24)

Response		No. of patients (%)
Responder	Complete response	1 (4.2)
	Partial response	15 (62.5)
Non-responder	Stable disease	6 (25.0)
	Progressive disease	2 (8.3)

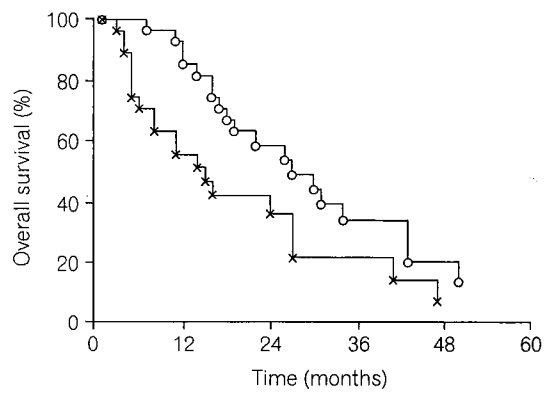

Fig. 1. Overall survival. Actuarial survivals from the date of diagnosis (-○-) and from the start of salvage radiotherapy (-×-) are shown.

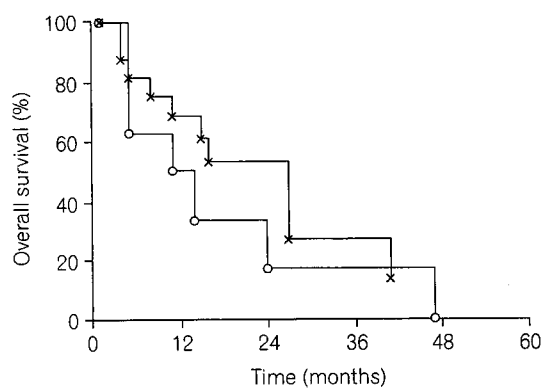

Fig. 2. Overall survival by response to radiotherapy. Acturial survivals for responders (-○-) and for non-responders (-×-) are shown.

Table 3. Number of patients with acute toxicity (n=27)

Analytic	Grade 1	Grade 2	Grade 3	Grade 4
AST*/ALT†	3	–	–	–
Bilirubin	–	5	–	–
Albumin (g/dl)	–	3	–	–
Platelet (×1,000)	–	2	–	–

*Aspartate trasaminase, †Alanine transaminase

중 6명이 현재 생존하여 추적 관찰 중이고 2년 생존율은 53%, 3년 생존율은 26%였다. 비반응군 8명중 1명이 현재 생존하여 추적 관찰 중이고 2년과 3년 생존율이 16.7%로 반응군에서 현저히 생존율이 높았다(Fig. 2).

치료로 인한 급성 독성으로는 3명의 환자에서 Grade 1의 간효소(AST와 ALT)치 증가가 있었고, 혈소판의 감소가 2명 있었다. Grade 2의 빌리루빈 상승이 5명 있었고 Grade 2의 알부민 감소가 3명 있었으며 이 중 일시적으로 치료를 중단한 환자가 2명 있었다(Table 3).

추적 기간 중 시행한 위, 십이지장 내시경 소견상 SOMA scale로 Grade 2의 위궤양이 2명, 십이지장 궤양이 1명 있었다(12). 이 환자들은 수술이 필요했던 환자는 없었으나 치유되기까지 수개월간 보존적 치료가 필요했다. 또한, 조사영역과 관계 있을 것으로 생각되는 출혈성 십이지장염이 2명 발생했고 이 중 1명은 입원하여 보존적인 치료를 시행받았다. 추적 기간 중 4명의 환자에서 복수가 발생했고 이 중 1명은 심한 황달을 동반하였다. 복수가 생겼던 4명의 환자들 중 간경변증이 동반된 환자가 3명이었고 방사선치료 전에 시행된 경간동맥 항암 색전술의 횟수는 각각 1, 3, 5, 10회였다. 이 환자들은 방사선치료 후 2~4개월 사이에 사망했다.

고 찰

근치적 절제가 불가능한 간암의 비수술적 치료법 중, 경간동맥 항암 색전술은 종양의 허혈성 괴사를 유도하고 동시에 주입된 항암제가 종양 부위에서 작용하는 기간을 길게 하는 두 가지 이점을 가지고 있어서 적극적으로 임상에 활용되고 있는 치료방법이다(3,14,15). 그러나, 최근에는 경간동맥 항암 색전술의 비수술적 치료로써의 중요성에도 불구하고 그 한계점 또한 많이 제기되고 있다(4). 피막 근처의 세포들은 간동맥과 간문맥에서 이중으로 혈류를 받기 때문에 재발에서 중요한 역할을 하게 된다. 또한, 이차적 우회 혈관의 생성과 막혔던 혈관의 재개통 등이 재발의 흔한 이유가 된다. 이런 한계점들 때문에 여러 번 반복해서 이 치료법을 시행한다 하더라도, 결국에는 종양에 혈류를 공급하는 혈관이 소실되거나, 혹은 혈관 조영촬영상 도관의 접근이 불가능하거나, 동정맥 문합이나 간문맥 혈전증의 생성으로 더 이상의 경간동맥 항암 색전술이 불가능하게 되어 치료 실패를 경험하게 되는 경우가 많다. Higuchi등은 종양의 크기가 3 cm 이하인 경우 종양의 괴사율이 80%인데 반해 그 이상인 경우 35.3%에 불과하다고 보고하였다(17).

경간동맥 항암 색전술에 치료 실패를 경험하게 되는 경우 지금까지는 마땅한 구제 치료 방법이 없어 종양이 여전히 간 내에 국한된 경우라 할지라도 더 이상의 치료가 불가능한 실정이었다. 전신 항암 화학 요법이 구제 치료로 사용될 수 있는 방법이지만 반복된 색전술로 인하여 종양에 혈류를 공급하는 혈관이 감소하여 효과적인 치료 방법이 되기가 힘들다(18). 이런 점들 때문에 최근에는 처음부터 방사선치료나 경피적 에탄올 주입법 등을 경간동맥 항암 색전술과 동시에 시행하는 치료법들이 많이 연구되고 있다(19,20).

국소 방사선치료는 고식적 혹은 근치적 방법으로 광범위한 적응증을 가지는 치료 방법이지만, 절제 불가능한 원발성 간암의 치료에서 국소 방사선치료의 역할은 간과되어 왔다. 그러나, 간 전체가 아니라 부분적으로 방사선 조사를 할 경우 방사선 조사량을 높일 수 있는 것으로 나타났고 또한, 방사선의 고선량 부위에 노출되지 않는 정상 간조직의 체적이 국소 방사선 조사의 허용선

량을 예측하는데 주요한 지표가 된다는 것이 밝혀졌다(7,8,21,22). 이렇게 고선량의 방사선 조사가 가능하다는 것이 밝혀지면서 방사선을 간암의 치료에 적용한 최근 일련의 연구 보고에서도 50~60 Gy 정도의 국소 방사선치료가 절제 불가능한 원발성 간암의 치료에 유용한 방법임이 주장되었다(9). 특히 Matsuura등은 22명의 환자에 국소 방사선치료를 시행한 성적을 보고하면서 58~68 Gy 정도의 국소 방사선치료가 경간동맥 항암 색전술, 경피적 에탄올 주입법, 수술적 절제 후 재발한 종양이나 잔류 종양을 국소 제어하는데 유용한 방법이라고 주장하였다(23).

본 연구는 더 이상 추가 색전술이 불가능하거나 색전술에도 불구하고 종양이 진행하는 환자들에게 국소 방사선치료를 구제요법으로 시행함으로써 원발성 간암 치료에 있어서 방사선치료의 효과를 탐색해 보고자 하였다. 본 연구의 대상은 경간동맥 항암 색전술을 반복하여 시행한 후 치료 실패로 판정된 환자들로, 방사선치료 직전 종양의 평균 직경이 7.2±2.9 cm로 크고 특히 간문맥 혈전증이 5명, 간경변증이 10명 동반된 진행성 병변을 가진 환자들이었다. 국소 방사선으로 구제 치료를 시행한 결과 종양의 관해율은 66.7%였고 구제 치료 후 1, 2, 3년의 생존율이 각각 55.9, 35.7, 21.4%이었으며 특히 치료에 대한 반응군에서 생존율이 더 좋은 것으로 나타났다.

본 기관에서 최등이 UICC 병기 III, IVA기인 환자 44명에서 경간동맥 항암 색전술을 반복한 치료 결과를 분석한 결과에 의하면 대상 환자의 특성은 종양의 크기가 10 cm 이상은 16명, 10 cm 미만은 28명이었고 간경변증은 5명에서 동반되어 있었으며 간문맥 혈전증은 15명에서 동반되어 있어서 본 연구의 대상 환자의 특성과 비슷하였으나 생존율은 1, 2, 3년에 각각 42, 16.5, 16.5%이었고 중앙 생존 기간은 13개월이었다(24). 본 연구의 대상 환자들의 생존율을 진단시부터 산정해 보면 1, 2, 3년에 각각 85.2, 58.1, 33.2%이었고 중앙 생존 기간은 26개월로 본 연구의 결과가 생존율이 높았다. 일반적으로 경간동맥 항암 색전술을 시행받은 환자들 가운데 치료 결과가 만족스럽지 못했던 환자들에게 구제요법으로써 방사선치료가 시행되었다는 것을 고려하면, 방사선치료가 생존율을 향상시키는데 기여했을 가능성이 있다.

본 연구에서는 방사선치료를 끝낸 후 11명의 환자가 추가 치료를 받았다. 3명이 간동맥 내 항암제 치료를 받았고 5명이 전신적 항암 화학 요법을 받았다. 조사영역 밖에서 재발한 종양에 대해 4명, 조사야 주변 부위에서 재발한 종양에 대해 1명의 환자가 경간동맥 항암 색전술을 시행받았다. 뼈 전이와 폐 전이로 고식적 방사선치료를 했던 환자도 각각 1명 있었다. 방사선치료 후 추가 치료를 받았던 11명 중 7명이 반응군에 속해 있었으므로 추가 치료가 방사선치료 후 종양의 국소 제어에 영향을 미쳤을 가능성을 생각해 볼 수 있으나, 대부분의 방법이 추가 치료 단독으로 사용될 경우 반응률이 낮고 생존율에 대한 연장 효과가 입증되지 않은 방법이기 때문에 추가 치료가 직접적으로 생존율의 향상을 가져왔는지는 확실하지 않다(25). 대상 환자들의 종양이 진행성 병변이고 지금까지 마땅한 구제요법이 없었으며 반응군에서 현저히 생존율이 높았던 점을 감안할 때 국소 방사선치료의 국소 제어 효과가 생존율 향상에 도움이 된 것으로 생각된다.

경간동맥 항암 색전술 단독으로 좋은 결과를 보고한 연구자들 중 특히 Ikeda등은 절제가 불가능한 원발성 간암 환자에서 경간동맥 항암 색전술을 반복 시행하여 1, 2, 3년 생존율이 각각 76.5, 54.5, 41.1%로 매우 높은 생존율을 얻었다고 보고하였다(3). 이는 본 연구의 생존율과 비슷한 것으로 보인다. 그러나, Ikeda등의 연구에서는 대상 환자들의 종양의 평균 직경이 4.6 cm로 본 연구에 비해 작았던 반면 간경변증이 동반된 환자들은 95.6%로 현저히 높아서 두 연구의 결과를 직접적으로 비교하기는 어렵다. 일반적으로 종양의 진행 정도 이외에도, 동반된 간 질환의 영향, 환자의 연령과 수행능력 정도, 치료법의 반응률과 부작용의 균형 등이 복합적으로 치료성적에 영향을 미치므로 서로 다른 연구들을 단순히 비교하는 방

법으로는 어느 치료 전략이 더 우위에 있는지 판단하기가 어렵다.

본 연구는 후향적 분석을 시행한 연구로 국소 방사선을 이용한 구제 치료가 생존율 향상에 직접적으로 연관되어 있음을 증명할 수는 없었다. 그러나 관해율과 생존율 등을 감안해 볼 때 향후 적극적인 임상 적용이 필요하리라 생각하며, 구제요법으로 방사선치료를 시행한 치료 전략이 색전술만을 반복하는 치료법에 비해 우수한 치료 전략인지를 확인하기 위해 전향적 비교 연구를 통한 분석이 필요하리라 생각한다.

치료로 인한 급성 독성은 Grade 1의 간 효소 수치의 상승과 혈구 수의 감소가 2명, Grade 2의 저 알부민혈증과 고 빌리루빈혈증이 각각 3명과 5명에서 나타났으나 모두 곧 회복되었다. 그러나, 치료 도중 간 기능과 말초 혈액의 혈구 수를 정기적으로 검사하여 치료로 인한 변화를 관찰하는 것은 필수적이라고 생각된다. 추적 관찰 기간 중 4명의 환자가 복수가 생겼다. 이 중 3명이 간경화를 동반한 환자들이었다. 방사선치료가 시행되기 전에 시행했던 경간동맥 항암 색전술의 횟수는 각각 1, 3, 5, 10회였다. 이 환자들은 방사선치료가 끝난 지 2~4개월에 모두 사망하였는데 최종 추적 진찰시 종양의 상태와 간기능에 대한 정확한 검사가 시행되지 않았기 때문에 방사선치료로 인한 방사선 간염과 연관되어 있는지의 여부는 확실하지 않다. 다만, 본 연구에서와 거의 같은 44.0±9.3 Gy의 평균 조사량 수준을 가지는 Seong등의 연구에서 치료와 관련된 사망이 없었던 것과 비교해 볼 때, 본 연구의 대상 환자들의 경우 이미 여러 차례 경간동맥 항암 색전술을 시행한 상태로 간 기능의 저하가 동반되었을 것이며 추가적인 방사선치료로 쉽게 손상 받았을 가능성이 있다. 원발성 간암에 대한 방사선치료시 방사선 조사영역에 위장관이 일부 포함된다. 본 연구에서 내시경으로 확인된 2명의 위궤양과, 1명의 십이지장궤양이 발생했다. 출혈성 십이지장염도 2명 있었는데 이 중 1명은 대량 출혈로 입원치료를 필요로 했다. 기존의 간에 대한 방사선 조사 방법은 조사방향이 제한적이고 호흡주기에 대한 고려 때문에 정상 간 조직과 위장관등 인접한 정상조직에 비교적 많은 양의 방사선이 조사되는 단점이 있다. 우엽에 위치한 종양을 치료하는 경우는 비교적 위장관 부작용이 없이 국소 부위에 고 선량의 방사선을 조사할 수 있지만 우엽이라 하더라도 조사영역의 크기가 크거나, 좌엽에 위치한 종양을 치료하는 경우에는 위장관 부작용을 감소시키기 위한 노력이 필요하리라 생각된다.

본 연구를 통해 원발성 간암의 비수술적 치료에서 국소 방사선치료를 이용한 구제요법은 비교적 안전하고 효과적인 치료법임을 알 수 있었다. 그러나, 이미 여러 가지 치료방법을 시행해 온 상태에서 방사선치료를 시행하게 되므로 방사선치료를 최초 치료로 적용하는 경우에 비하여 부작용의 확률이 증가하게 되는데, 이에 대한 해결 방안이 모색되어야 하겠다. 향후 시행될 연구에서는 삼차원 입체조형치료의 성과를 바탕으로 좀 더 안전하게 국소 제어가 가능한 고선량의 방사선을 조사함과 동시에 방사선 보호제 등 방사선으로부터 정상 조직을 보호하는 방법을 적극 활용함으로써 구제요법으로써의 방사선치료의 역할을 확대해 나가야 할 것이다.

결 론

본 연구에서는 비교적 생존율의 향상에 도움이 되는 것으로 알려진 경간동맥 항암 색전술을 반복적으로 시행한 뒤 치료에 실패한 환자들을 대상으로 방사선 치료의 구제요법으로써의 가능성을 가늠해 보았는데 본 연구의 결과는 관해율이나 생존기간 면에서 의미 있는 역할을 시사하는 것으로 생각된다. 향후 방사선치료 기술의 향상과 함께 적극적으로 임상에 적용함으로써 근치적 절제가 불가능한 원발성 간암 환자들의 생존율의 향상이 기대된다.

참 고 문 헌

1. Seong J, Lee YK, Suh CO, Loh JJK, Yoo HS, Roh JK, Kim BS, Han KH, Lee SI, Choi HJ. Combined treatment of radiotherapy and hyperthermia for unresectable hepatocellular carcinoma. J Korean Cancer Assoc 1989;21(1):117-128.
2. Kusheiko GM, Hobbs KE, Dick R, Burroughs AK. Treatment of small hepatocellular carcinoma. Lancet 1992;340:285-288.
3. Ikeda K, Kumada H, Saitoh S, Yasuji A, Kazuaki C. Effect of repeated transcatheter arterial embolization on the survival time in patients with hepatocellular carcinoma. Cancer 1991;68:2150-2154.
4. Yu YQ, Xu DB, Zhou XD, Lu JZ, Tang ZY, Mack P. Experience with liver resection after hepatic arterial chemoembolization for hepatocellular cacinoma. Cancer 1993;71:62-65.
5. Ingold JA, Reed GB, Kaplan HS, Bagshaw MA. Radiation hepatitis. Am J Roentgenol 1965;93:200-208.
6. Kim TH, Pannahon AM, Friedman, Webster JH. Acute transient radiation hepatitis following whole liver irradiation. Clin Radiol 1976;27:499-454.
7. Lawrence TS, Ten Haken RK, Kessler ML, Robertson JM, Lyman JT, Lavigne ML, Brown MB, DuRoss DJ, Andrew JC, Ensminger WD, Lichter AS. The use of 3-D dose volume analysis to predict radiation hepatitis. Int J Radiat Oncol Biol Phys 1992;23:781-788.
8. Emami B, Lyman J, Brown A. Tolerance of normal tissue to therapeutic irradiation. Int J Radiat Oncol Biol Phys 1991;21:109-122.
9. Robertson JM, Lawrence TS, Dworzanin LM, Andrews JC, Walker S, Kessler ML, DuRoss DJ, Ensminger WD. Treatment of primary hepatobiliary cancers with conformal radiation therapy and regional chemotherapy. J Clin Oncol 1993;11:1286-1293.
10. Robertson JM, Lawrence TS, Andrew JC, Walker S, Kessler ML, Ensminger WD. Long-term results of hepatic artery fluorodeoxyuridine and conformal radiation therapy for primary hepatobiliary cancers. Int J Radiat Oncol Biol Phys 1997;39:1087-1092.
11. Seong J, Keum KC, Han KH, Lee DY, Lee JT, Chon CY, Moon YM, Suh CO, Kim GE. Combined transcatheter arterial chemoembolization and local radiotherapy of unresectable hepatocellular carcinoma. Int J Radiat Oncol Biol Phys 1999;43:393-397.
12. RTOG/EORTC Late Effects Working Group. Lent soma scales for all anatomic sites. Int J Radiat Oncol Biol Physics 1995;31:1049-1091.
13. Kaplan E, Meier P. Nonparametric estimations from incomplete observations. Am Stat Assoc J 1958;53: 457-481.
14. Venook AP, Stagg RJ, Lewis BJ, Chase JL, Ring EJ, Maroney TP, Hohn DC. Chemoembolization for hepatocellular carcinoma. J Clin Oncol 1990;8:1108-1114.
15. Sasaki Y, Imaoka S, Kasugai H, Fujita M, Kawamoto S, Ishiguro S, Kojima J, Ishikawa O, Ohigashi H, Furukawa H, Koyama H, Iwanaga T. A new approach to chemoembolization therapy for hepatoma using ethiodized oil, cisplatin, and gelatin sponge. Cancer 1987; 60:1194-1203.
16. Okamura J, Horikawa S, Fujiyama T. An appraisal of transcatheter arterial embolization combined with transcatheter arterial infusion of chemotherapeutic agent for hepatic malignancies. World J Surg 1982;6:352-357.
17. Higuchi T, Kikuchi M, Okazaki M. Hepatocellular carcinoma after transcatheter hepatic arterial embolization. Cancer 1994;73:2259-2267.
18. Ebstein B, Ettinger D, Leichner PK, Order SE. Multimodality cisplatin treatment in nonresectable alpha-fetoprotein-positive hepatoma. Cancer 1991;67:896-900.
19. Ikeda K, Saitoh S, Arase Y, Chayama K. Significance of parcutaneous ethanol injection therapy for patients with hepatocellular carcinoma treated by transcatheter arterial chemoembolization. J Jpn Soc Cancer Thera 1991;36:2402-2409.
20. Tanaka K, Okazaki H, Nakamura S, Hosino M. Evaluation of combination therapy with transcatheter arterial embolization and percutaneous ultrasonographycally guided ethanol injection therapy in patients with advanced hepatocellular carcinoma. Acta Hepatol Jpn 1990;31:944-951.
21. Cohen L. The tissue-volume factor in radiation oncology. Int J Radiation Oncol Biol Phys 1982;8:1771-1774.
22. Robertson JM, McGinn CJ, Walker S, Marx MV, Kessler ML, Ensminger WD, lawrence TS. A phase I trial of hepatic arterial bromodeoxyuridine and conformal radiation therapy for patients with primary hepatobiliary cancers or colorectal liver metastases. Int J Radiat Oncol Biol Phys 1997;39:1087-1092.
23. Matsuura M, Nakajima N, Arai K, Ito K. The usefulness of radiation therapy for hepatocellular carcinoma. Hepato-Gastroenterology 1998;45:791-796.

24. Choe BH, Han KH, Lee CK. Comparative study of therapeutic effect in advanced hepatoma patients between transarterial adriamycin and transarterial cisplatin infusion group. Korean J Gastroenterol 1997;30 (Suppl 1):134
25. Venook AP. Treatment of hepatocarcinoma: Too many options? J Clin Oncol 1994;12:1323-1334.