대한방사선의학회지 2001;44:309 - 316

삼차 신경병증의 자기공명영상[1]

김시연 · 윤평호 · 정진일 · 이승익 · 김동익

삼차신경은 뇌신경 중에서 가장 크며 큰 감각근과 작은 운동근으로 구성되어 있으며 뇌간 분절과 수조 분절, 신경절 분절을 포함하는 근위부와, 안신경과 상악 신경, 그리고 하악 신경을 포함하는 두개외 원위부로 구획화 되고 있다. 이러한 뇌간에서 두개외에 이르는 긴 신경경로의 어느 분절에 병변이 발생하더라도 유사한 증상을 나타내게 되는데 삼차신경병증을 호소하는 환자에서 자기공명영상을 이용하여 삼차신경의 전 경로를 추적함으로써 병변의 국소화가 가능하다.

이번 연구에서는 삼차신경주행의 정상 해부학적 경로를 숙지하고 삼차신경병증을 유발했던 여러 임상 증례를 병변의 해부학적 분절에 따라 구분, 예시하고자 한다.

뇌신경 중 가장 큰 신경인 삼차신경은 혼합 신경으로서 얼굴의 대부분에서 일반 감각을 받아들이는 감각근과 첫째 아가미궁(first branchial arch)에서 기원 하는 근육을 지배하는 운동근으로 구성 되어있다(1). 뇌간에는 4개의 삼차신경핵이 있는데(Fig. 1), 삼차신경근 진입부(root entry zone) 높이의 상부 교뇌에서 제 4뇌실의 전측면을 따라 피개의 외측에 분포한다. 삼차신경 주감각핵(principal nucleus of trigeminal nerve)은 촉각을 담당하고 이 핵의 축삭인 삼차신경 섬유는 복측과 배측의 삼차시상로(trigeminothalamic tract)를 형성한 후 상행하여 시상의 복측 후내측핵(ventral posteromedial nucleus, VPM)에 종지한다. 삼차신경 중뇌핵(mesencephalic nucleus of trigeminal nerve)은 삼차신경근 진입부에서부터 중뇌의 상구(superior colliculus)의 위쪽 끝부분까지 뻗어 있고 이 핵의 신경세포의 축색은 저작근의 신경근방추에 분포하여 고유감각을 전달하며, 일부는 치아와 치아주위인대, 경구개 등에 분포하여 압력을 감지하는 역할을 한다. 또한 이 핵의 신경원의 삼차신경운동핵과 직접 연결되어 저작과 관련된 반사궁을 형성한다. 통각과 온도감각은 삼차신경근 진입부에서부터 상부경수까지 뻗쳐있는 척수 삼차신경핵(spinal nucleus of trigeminal nerve)로 전달되는데 이 핵에서 나온 신경 섬유는 외측 척수 시상로와 함께 뇌교의 피개를 통해 시상으로 진행하여 역시 시상의 복측 후내측핵에 종지한다. 삼차신경의 적은 부분을 차지하는 운동 신경핵은 주감각 신경핵의 내측에 해당되는 피개에 위치하며, 하악 신경과 함께 두개강 밖으로 나가게 된다. 운동신경핵은 중심전회(precentral gyrus)의 아래쪽 1/3에 있는 추체세포로부터 시작되는 피질핵 신경로를 통한 자극을 받는다. 삼차신경은 문측 교뇌(rostral pons)의 외측으로 나오게 되는데 큰 감각근과 작은 운동근이 공동체간을 이룬 후 전교뇌수조에서 전상방으로 주행하며 이 부위를 전신경절 또는 수조분절이라고 명칭한다. 삼차신경의 주체간은 내이도와 터어키안의 중간지점에서 삼차신경열공을 통해 중두개와로 진입하게 되는데 이때 후두개와 경막과 연막의 일부가 삼차신경을 둘러싼 채 동반 진입하게 되며 이 함입된 경막이 이루는 공간을 Meckel씨 굴이라 하고 이는 내부에 척수액으로 차 있는 거미막하공간인 삼차수조를 포함하게 된다(2). 감각 신경절인 삼차신경절(trigeminal or gasserian ganglion)은 반달 모양이며 크기는 1×2 cm정도이다. 삼차신경절은 곧 세개의 주요 말초신경다발을 형성하며 두개강 밖으로 나오게 된다. 안신경(ophthalmic nerve)은 상완와열공(superior orbital fissure)을 통해 두개강 바깥쪽으로 나오며, 이마, 상안검 및 코의 피부와 안구, 결막, 누선 및 비강과 부비동의 점막에 분포한다. 상악신경은 원형공(foramen rotundum)을 통해 두개강 바깥으로 나오며 안면의 중간부분, 하안검, 코의 외측, 윗입술의 피부와 연구개, 경구개, 편도, 상치은과 치아 및 상악동의 점막에 분포한다. 하악신경은 삼차신경의 세 신경다발 중 가장 크며 안면 하부, 볼, 귀의 앞쪽 및 그 위쪽의 피부와, 뺨, 혀, 구강 바닥의 점막, 아래쪽 치아와 치은에 분포한다. 삼차신경근의 운동 신경 섬유는 삼차신경절을 형성하지 않은 채, 하악 신경에 합류하는데 4개의 저작근과 하악설골근, 이복근의 전복, 구개 긴장근, 고막 긴장근을 지배한다.

삼차신경을 직접 또는 이차적으로 침범하는 여러 질환들은 침범부위에 따라 동통, 감각 소실, 저작기능 상실, 동공반사소

[1]연세대학교 의과대학 진단방사선과학교실, 연세대학교 방사선의과학 연구소
이 논문은 2000년 7월 31일 접수하여 2001년 1월 2일에 채택되었음.

실등의 다양한 증상을 나타낼 수 있다. 저자들은 삼차신경병증을 나타내는 여러 질환을 침범된 삼차신경분절에 따라 분류하고자 한다.

뇌간 분절

뇌간의 삼차신경핵 또는 삼차신경근 진입부 사이의 구심성 섬유가 손상될 경우 삼차신경병증이 유발될 수 있는데 질환으로는 뇌간 경색, 혈관기형 또는 종양과 같은 공간점유성 병변 그리고 탈수초성 질환 등이 있다 (3, 4).

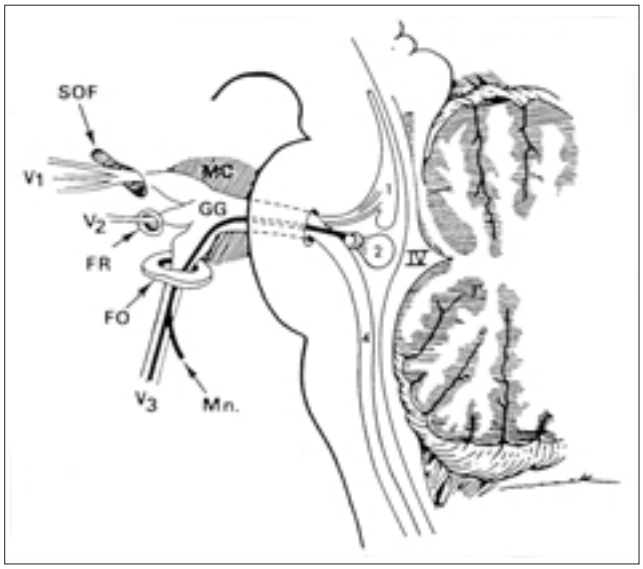

Fig. 1. Schematic drawing of intracranial portion of the trigeminal nerve. Four brainstem nuclei contribute to the trigeminal nerve. 1 = mesencephalic nucleus; 2 = principal sensory nucleus; 3 = main motor nucleus; 4 = spinal nucleus; MC = Meckel 's cave; GG = Gasserian ganglion; SOF = superior orbital fissure; FR = foramen rotundum; FO = foramen ovale; Mn = masticator nerve; IV = fourth ventricle.

뇌간 경색

기저동맥의 작은 관통동맥들이 폐색되면 교뇌의 경색을 유발할 수 있다. 경색부위는 T1강조영상에서 저강도로, T2 강조영상에서 고신호강도로 나타나며 (Fig. 2) 발생 후 경과 시간에 따라 조영증강 정도는 다양하다.

뇌간 교종

주로 소아에서 발생한다. 전형적으로 교뇌에서 호발하는데 다발성 뇌신경 마비, 추체로 증상, 소뇌 기능 이상 등을 나타낸다. 교뇌 교종은 광범위한 침윤성 종양으로 T1강조영상에서 균질한 저신호강도로, T2강조영상에서 고신호강도를 보이며 조영증강 정도는 다양하게 나타난다 (Fig. 3).

다발성 경화증

성인에서 다발성 경화반은 뇌간에는 비교적 드물게 발생한

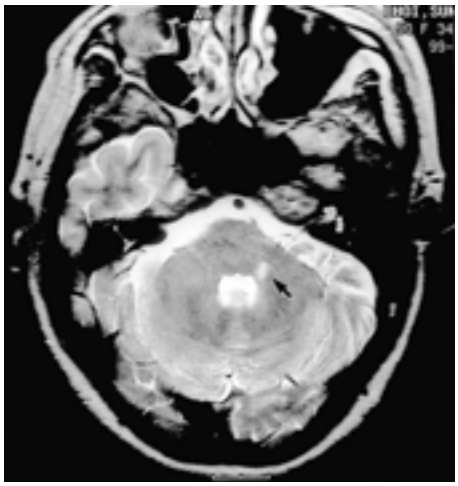

Fig. 2. Brain stem infarction of a 55-year-old woman with left trigeminal neuralgia. Focal asymmetric area of high signal intensity (arrow) at trigeminal nucleus of brain stem on T2-weighted image. T1-weighted image(not shown) shows this lesion as low signal intensity.

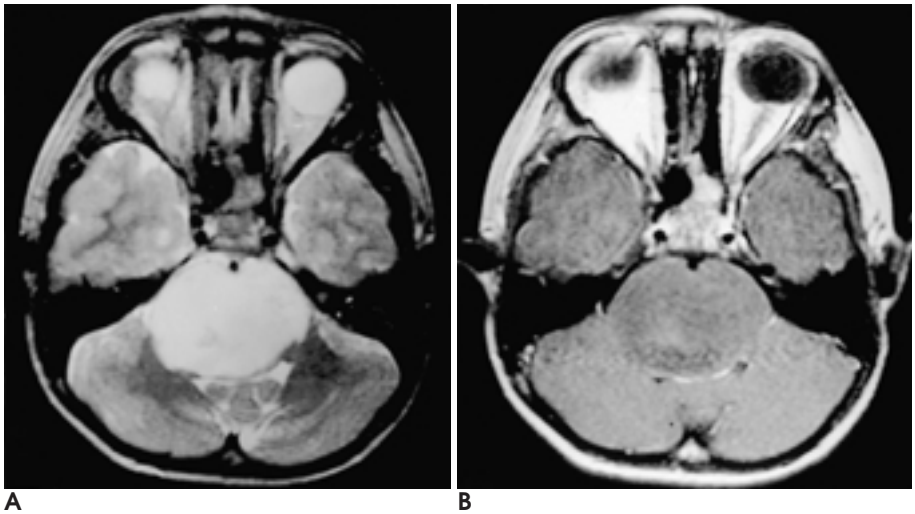

A B

Fig. 3. Brain stem glioma of 8-year-old boy.
A. Enlargement of the pons with high signal intensity on T2-weighted image. T1-weighted image shows relatively homogenous low signal intensity(not shown).
B. No contrast enhancement is seen after gadolinium injection.

다. 영상소견은 질환의 활성도에 따라 변화하지만 대부분의 경화반은 다발성의 명확한 경계를 지닌 원형 또는 난원형의 병소로, 크기는 5 mm이상이며 T1강조영상에서 동신호 또는 저신호 강도로, T2 강조영상에서 고신호 강도로 보인다. 탈수초화가 활발히 일어나는 시기에 일시적으로 종영증강 되기도 한다. 뇌신경병증을 나타내는 다발성 경화증 환자의 조영후 T1 강조영상에서 침범된 뇌신경을 따라 조영증강되는데 다발성 경화증 환자의 약 4%는 삼차신경통을 나타내는 것으로 알려져 있다.

수조 또는 신경절전 분절

전교뇌수조에 발생하는 여러 종양 또는 혈관 구조물들에 의해 삼차신경이 손상받을 수 있다.

종양

청신경초종은 가장 흔한 소뇌교각부종양으로서 종양의 규모가 커서 전교뇌수조까지 파급될 때에는 신경절전 삼차신경까지 침범할 수 있다 (5). 후두개와 수막종은 중장년 여성에 호발한다. 수막종은 종양의 기저부가 넓고, 인접한 경막과 둔각을 이루며 경막 꼬리가 있다는 점에서 청신경초종과 감별될 수 있다 (4). 두개내 표피양종은 대부분 선천성 종양으로 원시성 외배엽성 세포 잔유물로부터 발생하며 호발부위는 기저 수조, 후두개와, 뇌하수체 주위 등이다. 성장 속도가 느리며 신경혈관 다발을 둘러싸는 형태를 취하는데 모든 자기영상 펄스열에서 뇌척수액과 유사한 신호강도를 보인다 (Fig. 4). 림프종 또한 척수액 전파에 의해 삼차신경 수조분절을 침습할 수 있다 (Fig. 5) (6).

혈관 구조물

비정상적 경로를 취하여 삼차신경근 진입부를 압박할 수 있는 혈관으로는 상소뇌 동맥, 전하소뇌 동맥, 기저 동맥 또는 정맥의 연수 가지 등이 있으며 (5) 척수기저동맥 확장증 (Fig. 6) 또한 상기 증상을 나타낼 수 있다 (7). 삼차신경과 접촉 혈관 구조물과의 해부학적 관계는 3차원 고해상 FISP(fast imaging with steady - state precession) 또는 GRASS(gradient -

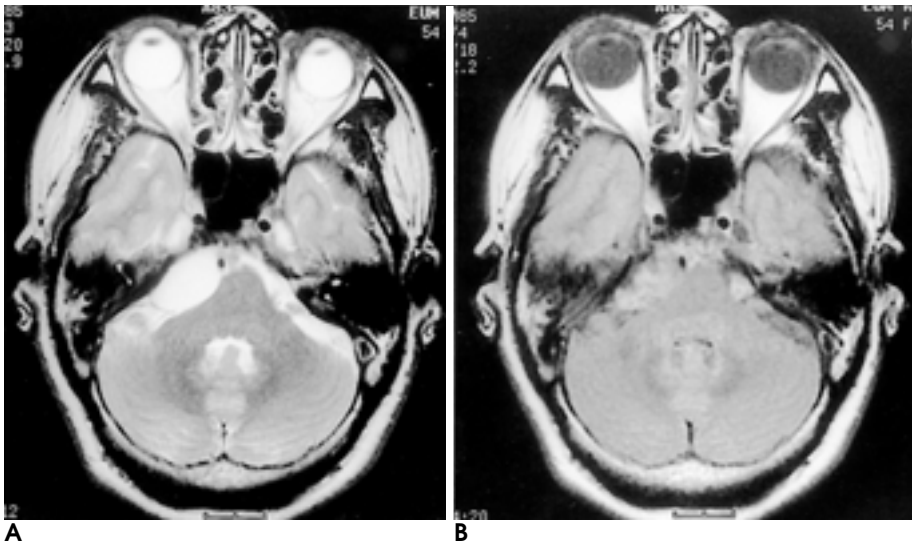

Fig. 4. Epidermoid tumor of 54-year-old woman.
A. T2-weighted and T1-weighted(not shown) images show a mass with same signal intensity as that of cerebrospinal fluid in right cerebellopontine angle cistern.
B. The signal intensity of this lesion is different from that of cerebrospinal fluid on FLAIR image. Diffusion-weighted image shows a high signal intensity (not shown).

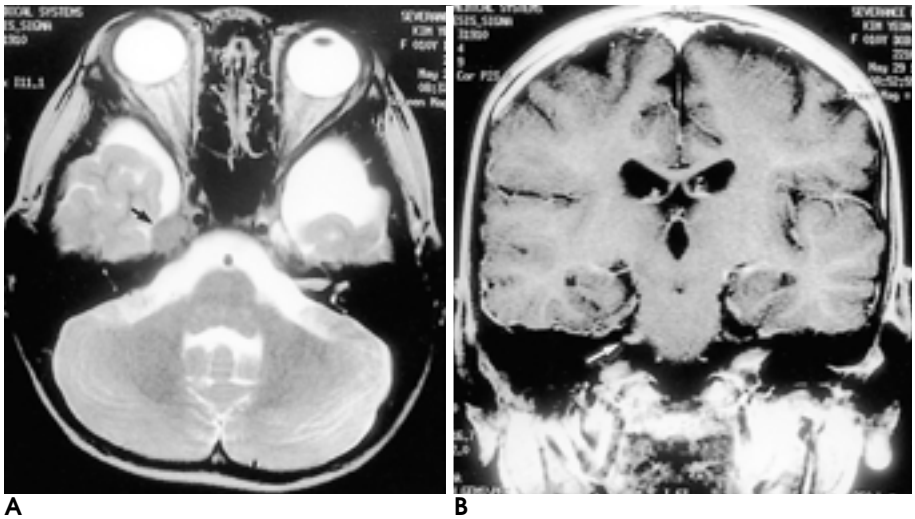

Fig. 5. Involvement of cisternal and cavernous segment of trigeminal nerve by lymphoma in 10-year-old girl.
A. T2-weighted axial image shows isointense mass lesion in the right cavernous sinus(arrow).
B. On contrast-enhanced T1-weighted coronal image, asymmetric thickening of cisternal segment(arrow) of right trigeminal nerve is noted.

recalled acquisition in the steady state) 영상에서 잘 평가할 수 있다 (5).

Meckel씨 굴 또는 해면 정맥동 분절

해면 정맥동 내의 내경동맥의 동맥류 (Fig. 7)가 삼차신경을 압박할 수 있으나 이 부위에서 삼차신경병증을 유발하는 흔한 원인은 종양으로서 삼차신경 또는 Meckel씨 굴에서 발생하는 내인성 종양 그 밖의 외인성 종양을 들 수 있다 (3). 외인성 종양의 대부분은 인접한 두개기저골에서 발생한 병변에 의해 삼차신경이 직접 침습받는 경우로 이에는 연골종, 연골육종 (Fig. 8), 섬유성 이형성증이 있으나 가장 흔한 종양은 전이성 병변이며 보통 파괴성 골변화를 나타내게 된다. 내인성 종양 역시 일차성 종양과 이차성 종양으로 구분할 수 있다 (8). 흔한 일차성 종양으로는 삼차신경초종, 수막종, 표피양종이 있으며 (9) 보통 골변화를 동반하지 않으나 종양의 크기가 클 때에는 Meckel씨 굴을 팽창시키거나 인접한 골을 전위시키기도 한다. 삼차신경초종은 신경근부터 두개외 말초가지에 이르기까지 어느 분절에나 발생할 수 있으며 Meckel씨 굴에서 발생할 경우 굴 안에 국한되어 있을 수 있으나 두개기저부로 파급될

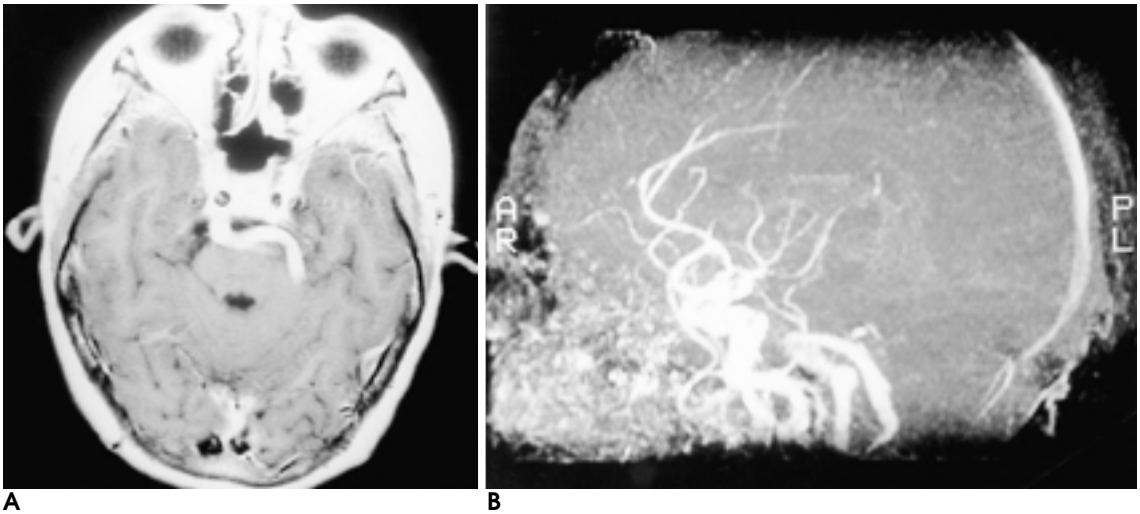

A B

Fig. 6. Dolichoectasia of left vertebral artery in a 45-year-old female with left trigeminal neuralgia.
A. The root entry zone of left trigeminal nerve is compressed by tortuous distal loop of left vertebral artery on contrast-enhanced T1-weighted axial image.
B. MR angiogram demonstrates the dolichoectatic feature of left vertebral artery.

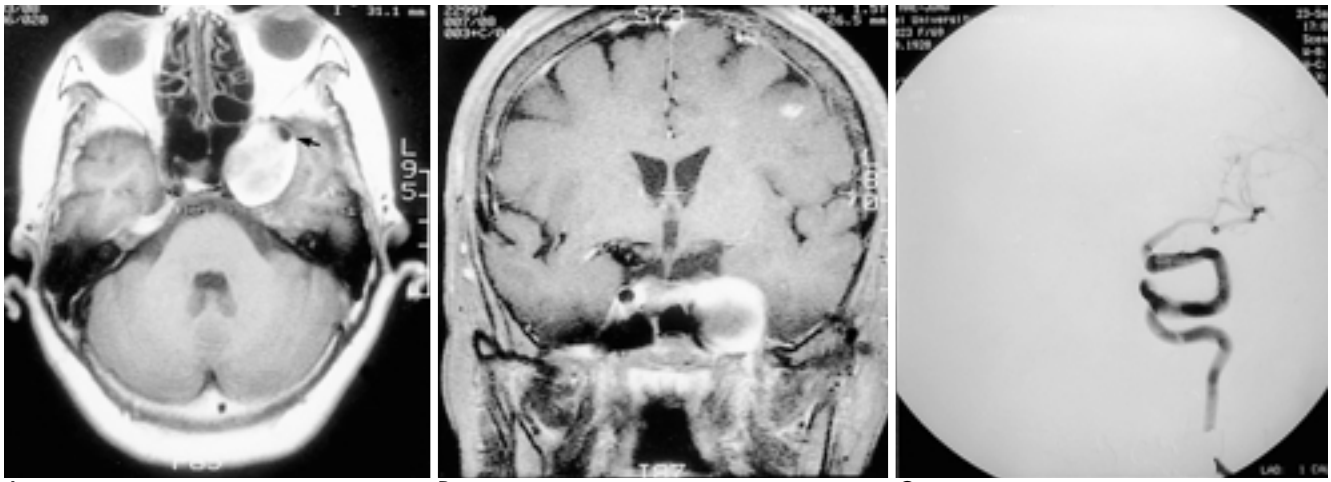

A B C

Fig. 7. Giant aneurysm of a 69-year-old woman complaining of double vision.
A. Axial T1-weighted image shows well-defined round mass of heterogeneous signal intensity in left Meckel 's cave with tubular structure of signal void (arrow).
B. On contrast-enhanced T1-weighted coronal image, left Meckel 'cave is obliterated by nonenhancing mass.
C. Anterposterior view of cerebral angiogram demonstrates serpentine giant aneurysm in the petrous and cavernous segment of left internal carotid artery.

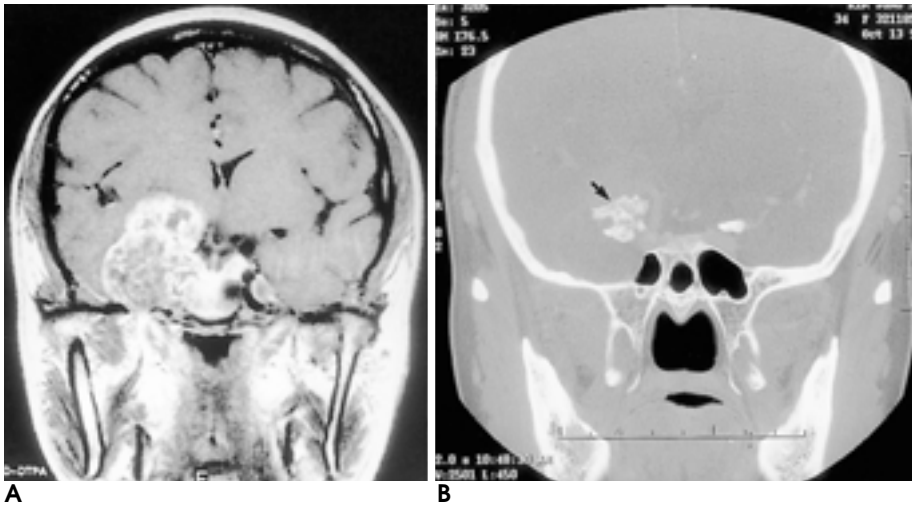

Fig. 8. Chondrosarcoma of skull base in 34-year-old female.
A. A contrast-enhanced T1-weighted coronal image shows a large lobulating, heterogeneously enhancing mass at right cavernous sinus area. T2-weighted image(not shown) reveals central hyperintense signal focus with air-fluid level suggesting hemorrhage. Right Meckel 's cave is obliterated by this tumor and right trigeminal nerve is displaced laterally.
B. Lobulated calcification (arrow) within the mass is demonstrated on coronal CT scan.

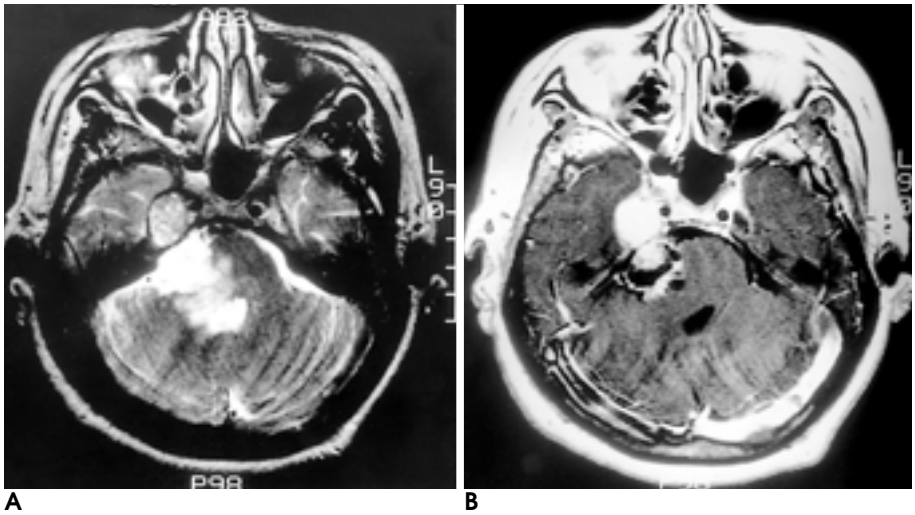

Fig. 9. Trigeminal schwannoma of a 59-year-old woman with diplopia and facial sensory change.
A. Lobulated mass located in right cerebellopontine angle, prepontine cistern, and cavernous sinus is shown as heterogeneously iso- to high signal intensity on T2WI.
B. The solid component of the tumor extends to right Meckel 's cave and is enhanced strongly on contrast-enhanced image.

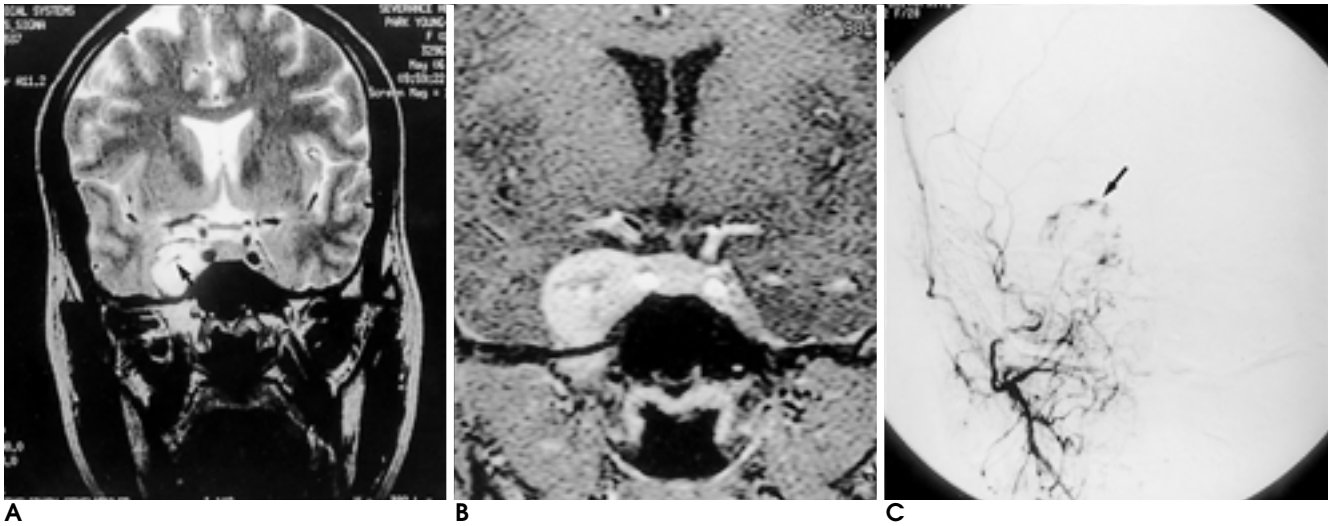

Fig. 10. Meningioma of right cavernous sinus in 28-year-old female.
A. Coronal T2-weighted image shows a hyperintense mass of broad dural base, which is obliterating right Meckel 's cave. Note signal void structure(arrow) of the center of the mass.
B. The mass is enhanced strongly on postcontrast image.
C. Anteroposterior view of right external carotid angiogram shows tumor staining at the periphery of the tumor(arrow). This tumor was misdiagnosed as hemangioma by centripetal tumor staining, however, pathologically confirmed as meningioma later.

수도 있다. 수조분절에서 발생한 삼차신경초종은 간혹 소뇌교각부종양처럼 보이기도 한다. 수조분절과 Meckel씨 굴 분절의 삼차신경을 모두 포함하는 신경초종 (Fig. 9)은 굴 입구의 경막함요에 의해 " 아령 " 형태를 취하게 된다. 삼차신경초종은 발생부위에 상관없이 대체적으로 경계가 좋은 원형 혹은 소엽상의 종양으로 대부분 T1강조영상에서 등신호를, T2 강조영상에서 고신호 강도를 보이며 조영제 투여 후 비균질적이지만 강하게 조영증강된다. 수막종은 소뇌교각부보다 중두개와에서 더 빈번히 발생하는데 중두개와 경막 또는 Meckel씨 굴내의 경막에서 기원한다. Meckel씨 굴에서 발생할 경우 삼차신경초종과 마찬가지로 중두개와 혹은 후두개와로 파급되거나 때로는 양측 모두를 침습할 수 있다. 인접한 골파괴 또는 골화과잉증이 빈번히 발생하며 T1 또는 T2 강조 영상에서 주위 뇌조직과 동신호강도를 보인다. 대부분의 수막종은 조영제 투여 후 신속히 그리고 강하게 조영증강된다 (Fig. 10). 드물게 표피양종 혹은 지방종도 해면정맥동내에 발생하여 삼차신경을 압박할 수 있다. 삼차신경의 Meckel씨 굴 분절을 침습하는 이차종양으로는 두경부종양의 역행성 전파 (Fig. 11)나 매우 드물지만 전이성 종양을 들 수 있는데 전립선암, 폐암, 유방암 등에 의한 혈행성 전이 (Fig. 12)가 보고되고 있다 (10). 종양의 신경주위 전파(perineural extension)란 종양이 신경초 또는 신경섬유내막에 국한된 채 신경경로를 따라 파급되는 것을 의미하며 이러한 전파방식을 흔히 보이는 종양으로는 피부 또는 점막 기원의 암종, 선양 낭성 암종 (Fig. 13), 점액표피양종, 신경초종, 신경섬유종 등이 있다. 자기 공명 영상에서 삼차신경과 그 말초가지의 비후, 삼차신경이 지나가는 두개 열공 또는 열구의 동심성 확장, 뇌조직과 동신호강도를 보이는 병변에 의한 삼차신경 수조의 정상신호강도의 대체, 해면정맥동 경막의 외측 팽윤 그리고 하악 신경침범시 저작근의 위축등을 관찰할 수 있다. 삼차신경절과 Meckel씨 굴을 평가하는데 있어서 시상영상이 유용하다.

두개외 분절

두개기저부를 빠져 나간 삼차신경 가지들은 여러 종류의 감염 또는 종양에 의해 침습될 수 있다. 흔히 상악동염 또는 구내염에서 삼차신경병증이 동반될 수 있는데 전자는 하안구신경, 후자는 하악신경 증상을 각각 유발한다. 말초 삼차신경 종양으로 신경초종이 가장 흔하며 다음으로 신경섬유종 이 호발

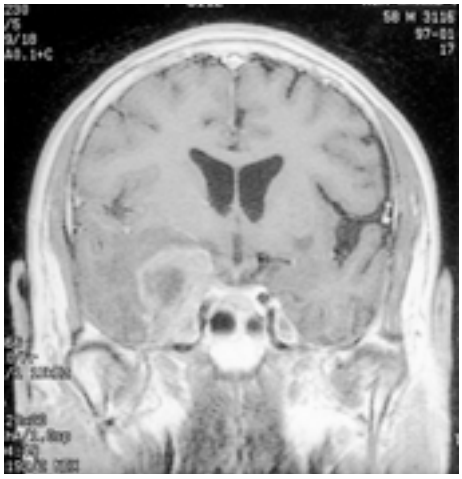

Fig. 12. Hematogenous metastasis from lung cancer in 58-year-old male.
On contrast-enhanced T1-weighted coronal image, well-enhancing mass with central necrosis in right Meckel 's cave, growing exophytically into right temporal lobe, is noted. Right internal carotid artery is encased by the mass.

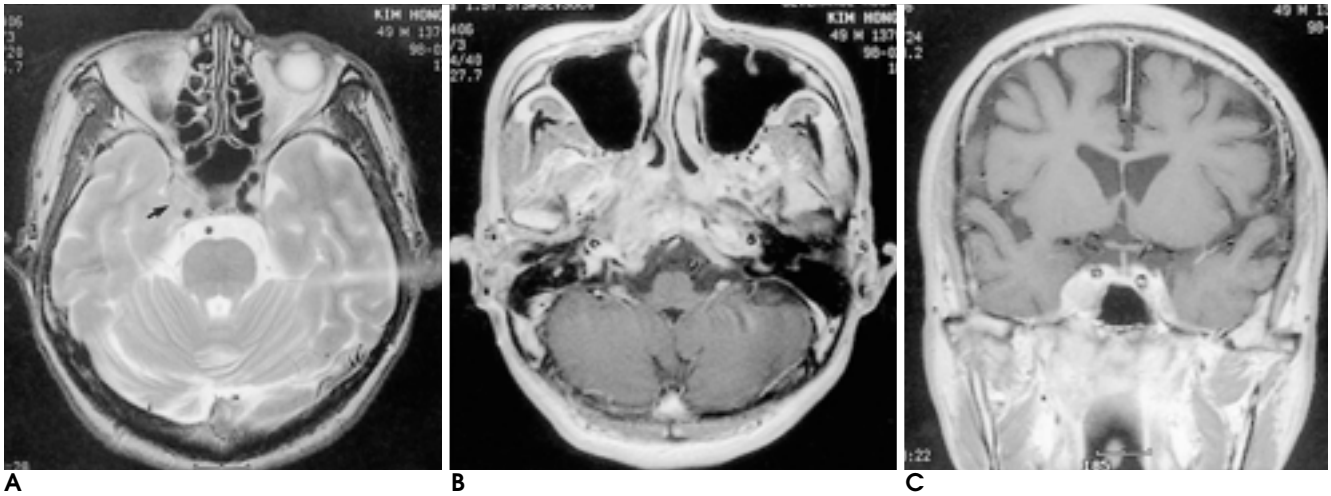

A B C

Fig. 11. Nasopharyngeal cancer of 49-year-old male.
A. On T2-weighted axial image, right Meckel 's cave is filled with iso-signal intensity mass(arrow).
B. Contrast-enhanced T1-weighted axial image at more caudal level shows heterogenously enhancing mass, obliterating right parapharyngeal space.
C. On contrast-enhanced T1-weighted coronal image, it is well-depicted that the nasopharangyal mass is directly invading superiorly into right Meckel 's cave.

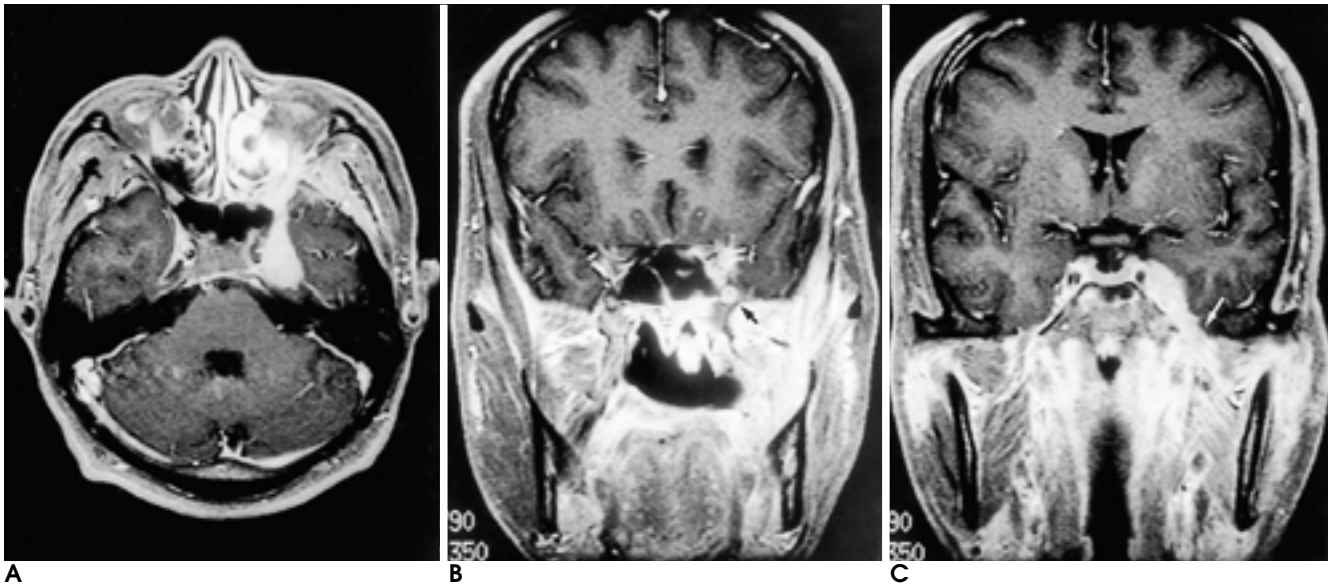

A B C

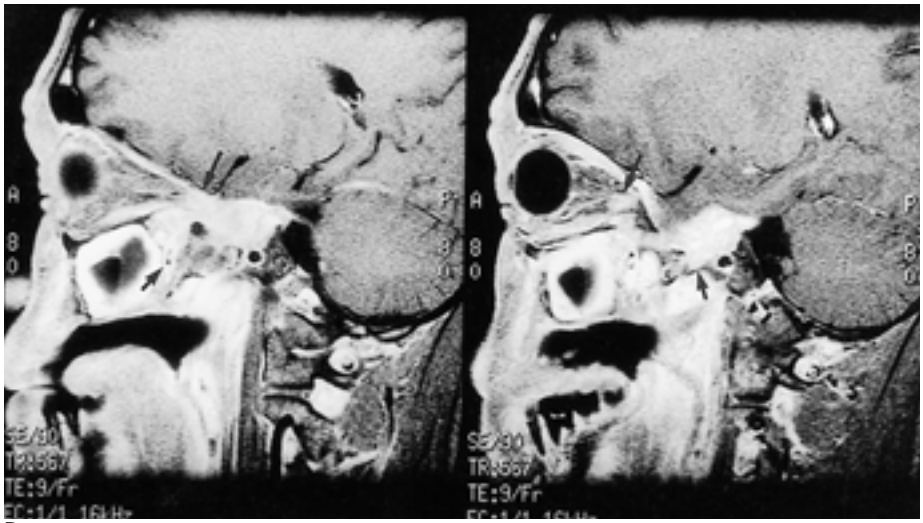

D

Fig. 13. Perineural extension of adenoid cystic carcinoma of left cavernous sinus in 41-year-old male.

A. Contrast-enhanced T1-weighted axial image shows well-enhancing mass of left Meckel 's cave extending to left orbit through ophthalmic division of trigeminal nerve in superior orbital fissure.

B. On contrast-enhanced T1-weighted coronal image, the mass is extending to left pterygopalatine fossa through foramen rotundum. Note thickening of maxillary division(arrow) of left trigeminal nerve.

C. Contrast-enhanced T1-weighted coronal image, about 1cm dorsal to B, shows the mass of left Meckel 's cave is extending to left masticator space through mandibular division of trigeminal nerve in the foramen ovale.

D. The tumor extensions through ophthalmic(long arrows), maxillary(short arrow in left image), and mandibular(short arrow in right image) branchs of trigeminal nerve are well-demonstrated on contrast-enhanced sagittal T1-weighted image.

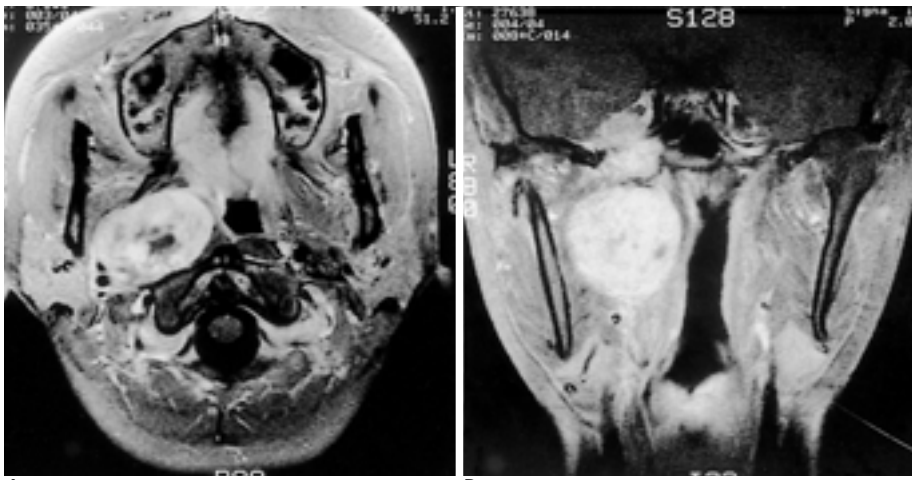

A B

Fig. 14. Malignant schwannoma of parapharyngeal space in 24-year-old female.

A. Contrast-enhanced T1-weighted axial image shows large, well-circumscribed mass with central necrosis in the right parapharyngeal space. At the more cranial level(not shown), well-enhancing mass obliterating the right Meckel 's cave is seen.

B. Contrast-enhanced T1-weighted coronal image demonstrates the tumor of right parapharyngeal space extending to Meckel 's cave through the mandibular division of trigeminal nerve.

한다. 두경부 피부 혹은 상기도의 악성 종양이 있을 경우 그 부위의 감각 신경인 삼차신경가지를 침습할 수 있으며 이 때 삼차신경 주행로를 통한 신경주위 종양 전파 (Fig. 14)가 흔히 일어난다. 영상소견으로 신경을 둘러싸는 지방경계면의 소실을 관찰할 수 있고 진행된 시기에는 두개골 삼차신경 열공 또는 열구의 확장을 볼 수 있다. 자기공명영상에서 침범된 삼차신경의 형태변화를 인지함으로써 종양의 신경주위 파급을 확인하게 된다. 이러한 삼차신경 말초분지의 병변은 관상영상의 난원공 혹은 정원공 부위가 보이는 단면에서 양측의 비대칭성을 관찰함으로써 병변을 용이하게 파악할 수 있다.

결론적으로, 삼차신경증세를 나타내는 환자들에 있어 임상증상만으로는 병변의 정확한 위치를 알기 어려우며 영상검사로 중추핵으로부터 두개외 말초분지에 이르는 삼차신경의 전 주행경로를 평가하는 것이 중요하다. 자기공명영상은 삼차신경을 침범하는 여러 질환을 감별진단하는 데에 도움을 준다.

참 고 문 헌

1. 이원택, 박경아. *의학신경해부학*. 고려의학1996;853-860
2. Rubinstein D, Stears R, Stears J. Trigeminal nerve and ganglion in the Meckel cave: Appearance at CT and MR imaging. *Radiology* 1994;193:155-159
3. Hardin C, Harnsberger R. The radiographic evaluation of trigeminal neuropathy. *Semin Ultrasound CT MR* 1987;8(3):214-239
4. Majoie C,Verbeeten B, Dol J, Peeters F. Trigeminal neuropathy: evaluation with MR imaging. *Radiographics* 1995; 15: 795-811
5. Meaney J, Miles J, Nixon T, Whitehouse G, Ballantyne E, Eldridge P. Vascular contact with the fifth cranial nerve at the pons in patients with trigeminal neuralgia:detection with 3D FISP imaging. *AJR Am J Roentgenol* 1994;163:1447-1452
6. Pena C, Lee Y, Tassel P. Lymphomatous involvement of the trigeminal nerve and Meckel cave: CT and MR appearance. *AJNR Am J Neuroradiol* 1989;10:S15-17
7. Kirsch E, Hausmann O, Kaim A, Gratzl O, Steinrich W, Radu E. Magnetic resonance imaging of vertebrobasilar ectasia in trigeminal neuralgia. *Acta Neurochir* 1996;138:1295-1299
8. Kapila A, Chakeres D, Blanco E. The Meckel cave:computed tomographic study. *Neuroradiology* 1984;152:425-433
9. Yuh WTC, Wright D, Barloon T, Schultz D, Sato Y, Cervantes C. MR imaging of primary tumors of trigeminal nerve and Meckel 's cave. *AJR Am J Roentgenol* 1988;151:577-582
10. Nakano I, Iwasaki K, Kondo A. Solitary metastatic breast carcinoma in a trigeminal nerve mimicking a trigeminal neurinoma. *J Neurosurg* 1996;85:677-680

J Korean Radiol Soc 2001;44:309 - 316

MR Imaging of Trigeminal Neuropathy[1]

Si-Yeon Kim, M.D., Pyeong-Ho Yoon, M.D., Jin-Il Chung, M.D.,
Seung-Ik Lee, M.D., Dong-Ik Kim, M.D.

[1]*Department of Diagnostic Radiology, Yonsei University, College of Medicine,*
Research Institute of Radiological Science, Yonsei University

The trigeminal nerve is the largest of the cranial nerves and has both sensory and motor functions. It can be divided into proximal (brainstem, preganglionic, gasserian ganglion, and cavernous sinus) and distal (extracranial opthalmic, maxillary, and mandibular) segments. Patients with trigeminal neuropathy present with a wide variety of symptoms, and lesions producing those symptoms may occur anywhere along the protracted course of the trigeminal nerve, from its distal facial branches to its nuclear columns in the brainstem. The purpose of this article is to illustrate the normal anatomy of the trigeminal nerve and associated various pathologic conditions. These are arranged anatomically according to their site of interaction with it.

Index words : Nerves, trigeminal
Nerves, diseases
Nerves, MR

Address reprint requests to : Pyeong-Ho Yoon, M.D., Department of Diagnostic Radiology, Yonsei University, College of Medicine,
134 Shinchon-dong, Seodaemun-gu, Seoul 120-752, Korea.
Tel 82-2-361-5837 Fax. 82-2-393-3035