SA 표면 임플란트의 자외선 조사가 성견의 임플란트 골유착에 미치는 영향

연세대학교 대학원

치 의 학 과

표 세 욱

SA 표면 임플란트의 자외선 조사가 성견의 임플란트 골유착에 미치는 영향

연세대학교 대학원

치 의 학 과

표 세 욱

SA 표면 임플란트의 자외선 조사가 성견의 임플란트 골유착에 미치는 영향

지도교수 이 재 훈

이 논문을 석사 학위논문으로 제출함

2012년 6월 18일

연세대학교 대학원
치 의 학 과
표 세 욱

표세욱의 석사 학위논문으로 인준함

심사위원 이 재 훈 인

심사위원 박 영 범 인

심사위원 김 지 환 인

연세대학교 대학원

2012년 6월 18일

감사의 글

본 논문이 완성되기까지 부족하기만 한 저를 항상 격려해 주시고 참된 스승의 의미를 일깨워 주신 이재훈 교수님께 깊은 감사를 드립니다. 그리고 진심어린 조언과 따뜻한 관심으로 지켜봐 주신 박영범 교수님, 김지환 교수님께 감사드립니다.

보철과에서 소중한 경험과 추억을 만들 수 있게 해주신 정문규 교수님, 한동후 교수님, 이근우 교수님, 문홍석 교수님, 심준성 교수님께 더불어 감사의 말씀 전합니다.

연구 내내 많은 도움을 주신 김성태 교수님과 자미안 의국원을 비롯한 모든 보철과 의국원들에게도 감사와 애정을 전합니다. 그 존재만으로도 큰 힘이 되고, 서로를 다독여 주며 웃음짓게 해준 모든 친구들에게도 고맙고 사랑한다는 말을 전하고 싶습니다.

그리고 제가 이 자리까지 올 수 있도록 인생의 가장 소중한 조언자이자 친구가 되어주신 부모님 및 사랑하는 동생 세준이와 이 기쁨을 함께 나누고 싶습니다.

마지막으로 이 지면을 통해 인사드리지 못했지만, 그동안 저를 아끼고 사랑해주신 다른 모든 분들께도 다시 한번 진심으로 감사드립니다.

2012 년 6월

표세욱 드림

차 례

그림 및 표 차례 ····· iii
국문 요약 ····· v

Ⅰ. 서론 ····· 1

Ⅱ. 실험재료 및 방법 ····· 4

1. 실험동물 및 재료 ····· 4
1) 실험동물 ····· 4
2) 임플란트 ····· 4
3) 자외선 조사 ····· 5

2. 실험방법 ····· 6
1) 실험군의 설정 ····· 6
2) 외과적 발거 및 임플란트 식립 ····· 7
3) 형광 약제의 투여 ····· 8
4) 제거 회전력 측정 ····· 8
5) 시편 제작 및 조직학적 평가 ····· 9
6) 조직형태학적 계측 ····· 9
7) 통계적 분석 ····· 9

Ⅲ. 결과 ····· 10

1. 제거 회전력 측정 ····· 10

2. 광학 현미경 소견 ····· 11

1) 4주 대조군 및 실험군 비교 ····· 11

2) 8주 대조군 및 실험군 비교 ····· 12

3. 형광 현미경 소견 ····· 14

4. 조직형태계측학적 결과 ····· 16

1) 대조군과 실험군의 골 접촉률 비교 ····· 16

2) 대조군과 실험군의 골 단면적 비교 ····· 19

3) 조직형태계측학적 결과의 통계학적 유의성 비교 ····· 22

Ⅳ. 총괄 및 고찰 ····· 24

Ⅴ. 결론 ····· 27

참고 문헌 ····· 28

부록 ····· 31

영문 요약 ····· 51

그림 차례

Fig 1. Design and surface of implant fixture ····· 4

Fig 2. Photoactivation of implant fixture surface by ultraviolet light ; TheraBeam Affiny(A), Implant fixture mounting on tray(B), UV treatment of implant fixture during 15 minutes(C) ····· 5

Fig 3. Schematic diagram of experimental design ····· 6

Fig 4. SA-implants are placed in each jaw ····· 7

Fig 5. Time table of fluorescent agent injection ····· 8

Fig 6. Digital torque meter(MGT50Z, Mark-10, USA) ····· 8

Fig 7. Removal torque value between two groups ····· 10

Fig 8. The histological section in the buccolingual direction at 4 weeks. Representative of the control(A,C) and experimental(B,D) group ····· 12

Fig 9. The histological section in the buccolingual direction at 8 weeks. Representative of the control(A,C) and experimental(B,D) group ····· 13

Fig 10. The fluorescence analysis. Representative of the control(A,C) and experimental(B,D) group by Alizarin Red S(A,B) and Calcein(C,D) ····· 15

Fig 11. Calculation of bone to implant contact(BIC) ····· 16

Fig 12. BIC mean between two groups ····· 18

Fig 13. Measurement of bone volume(BV) ····· 19

Fig 14. BV mean between two groups ····· 21

Fig 15. Comparison of BIC result between the groups ····· 23

Fig 16. Comparison of BV result between the groups ····· 23

부록

Fig 17~36. Histologic features of the all groups ····· 31-50

표 차례

Table 1. Removal torque value ····· 10

Table 2. BIC results after healing periods of 4 weeks ····· 17

Table 3. BIC results after healing periods of 8 weeks ····· 17

Table 4. Histometrical analysis : BIC (Group Mean±SD) ····· 18

Table 5. BV results after healing periods of 4 weeks ····· 20

Table 6. BV results after healing periods of 8 weeks ····· 20

Table 7. Histometrical analysis : BV (Group Mean±SD) ····· 21

Table 8. BIC and BV results of each group ····· 22

Table 9. Statistical difference between the groups ····· 22

국문요약

SA 표면 임플란트의 자외선 조사가 성견의 임플란트 골유착에 미치는 영향

최근 티타늄 표면을 자외선 처리하면 초친수성을 나타낸다는 사실이 발표되었다. 친수성을 보이는 임플란트 표면은 표면에너지가 크기 때문에, 임플란트-단백질-세포의 상호작용에 있어 생체친화도를 결정하는 중요한 역할을 하는 것으로 추측된다. 이러한 장점들에 착안하여 임상적으로 사용되는 SA 표면 임플란트에 자외선을 조사하였을 때 성견에서의 임플란트 골유착 정도를 평가하여 그 효과를 알아보고자 하였다.

본 연구는 총 6마리의 성견을 이용하였으며, 상하악골에 총 48개의 임플란트를 식립한 후 4주 및 8주에 희생하였다. 각각의 군은 다음과 같으며 대조군은 기존 SA 표면 임플란트, 실험군은 자외선을 조사한 SA 표면 임플란트이다. 1) 4주 대조군 *(Con4)*, 2) 4주 실험군 *(UV4)*, 3) 8주 대조군 *(Con8)*, 4) 8주 실험군 *(UV8)*. 각 군을 대상으로 제거 회전력 및 조직계측학적 분석(골 접촉률, 골 단면적)을 시행하였으며, 통계학적 분석은 Wilcoxon Rank Sum Test를 이용하여 유의성을 평가하였다.

제거 회전력 계측 결과, 모든 군에서 통계적으로 유의한 차이를 보이지 않았다. *(RTV Group Mean; Con4: 97.43, UV4: 127.8, Con8: 96.38, UV8: 96.53)* 조직계측학적 결과는 4주 대조군에 비해 4주 실험군에서 유의성있는 골 접촉률의 차이를 보였다. *(BIC Group Mean±SD; Con4: 52.17±14.29, UV4: 69.15±7.44)* 그 밖의 다른 군에서는 모두 통계적으로 유의한 차이를 나타내지 않았다. *(BIC Group Mean±SD; Con8: 59.70±4.55, UV8: 64.24±11.46), (BV Group Mean±SD; Con4: 56.67±14.29, UV4: 68.39±7.44, Con8: 60.97±4.55, UV8: 63.89±11.46)*

이 연구 결과에 따르면, 자외선을 조사한 SA 표면 임플란트가 기존 SA 표면 임플란트보다 향상된 골유착 정도를 나타내었으며, 이는 8주군보다 4주군에서 유의한 차이를 보인다. 또한 자외선을 조사한 SA 표면 임플란트는 나사산 뿐만 아니라 나사골 부위에서도 골조직이 관찰되어 전반적으로 연속적인 형태의 골결합 양상을 보여주었다. 이는 광학 현미경 및 형광 현미경 소견에서 모두 일치된다. 따라서 자외선을 조사한 SA 표면 임플란트는 상대적으로 신생골 형성에 긍정적인 영향을 보일 것으로 기대된다. 보다 의미있는 결과를 얻기 위해서는 임플란트의 수를 늘려 추가적으로 분석할 필요가 있을 것이다.

핵심되는 말: 자외선 조사, SA표면, 임플란트, 성견, 제거회전력, 골접촉률, 골단면적

SA 표면 임플란트의 자외선 조사가 성견의 임플란트 골유착에 미치는 영향

(지도교수 이재훈)
연세대학교 대학원 치의학과
표 세 욱

I. 서 론

임플란트를 이용한 보철적 치료에 있어서 임플란트의 초기 골유착은 성공적인 결과에 중요한 역할을 한다.[1,2] 과거에는 기계 연마에 의해 형성된 평활한 표면을 가진 임플란트가 주로 사용되었으나, 시간이 흐름에 따라 초기 골유착을 향상시키기 위하여 티타늄 표면의 거칠기 조절 및 생체 활성화에 관한 많은 연구가 이루어져 왔다. 그 결과 티타늄 플라스마 분사(titanium plasma spray), 수산화인회석 코팅(hydroxyapatite coating), 산부식(acid etching), 샌드블라스팅(sand blasting), 양극산화(anodizing oxidation) 등의 여러 가지 표면조절법이 개발되었다.[3,4] 현재는 산화알루미늄(Al_2O_3)이나 산화티타늄(TiO_2, TiO_3) 입자를 분사하여 처리하는 Blasting 표면, 분사 처리 및 산부식법을 모두 부여하는 SLA(Sandblasted Large grit and Acid etched) 표

면, 그리고 수산화인회석(Hydroxyapatite), 삼인산칼슘 (Tricalcium phosphate)입자를 분사하여 처리한 RBM(Resorbable Blast Media) 표면을 가진 임플란트가 임상적으로 많이 사용되고 있다.[5-7]

적절한 표면 거칠기는 조골세포의 활동을 증가시켜 초기 임플란트의 유지를 안정화시키며[8-11], 거친 표면을 가진 임플란트가 평활한 표면을 가진 임플란트에 비해 더 빠른 골 반응과 더 높은 골-임플란트 접촉율, 그리고 더 견고한 골-임플란트 유착을 나타낸다는 사실이 여러 연구를 통해 보고되었다.[3,4,12] 이러한 연구결과에 힘입어 최근 티타늄 표면을 자외선 처리하면 초친수성을 나타낸다는 사실이 발표되었다. 1997년에 발표된 Wang등의 연구에 의하면 소수성의 티타늄 표면은 광유도에 의해 양친매성을 갖게 되고[13], 이러한 특징은 이산화티타늄의 광촉매작용에 의한 표면 구조의 친수성화로 설명될 수 있다. 즉, 자외선 처리를 하면 이산화티타늄 연결부위의 Ti^{4+}이 Ti^{3+}으로 대체되면서 산소빈자리가 생성되고 그 결과 O^{2-}이온의 전도성에 의한 물의 해리성 흡착이 일어나면서 표면이 친수성을 갖게 되는 것이다. 이와 같이 친수성을 보이는 임플란트 표면은 표면에너지가 크기 때문에 임플란트-단백질-세포의 상호작용에 있어 높은 생체친화성을 나타내는 중요한 역할을 하는 것으로 추측된다. 뿐만 아니라 자외선 조사로 인해 직접 또는 간접적으로 임플란트 표면의 탄화수소가 제거되고, 이에 따라 티타늄 이온이 표면에 노출되어 티타늄 입자 분사 효과가 함께 나타나는 장점이 있다.[14-17]

자외선 조사와 관련된 실험실 연구를 통한 결과들을 살펴보면 자외선 조사를 시행한 티타늄 표면이 기존 티타늄 표면보다 골유착에 있어 훨씬 유리한 결과를 나타내고 있음을 알 수 있다. 위에서 언급한 초친수성과 탄화수소 제거효과 뿐만 아니라 세포 내 빈쿨린과 액틴의 발현 및 밀도가 증가되고 조골세포의 부착, 확산, 증식 및 분화를 촉진시키며, 알부민 또는

피브로넥틴과 같은 단백질의 흡착정도가 향상되는 결과를 보였다.[18,19] 특히, 흥미로운 점은 평활한 티타늄 표면보다는 강산으로 처리한 티타늄 표면에서 자외선 조사의 효과가 더욱 높게 나타났다는 점이다.[14] 이에 대해서 더 많은 추가적 연구가 필요할 것으로 생각되지만, 강산으로 처리한 티타늄 표면이 기존의 티타늄 표면에 비해 두꺼운 산화막층을 형성하기 때문에 자외선 조사로 인한 효과가 더욱 크게 나타나는 것으로 생각된다.

이상의 연구결과를 바탕으로 강산으로 처리한 임플란트 표면에 자외선을 조사하여 이에 따른 골유착 정도를 백서(Sprague-Dawley rat)를 대상으로 관찰한 연구가 최근에 발표되었다. 이 연구에 의하면 초기 회복기간(2주) 동안 강산으로 처리한 임플란트의 골 결합이 기존 임플란트에 비해 약 2배 정도 높은 양상을 보였으며, 결과적으로 강산으로 처리한 임플란트 표면에 자외선을 조사하면 초기 골유착이 향상된다고 보고하였다.[20]

일련의 연구 결과를 통해 밝혀진 자외선 조사로부터 얻을 수 있는 많은 장점들에 착안하여 필자는 임상에서 성공적으로 사용되고 있는 SA (Sandblasted with alumina and Acid etched) 표면 임플란트를 대상으로 자외선을 조사하여 이것이 골유착에 미치는 영향을 알아보고자 하였다. 현재까지 발표된 자외선 조사와 관련된 연구가 대부분 실험실 연구이고, 동물을 이용한 실험은 백서(Rat)에 한정되어 있다는 한계점을 극복하고자 본 연구에서는 성견을 대상으로 그 효과를 알아보았다.

이 연구의 목적은 자외선을 조사한 SA 표면 임플란트를 성견에 식립하여 기계적 및 조직계측학적으로 골유착 정도를 측정하고, 이를 기존 SA 표면 임플란트의 골유착 양상과 비교하여 평가하고자 하는 것이다.

Ⅱ. 실험재료 및 방법

1. 실험동물 및 재료

1) 실험동물

본 연구는 체중 30kg 의 18~24 개월된 수컷 성견(mongrel dog) 6 마리를 대상으로 하였다. 어떠한 치주염도 없는 온전한 치열을 가진 성견을 선택하였으며, 실험동물의 선택 및 사육, 그리고 외과적 수술 과정은 연세대학교 임상연구의학센터 실험동물 관리위원회에서 정한 표준 지침을 기준으로 하였다.

2) 임플란트

직경 3.5mm, 길이 8.5mm 의 SA 표면을 가진 티타늄 임플란트(Osstem implant system, TS III SA Fixture, Korea)가 총 48 개 사용되었다.(Fig. 1) 실험에 사용된 임플란트는 모두 동시에 제작되었고, 제조사의 밀폐된 용기에 보관되어 식립 직전에 공기 중에 최소한으로 노출되었다.

A.

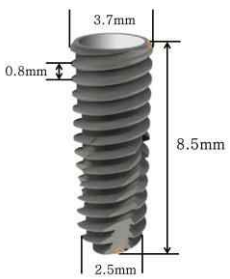

B.

* 제조사 그림 인용



Fig. 1 A : Design of implant fixture (TS III SA Fixture, Osstem)
B : Scanning electron microscopy images of SA surface

3) 자외선 조사

복수의 컨트롤된 파장을 가진 자외선 조사장치(TheraBeam Affiny, Ushio, Japan)를 사용하여 실험군 24 개의 임플란트를 대상으로 제조사의 지시에 따라 자외선을 각각 15 분간 조사하였고, 조사 후 즉시 식립하였다.(Fig. 2)

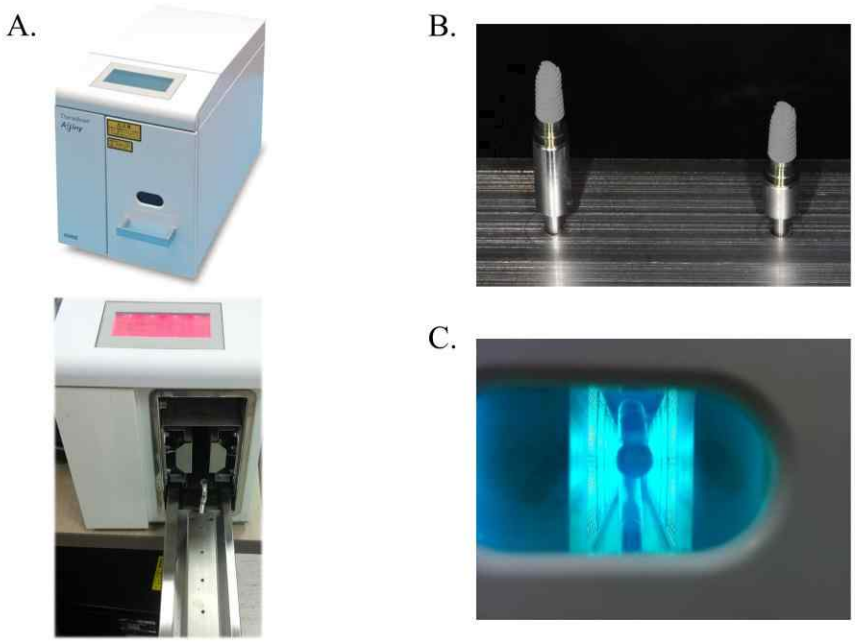

Fig. 2 Photoactivation of implant fixture surface by ultraviolet light ; TheraBeam Affiny(A), Implant fixture mounting on tray(B), UV treatment of implant fixture during 15 minutes(C)

2. 실험 방법

1) 실험군의 설정

총 48 개의 SA 표면 임플란트를 대조군과 실험군으로 각각 24 개씩 나누어 진행하였다. 대조군은 자외선을 조사하지 않은 SA 표면 임플란트로, 실험군은 자외선을 조사한 SA 표면 임플란트로 설정하였다. 각 군의 임플란트를 다시 두 그룹으로 나누어 12 개의 임플란트는 4 주 후에 제거하였고(4 주군), 다른 12 개는 8 주 후에 제거하였다(8 주군). 12 개의 임플란트 중 상악에 식립한 임플란트 6 개는 제거 회전력을 측정하였고, 하악에 식립한 6 개는 조직형태계측학적 검사를 시행하였다.(Fig. 3)

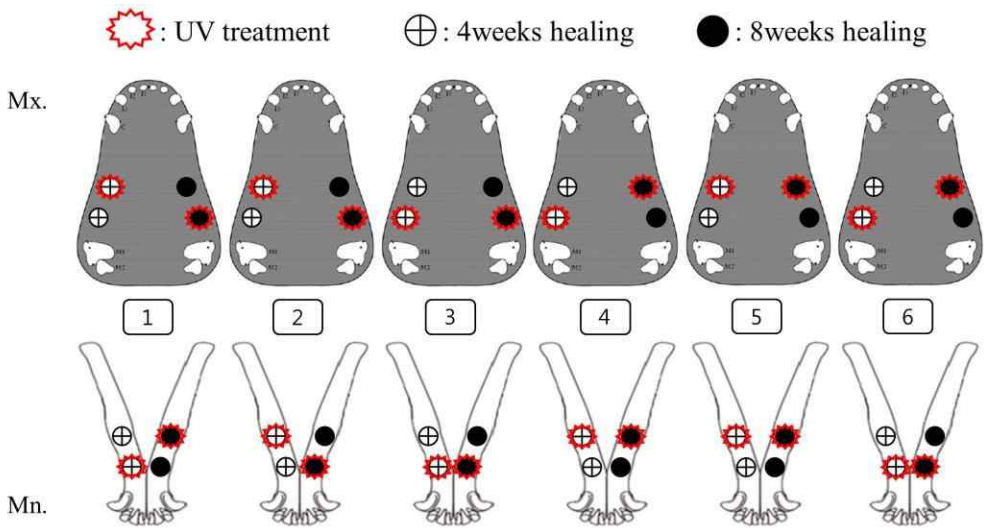

Fig. 3 Schematic diagram of experimental design

2) 외과적 발거 및 임플란트 식립

멸균환경 내에서 전신마취 하에 상, 하악 양측 제 1, 2, 3, 4 소구치와 제 1 대구치를 발치하였다. 아트로핀 0.05mg/kg 이 피하로 주입되었고, 자일라진 2mg/kg 과 케타민 하이드로클로라이드 10mg/kg 이 정맥내로 주입되었다. 수술동안 heating pad 를 적용하였고, 기관내 삽관을 위해 2% 엔플루란을 사용하였으며 심전도를 통해 모니터링하였다. 총 48 개의 임플란트는 발치 2 개월 후 동일한 마취과정을 통해 상악과 하악에 식립하였고, 치조정 절개와 전층 판막 형성을 시행하였다. 상, 하악 편측당 각각 2 개의 임플란트를 식립하였고, 식립은 제조사의 추천방법에 맞추어 진행하였다.(Fig. 4) 술후 관리는 치아발치 후 관리와 유사하게 진행하였다. 봉합사는 7-10 일 후 제거하였으며 2 주간 유동식을 주었고, 술후 4 주 및 8 주에 희생하였다.

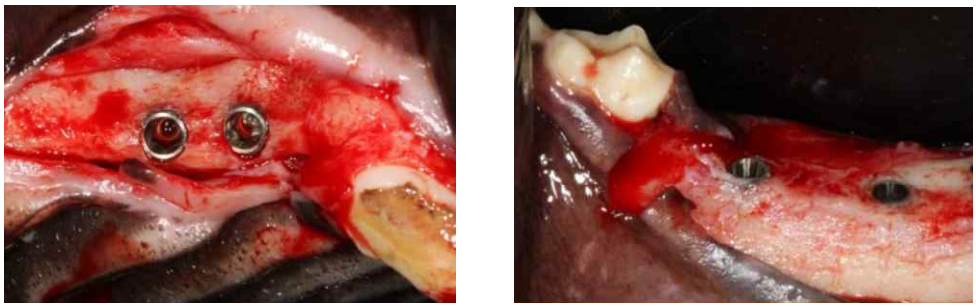

Fig. 4 SA implants are placed in each jaw(Maxillae, Mandible)

3) 형광 약제의 투여

임플란트 식립을 시행한 후로부터 3일 째에 Oxytetracycline hydrochloride를, 3주 째에 Calcein을, 7주 째에 다시 Oxytetracycline hydrochloride를, 그리고 실험동물을 희생시키기 3일 전에 Alizarin Red S를 사용하였다.(Fig. 5)

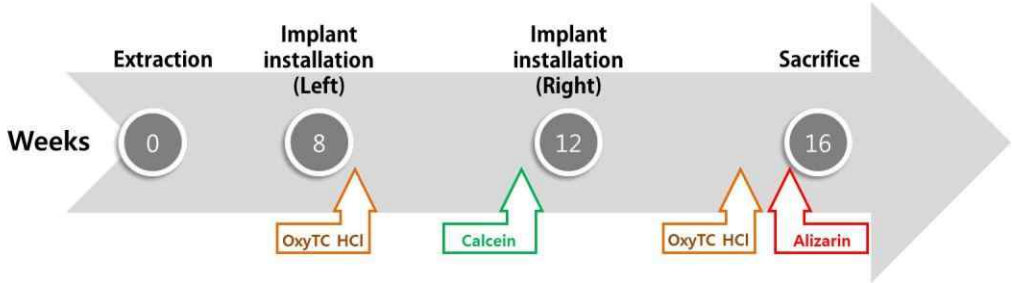

Fig. 5 Time table of fluorescent agent injection

4) 제거 회전력 측정

상악에 식립했던 임플란트를 대상으로 제거 회전력을 측정하기 위해 희생 후 치은을 절개하여 임플란트 고정체에 디지털 토크게이지(Fig. 6)를 고정시키고 제거시의 토크 회전력을 측정하였다.

Fig. 6 Digital torque meter(MGT50Z, Mark-10, USA)

5) 시편 제작 및 조직학적 평가

하악에 식립된 임플란트는 조직학적 계측을 위해 다음과 같이 제작하였다. 임플란트를 포함한 각 시편을 10% 중성 포르말린 용액으로 고정하고 에탄올로 탈수 후, 메타크릴레이트에 묻어 협설면으로 절삭하였다. 각 시편의 중앙부분이 35um 두께보다 작도록 미세하게 다듬었다. 절삭한 각 시편은 헤마톡실린-에오신 염색을 하였고, 조직학적 평가는 광학 현미경 하에서 시행하였다.(Leica DM-LB, Leica, Wetzlar, Germany)

6) 조직형태학적 계측

광학 현미경을 이용하여 100 배의 배율로 영상을 채득한 다음, 컴퓨터를 이용한 조직학적 측정은 자동이미지분석시스템(Image - Pro Plus, Media Cydernetics, Silver Spring, MD)으로 시행하였다. 골 접촉률(Bone to implant contact; BIC)은 임플란트 고정체 단면 전체를 통해 모든 길이를 측정하였고, 골 단면적(Bone volume; BV)은 첫 번째 나사산을 제외한 상부 3 개의 나사산에 해당하는 면적을 측정하였다.

7) 통계적 분석

제거 회전력 및 골 접촉률과 골 단면적은 Wilcoxon rank sum test 를 이용하여 유의성을 평가하였으며, 통계학적 분석은 statistical software package(SAS 9.2, SAS Institute Inc., Cary, North Carolina, USA)를 사용하였다.

Ⅲ. 결과

1. 제거 회전력 측정

제거 회전력 측정 결과에서는 개체 간에 비교적 큰 차이를 나타내었다. 현저하게 낮은 수치를 보이는 결과들이 존재하여 이를 기록하고 분석에서는 제외시켰다. 또한, 하나의 임플란트에서는 내부 구조의 마모로 인해 제거 회전력 측정이 불가능하였다.

Table 1. Removal torque value

Removal torque(Ncm)		4 weeks		8 weeks	
		Con(n=3)	UV(n=4)	Con(n=4)	UV(n=4)
(n=5)	#1	75.5	95.2	50.3	64.4
	#2	118.3	144.5	57.0	98.5
	#3	측정불가	137.8	133.7	111.7
	#4	98.5	133.7	144.5	111.5
	#5*(제외)	36.9*	41.4*	46.7*	43.5*
Mean		97.43	127.8	96.38	96.53

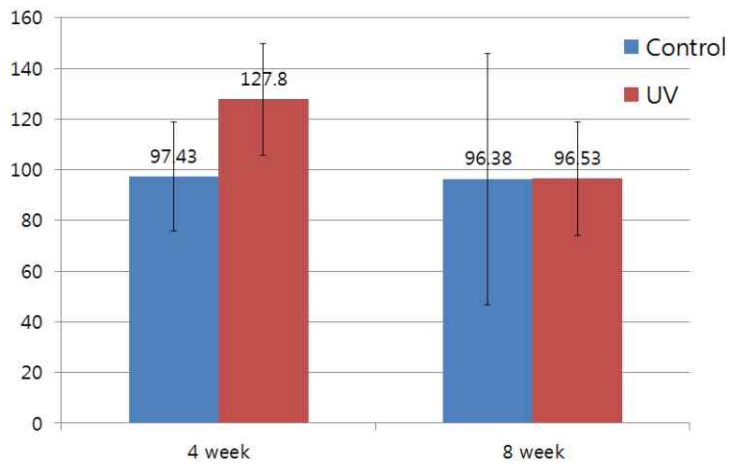

Fig. 7 Removal torque value between two groups

2. 광학 현미경 소견

1) 4주 대조군 및 실험군 비교

4주 대조군과 실험군에서 모두 식립된 임플란트 주위로 골 조직이 잘 생성되는 것을 확인할 수 있었다. 피질골에서는 대조군과 실험군 모두 골 조직과 잘 결합되는 양상을 보였으며, 특히 자외선을 조사한 실험군에서는 피질골 뿐만 아니라 수질골 부분에서도 나사선을 따라 연속적인 형태로 새로운 골 조직이 생성되는 양상을 보였다. 고배율에서 관찰된 조직 사진을 보면 대조군에서는 주위 골 조직으로부터 비교적 가까운 나사산 부위까지는 골 조직이 생성되지만 상대적으로 깊이 위치한 나사골 부위까지는 확장되지 못하는 반면에, 실험군에서는 주위 골 조직으로부터 나사산 뿐만 아니라 나사골 깊은 부위까지 골 조직이 생성되어 결과적으로 나사선을 따라 연속적으로 임플란트와 골이 접촉하여 있음을 알 수 있다.(Fig. 8) 4주 대조군과 실험군의 모든 조직 사진은 부록에 따로 첨부하였다.(Fig. 17~26)

A.

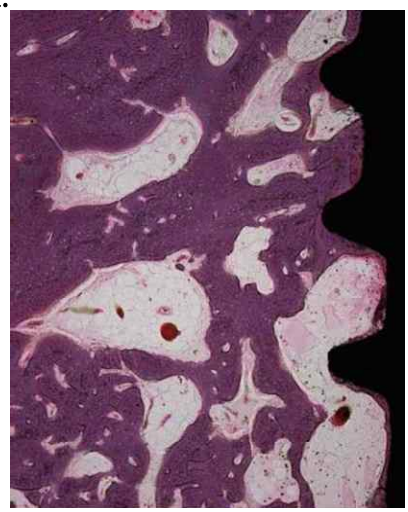

B.

C. D.

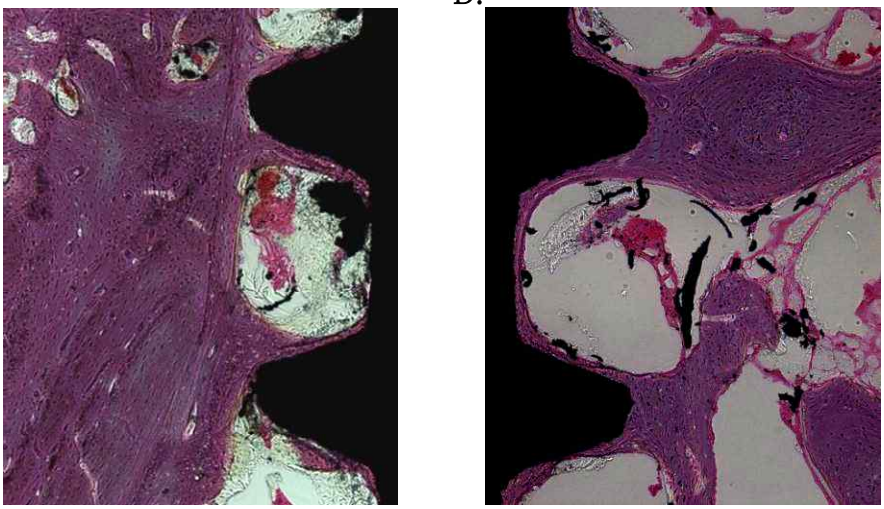

Fig. 8 The histological section in the buccolingual direction at 4 weeks. Representative of the control(A, C) and experimental(B, D) group. (H&E stain, Original magnification; A, B: X50, C, D: X100)

2) 8주 대조군 및 실험군 비교

8주 대조군과 실험군 모두 임플란트 주위 골 조직이 안정적으로 유지되고 있음을 확인할 수 있었다. 4주군의 결과와 동일하게 8주군에서도 피질골 부위에서는 대조군과 실험군 모두 임플란트 주위 골이 잘 조직화되는 양상을 보였다. 수질골 부위에서는 4주군에서 관찰되었던 대조군의 나사산 부위 골 생성과 실험군의 나사산-나사골 부위 골 생성 양상이 8주군에서도 동일하게 진행되었으며, 골 조직이 보다 두껍게 생성되었다.(Fig. 9) 8주 대조군과 실험군의 모든 조직 사진은 부록에 따로 첨부하였다.(Fig. 27~36)

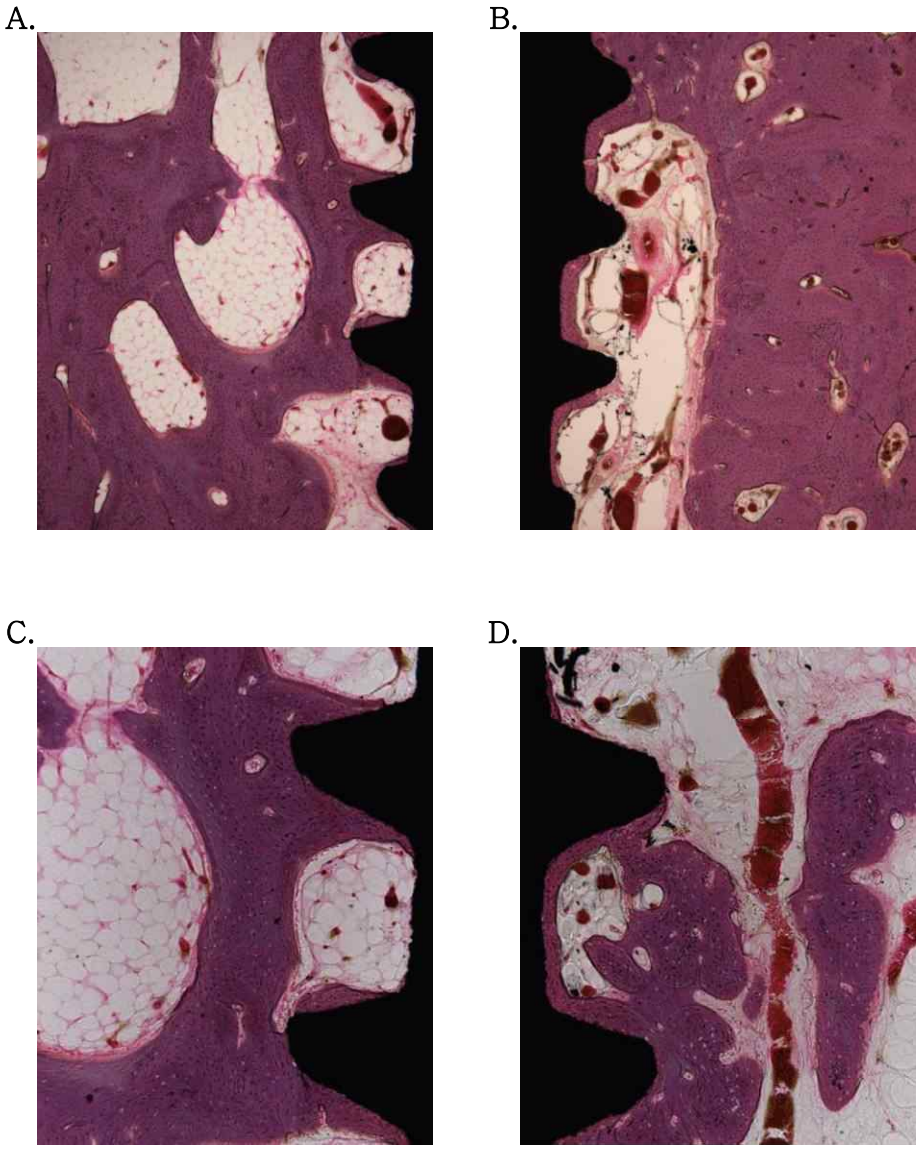

Fig. 9 The histological section in the buccolingual direction at 8 weeks. Representative of the control(A, C) and experimental(B, D) group. (H&E stain, Original magnification; A, B: X50, C, D: X100)

3. 형광 현미경 소견

골조직이 형성된 시기와 골 개형 정도를 파악하기 위해서 새로 형성되는 골조직에 침착되어 형광 현미경 관찰시 녹색 형광을 나타내는 Calcein(Sigma Co., U.S.A.) 및 적색 형광을 나타내는 Alizarin Red S(Sigma Co., U.S.A.)를 각각 20mg/kg 의 용량으로 정맥 주사하여 관찰하였다. Alizarin red S 는 금속이온과 결합하는 성질을 지니므로 체내 칼슘염의 심착부를 염색하게 된다. 따라서 세포외 기질에서 진행되는 골조직의 석회화 정도를 비색 정량하는 경우에 사용되며, 초기 단계에서 기질 석회화를 식별하는데 도움을 준다. Calcein 은 생체 내에서 가수 분해되어 활성화된 후 칼슘 이온과 결합하여 형광 염색을 하게 된다. 본 연구에서는 형광 현미경에 의한 시편을 정량적으로 분석하지는 않았으나, 대조군과 실험군 모두에서 광학 현미경 소견과 비슷한 양상의 골 활성도를 보이고 있었다. 대조군에 비해 실험군에서 보다 연속적인 형태의 형광 염색 양상을 볼 수 있으며, 이는 Alizarin red S 와 Calcein 모두에서 비교적 일치함을 알 수 있다.

A.

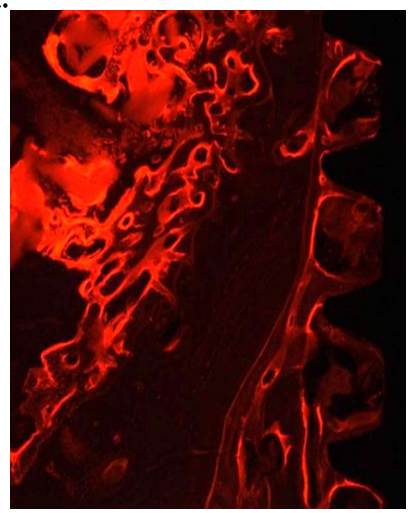

B.

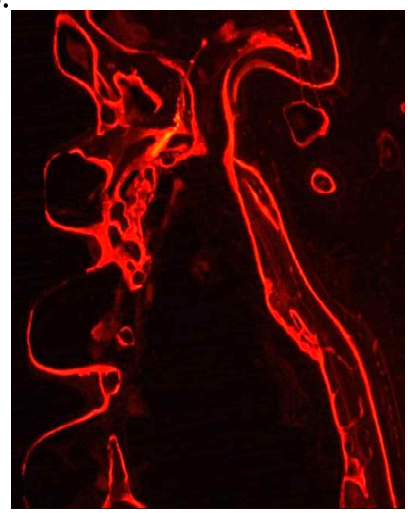

C. D.

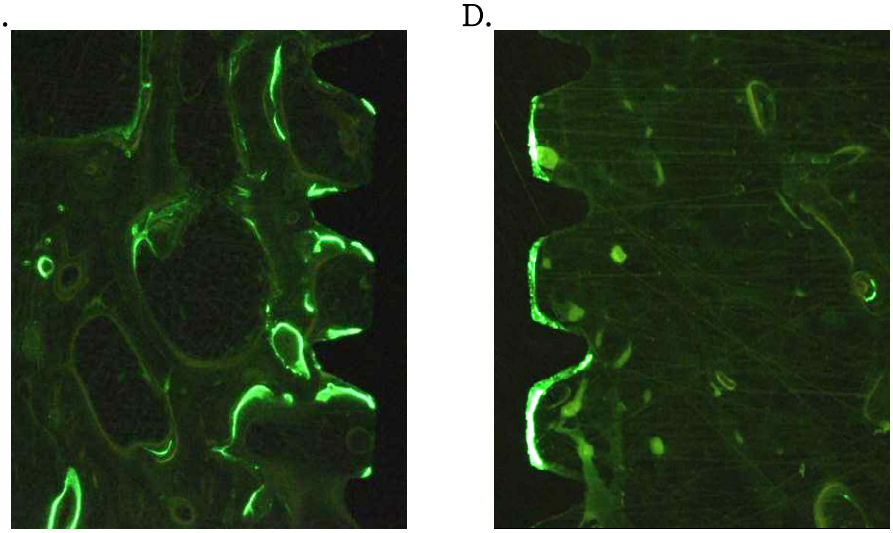

Fig. 10 The fluorescence analysis (Original magnification : X50) Representative of the control(A, C) and experimental(B, D) group by Alizarin Red S (A, B) and Calcein (C, D)

4. 조직형태계측학적 결과

1) 대조군과 실험군의 골 접촉률 측정

대조군과 실험군의 골 접촉률은 임플란트 고정체의 표면 전체를 통해 측정하였다. 골 접촉률은 임플란트 고정체 표면 전체 중 골 조직과 긴밀히 접촉하고 있는 부분을 백분율로 표현하였으며, 연조직이나 다른 조직과의 접촉 부위는 모두 제외하였다.(Fig. 11) 각 개체별 골 접촉률 측정 결과를 바탕으로 평균값과 오차를 기록하였고, 평균값을 기준으로 하여 단순 비교를 한 경우 대조군에 비해 실험군이 우수한 결과를 보였다.(Fig. 12)

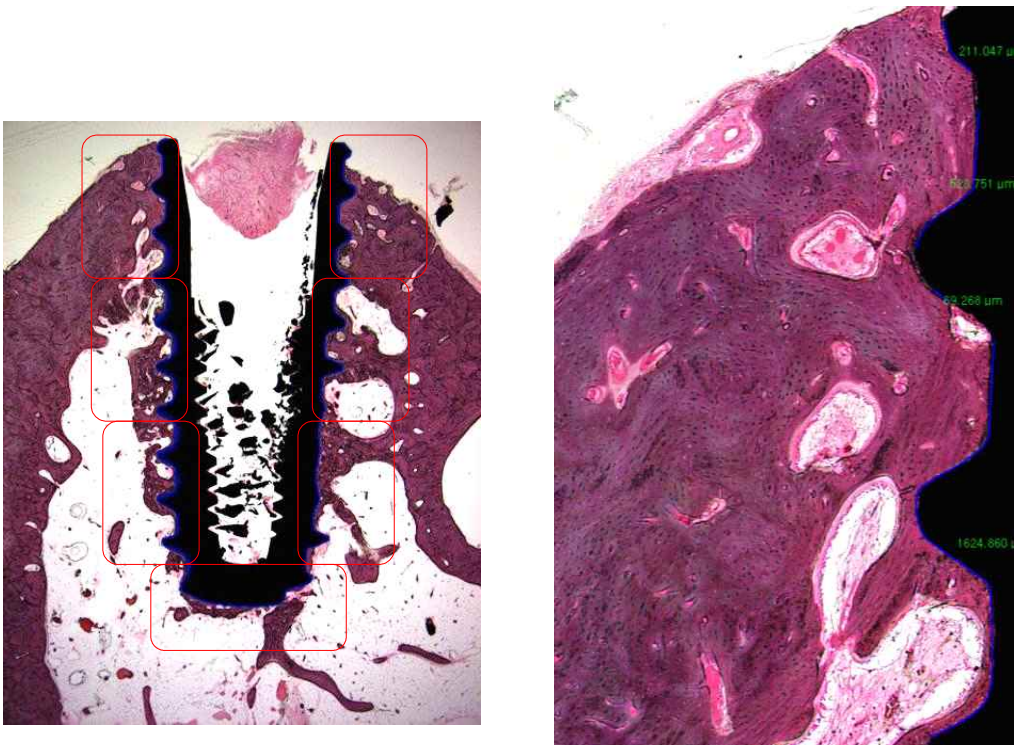

Fig. 11 Calculation of bone to implant contact(BIC)

Table 2. BIC results after healing periods of 4 weeks

4주군		Implant	Bone	BIC(%)
Dog #1	Control	26408.92	11888.83	45.02
	UV	24770.71	19017.15	76.77
Dog #2	Control	24952.46	9391.17	37.64
	UV	26536.89	16020.68	60.37
Dog #3	Control	25018.87	15085.13	60.30
	UV	24896.83	18608.06	74.74
Dog #4	Control	24155.01	11100.03	45.95
	UV	24518.98	15093.10	61.56
Dog #6	Control	25310.36	18208.59	71.94
	UV	23307.09	16855.65	72.32

Table 3. BIC results after healing periods of 8 weeks

8주군		Implant	Bone	BIC(%)
Dog #1	Control	23051.25	13503.14	58.58
	UV	23921.08	15058.71	62.95
Dog #2	Control	25340.89	15790.12	62.31
	UV	23573.63	16727.00	70.96
Dog #3	Control	23526.29	14361.91	61.05
	UV	23854.90	17193.08	72.07
Dog #4	Control	25630.82	15953.93	62.25
	UV	24277.14	11109.89	45.76
Dog #6	Control	25845.80	14042.13	54.33
	UV	24041.88	16700.61	69.46

Table 4. Histometrical analysis : BIC (Group Mean±SD)

Group		4 weeks	8 weeks
Control	Mean (%) S.D.	52.17 (±13.77)	59.70 (± 3.36)
UV	Mean (%) S.D.	69.15 (± 7.65)	64.24 (±10.92)

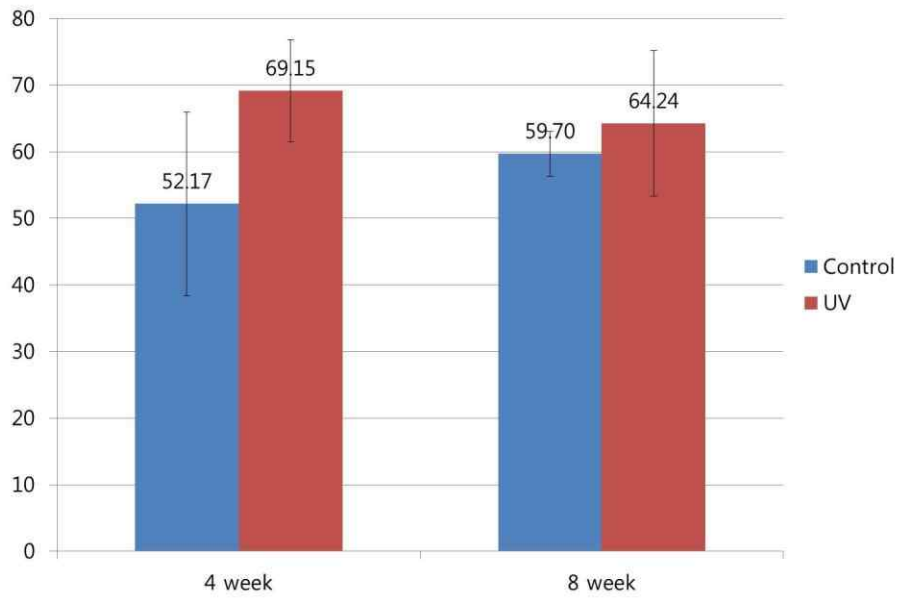

Fig. 12 BIC mean between two groups

2) 대조군과 실험군의 골 단면적 비교

대조군과 실험군의 골 단면적은 임플란트 고정체의 첫 번째 나사산을 제외하고 두 번째 나사산부터 상부 3 개의 나사산 최외측을 연결하여 그 내부에 있는 골 조직의 면적을 측정하였다.(Fig. 13) 첫 번째 나사산에 해당하는 부위는 개체에 따라 골 흡수가 많이 일어나 측정이 불가능한 개체가 존재하였으며, 이에 따른 비교가 어려워 제외하였다. 각 개체별 골 단면적 측정 결과를 바탕으로 평균값과 오차를 기록하였고, 평균값을 기준으로 하여 단순 비교를 한 경우 대조군에 비해 실험군이 우수한 결과를 나타내었으며 4 주군에 비해 8 주군에서 더 높은 골 단면적 양상을 보였다.

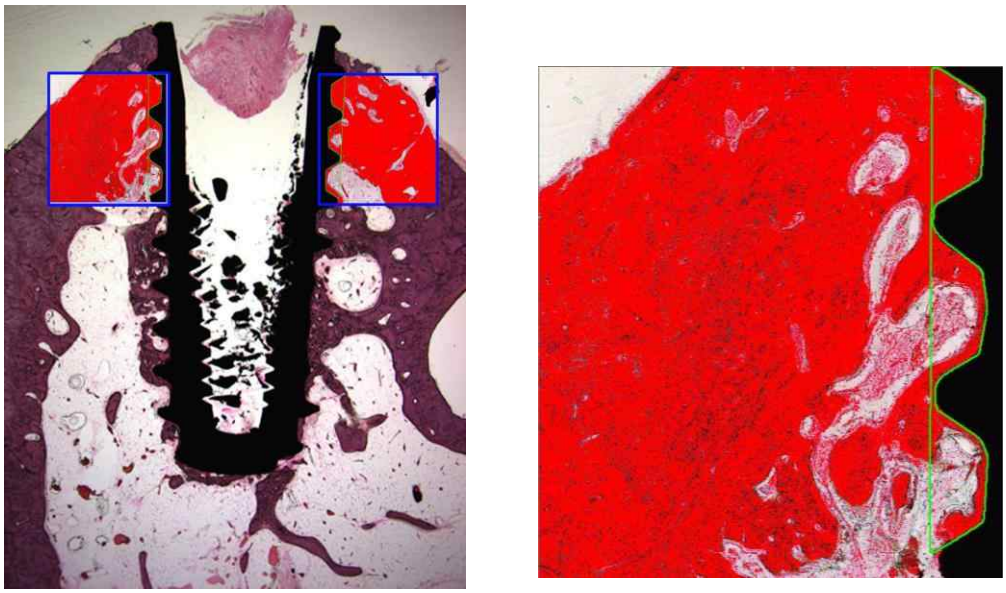

Fig. 13 Measurement of bone volume(BV)

Table 5. BV results after healing periods of 4 weeks

4주군		Total	Bone	BV(%)
Dog #1	Control	409918.49	140842.01	34.36
	UV	405855.57	219701.21	54.13
Dog #2	Control	402676.31	125955.18	31.28
	UV	405067.90	151611.59	37.43
Dog #3	Control	409782.69	183082.84	44.68
	UV	410430.06	231661.37	56.44
Dog #4	Control	432587.13	194180.62	44.89
	UV	412243.07	182589.41	44.29
Dog #6	Control	411363.95	157150.74	38.20
	UV	419162.50	252731.99	60.29

Table 6. BV results after healing periods of 8 weeks

8주군		Total	Bone	BV(%)
Dog #1	Control	410159.11	214008.59	52.18
	UV	416378.44	227971.93	54.75
Dog #2	Control	428112.24	233175.63	54.47
	UV	408816.120	239191.93	58.51
Dog #3	Control	413060.21	229044.81	55.45
	UV	414844.26	239406.96	57.71
Dog #4	Control	431686.27	172974.19	40.07
	UV	416559.98	217992.75	52.33
Dog #6	Control	413611.14	170142.60	41.14
	UV	408713.21	217933.45	53.32

Table 7. Histometrical analysis : BV (Group Mean±SD)

Group		4 weeks	8 weeks
Control	Mean (%) S.D.	38.68 (±6.09)	48.66 (±7.46)
UV	Mean (%) S.D.	50.52 (±9.41)	55.32 (±2.70)

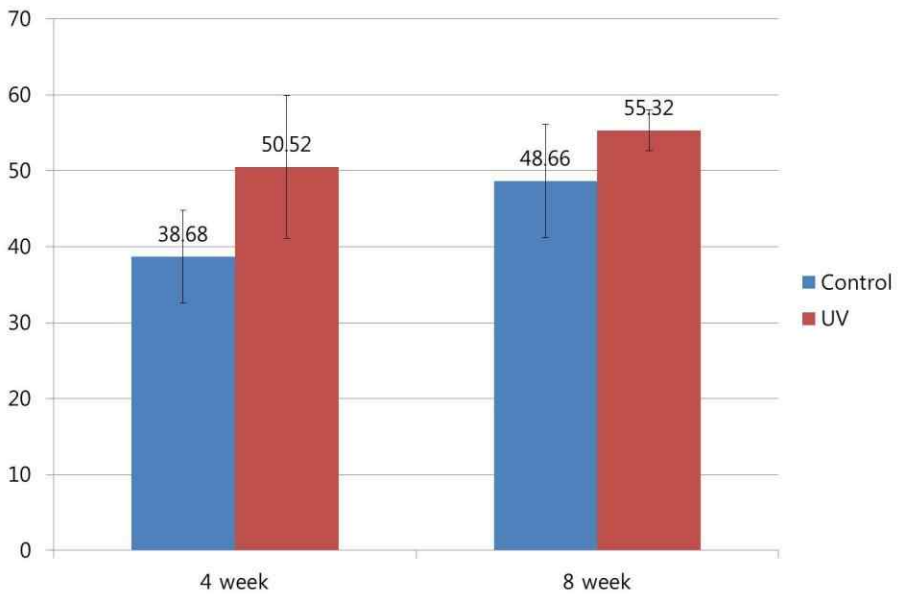

Fig. 14 BV mean between two groups

3) 조직형태계측학적 결과의 통계학적 유의성 비교

Table 8. BIC and BV results of each group

Time	Group	N	Mean	SD	Median	Range	Max	min
Bone to Implant Contact (%)								
4wk	Con	5	52.17	13.77	45.95	34.30	71.94	37.64
	UV†	5	69.15	7.65	72.32	16.40	76.77	60.37
8wk	Con	5	59.70	3.36	61.05	7.98	62.31	54.33
	UV	5	64.24	10.92	69.46	26.31	72.07	45.76
Bone Volume (%)								
4wk	Con	5	38.68	6.09	38.20	13.61	44.89	31.28
	UV	5	50.51	9.40	54.13	22.86	60.29	37.43
8wk	Con	5	48.66	7.46	52.18	15.38	55.45	40.07
	UV	5	55.32	2.70	54.75	6.18	58.51	52.33

† Statistically significant difference compared to control. ($P<0.05$)

Table 9. Statistical difference between the groups

Group	BIC	BV
Con4 vs UV4	0.0367†	0.1250
Con8 vs UV8	0.1437	0.0625
Con4 vs Con8	0.6250	0.1875
UV4 vs UV8	0.3125	0.3125

† Statistically significant difference. ($P<0.05$)

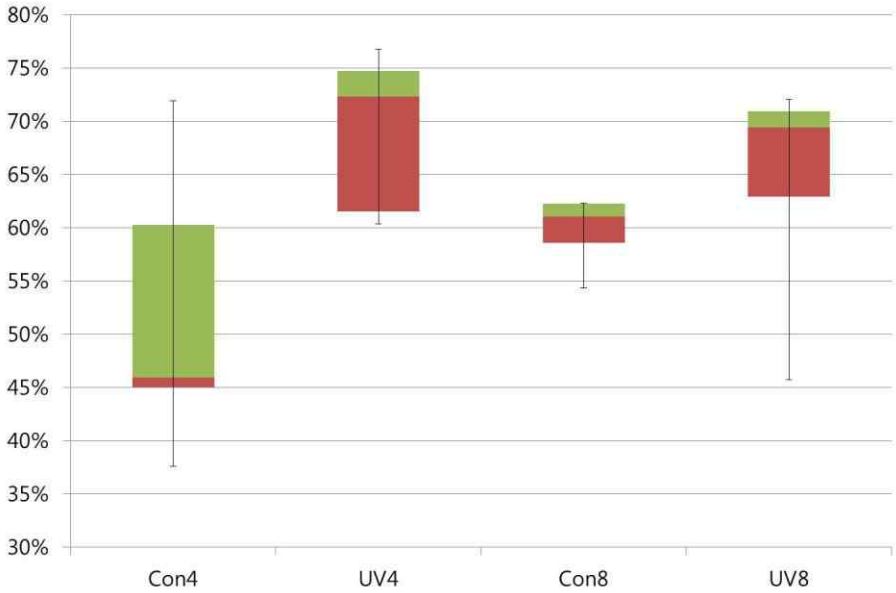

Fig. 15 Comparison of BIC result between the groups

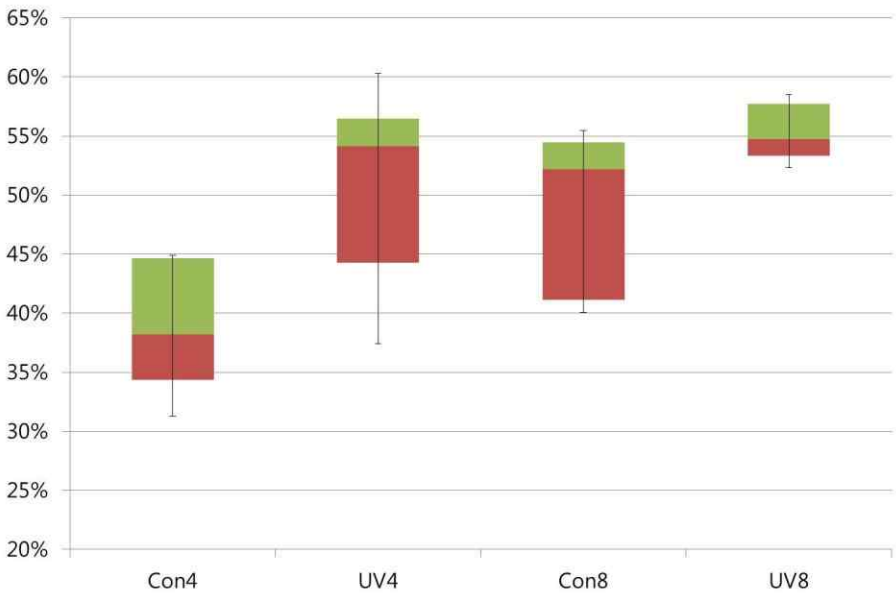

Fig. 16 Comparison of BV result between the groups

IV. 총괄 및 고찰

그 동안 여러 기초학적 연구를 통해 임플란트의 표면에 적절한 방법으로 자외선을 조사하면 초기 골형성에 유리하게 작용할 것이라는 의견이 제기되어 왔다. 실험실 연구를 통해 밝혀진 임플란트 표면의 자외선 조사에 의한 장점은 다음과 같다. 티타늄 표면의 초친수성, 단백질 결합의 증가, 조골세포 이동 증가, 조골세포 부착 증가, 조골세포 확산 촉진, 조골세포 증식 증대, 조골세포 분화 촉진, 표면 탄화수소의 제거. 이러한 현상들은 서로 독립적인 것이 아니며, 서로에 의해 긴밀한 관계를 가지며 일어난다.[14,21]

이처럼 이론적으로 밝혀진 자외선 표면 처리의 장점은 이번 연구를 통해서 생체 내에서도 그 효과가 나타남을 알 수 있었다. 이미 임상에서 성공적으로 사용되고 있는 SA 임플란트를 대조군으로 사용하여 비교함으로써 임플란트 표면의 자외선 조사가 골유착에 부정적 영향을 미치지 않는 것을 확실히 확인하였다. 뿐만 아니라 임플란트 식립시 표면의 특성에서도 명백한 차이를 나타냈는데, 자외선을 조사한 임플란트에서 표면 젖음성이 좋아 나사선을 타고 올라오는 혈액의 양과 속도가 자외선을 조사하지 않은 임플란트보다 육안상 명백하게 우수함을 직접 관찰할 수 있었다.

임플란트와 골의 유착과정은 많은 요소에 영향을 받는다.[22] 본 실험에서는 동일한 술자에 의한 식립이 이루어졌으며, 동일한 장소에서 일정한 순서에 의해 임플란트의 자외선 조사 및 식립이 이루어졌다. 비록 회복과정에서 1마리의 실험동물이 예기치 못한 사고에 의해 희생되어 실험결과에 포함되지 못했으나, 다른 5마리의 동물들은 일련의 과정을 통해 동일한 환경에서 사육되었다.

일반적으로 제거 회전력이 클수록 임플란트와 골의 결합력이 향상되었음을 의미하는데[23,24], 이번 실험에서 측정된 제거 회전력 결과는 실험군과 대조군이 통계적으로 유의한 차이를 보이지 못했다. 시편의 수가 작고 상악에 식립된 임플란트에 대해 측정하였기 때문에 골양, 골질 및 상악동의 위치에 따른 개체간 편차가 크게 나타난 것으로 생각된다. 하지만 제거 회전력 평균값의 단순 비교에 의하면 4주에서 자외선 조사의 효과가 나타나는 것으로 예상할 수 있고, 좀 더 많은 개체를 대상으로 통제된 환경 하에 실험이 이루어진다면 자외선 조사에 의한 긍정적인 결과를 기대해 볼 수 있을 것이다.

조직형태계측학적 분석에서는 4주 실험군과 대조군 사이의 골 접촉률 결과가 통계적으로 유의한 차이를 보였다. 대조군이 임상에서 성공적으로 사용되고 있는 SA 표면 임플란트이고, 표본 수의 부족과 개체간 편차에도 불구하고 통계적으로 유의한 차이를 보임은 자외선 조사가 골유착의 향상에 있어 효과가 있는 것으로 생각된다. 그 밖의 다른 결과는 통계적으로 유의한 차이가 없었으나, 동물 실험의 특성상 개개 표본이 강력한 신뢰성을 가진다는 점을 감안한다면 단순한 평균값 비교에서 자외선 조사에 의한 골결합이 증가된 양상에 의미를 부여해 볼 수 있을 것이다.

자외선 조사에 의한 골과 임플란트 결합 양상의 변화는 조직학적 시편을 통해 직접 확인할 수 있다. 자외선을 조사하지 않은 임플란트는 각 나사산을 중심으로만 새로운 골이 생성되는 양상을 보이지만, 자외선 조사시에는 나사산뿐만 아니라 나사골 측에서도 연속적인 형태의 골결합 양상이 나타났다.(Fig. 8, 9) 본 실험에서 추가적으로 시행한 형광현미경 소견에서도 조직계측학적 결과와 비슷한 골 조직의 개형이나 침착 양상을 관찰할 수 있었다.(Fig.10) 특히, 자외선을 조사한 임플란트에서 Calcein 및 Alizarin red S를 통한 녹색 및 적색 형광 부위가 나사산부터 나사골에 걸쳐 연속적으로 관찰된다는 사실은 조직계측학적 실험의 결과와 일치한다. 이러한 연속적인 골결합 양상은 자

외선 조사에 의한 임플란트 표면의 초친수성 및 탄화수소 제거 효과와 밀접한 관련이 있을 것으로 생각된다.

임플란트의 안정성은 크게 1차 안정성과 2차 안정성으로 분류된다. 1차 안정성은 생물학적 결합을 제외한 외과적 식립 과정시 이루어지는 기계적인 안정성으로 정의된다. 이것은 일반적으로 피질골에 의해 주로 이루어지는데 식립 부위마다 피질골의 두께가 다르므로 식립 부위에 따라 1차 안정성이 달라지게 된다. 이렇게 임플란트 식립시 초기 고정이 이루어지고 나면 그 이후부터는 생물학적 결합이 시작되는데 이를 2차 안정성으로 정의할 수 있다.[25] 임플란트 표면에 자외선을 조사하면 앞에서 언급한 친수성을 띤 표면으로 인해 더 넓은 부위에서 생물학적 반응이 일어나면서 초기 고정 직후의 2차 안정성 측면에서 볼 때 더 우수한 양상의 골유착이 일어나게 되는 것으로 예상해볼 수 있다.

이번 연구의 실험결과를 분석함에 있어서도 가장 먼저 임플란트의 식립 위치에 따른 차이가 나타남을 알 수 있었는데, 피질골이 많이 존재하는 부위에서는 초기 회복 양상이 양호함을 발견하였다. 식립 위치에 의한 영향을 최소화하기 위해 실험 디자인에서 대조군과 실험군의 식립 위치를 임의로 설정하였지만, 전체적인 실험결과에서 이에 의한 영향이 어느 정도 작용했을 것이라 예상된다. 초기 고정 이후의 골결합 양상을 고려해 볼 때, 1차 안정성보다 2차 안정성의 역할이 더 중요할 수 있는 즉시 식립 임플란트 또는 골질이 좋지 않은 부위에서의 식립과 같은 경우 자외선 조사의 효과가 더욱 우수한 결과를 가져올 것이라고 기대된다.

V. 결 론

이번 연구는 자외선을 조사한 SA 표면 임플란트를 성견의 상하악골에 식립하고 4주, 8주 간격으로 희생 후 제거 회전력과 광학현미경 및 형광현미경의 조직계측학적 관찰을 통해 자외선을 조사하지 않은 기존 SA 표면 임플란트와 비교하여 다음과 같은 결과를 얻을 수 있었다.

1. 4 주군의 골 접촉률 분석에서 자외선을 조사한 SA 표면 임플란트가 기존 SA 표면 임플란트와 비교하여 통계적으로 유의한 차이를 보였으며 ($p < 0.05$), 그 밖의 다른 모든 실험에서는 자외선을 조사한 SA 표면 임플란트와 기존 SA 표면 임플란트 사이에 통계적으로 유의한 차이를 보이지 않았다.

2. 자외선을 조사한 SA 표면 임플란트와 기존 SA 표면 임플란트에서 4 주군과 8 주군 사이에는 통계적으로 유의한 차이를 보이지 않았다.

3. 자외선을 조사한 SA 표면 임플란트는 나사산 뿐만 아니라 나사골 부위에서도 골 조직이 관찰되어 전반적으로 연속적인 형태의 골 접촉 양상을 보였다.

참고문헌

1. Davies, J.E., *Mechanisms of endosseous integration.* Int J Prosthodont, 1998. **11**(5): p. 391-401.

2. Berglundh, T., et al., *De novo alveolar bone formation adjacent to endosseous implants.* Clin Oral Implants Res, 2003. **14**(3): p. 251-62.

3. Novaes, A.B., Jr., et al., *Histomorphometric analysis of the bone-implant contact obtained with 4 different implant surface treatments placed side by side in the dog mandible.* Int J Oral Maxillofac Implants, 2002. **17**(3): p. 377-83.

4. Novaes, A.B., Jr., et al., *Influence of implant surfaces on osseointegration.* Braz Dent J, 2010. **21**(6): p. 471-81.

5. Buser, D., et al., *Influence of surface characteristics on bone integration of titanium implants. A histomorphometric study in miniature pigs.* J Biomed Mater Res, 1991. **25**(7): p. 889-902.

6. Mustafa, K., et al., *Determining optimal surface roughness of TiO(2) blasted titanium implant material for attachment, proliferation and differentiation of cells derived from human mandibular alveolar bone.* Clin Oral Implants Res, 2001. **12**(5): p. 515-25.

7. Sader, M.S., et al., *Effect of three distinct treatments of titanium surface on osteoblast attachment, proliferation, and differentiation.* Clin Oral Implants Res, 2005. **16**(6): p. 667-75.

8. Martin, J.Y., et al., *Effect of titanium surface roughness on proliferation, differentiation, and protein synthesis of human osteoblast-like cells (MG63).* J Biomed Mater Res, 1995. **29**(3): p. 389-401.

9. Schwartz, Z., et al., *Effect of titanium surface roughness on chondrocyte proliferation, matrix production, and differentiation depends on the state of cell maturation.* J Biomed Mater Res, 1996. **30**(2): p. 145-55.

10. Anselme, K., *Osteoblast adhesion on biomaterials.* Biomaterials, 2000. **21**(7): p. 667-81.

11. Zhao, G., et al., *High surface energy enhances cell response to titanium substrate microstructure.* J Biomed Mater Res A, 2005. **74**(1): p. 49-58.

12. Kim, S.J., et al., *Comparison of implant stability after different implant surface treatments in dog bone.* J Appl Oral Sci, 2010. **18**(4): p. 415-20.

13. Wang, R., et al., *Light-induced amphiphilic surfaces.* Nature, 1997. **388**: p. 431-432.

14. Aita, H., et al., *The effect of ultraviolet functionalization of titanium on integration with bone.* Biomaterials, 2009. **30**(6): p. 1015-25.

15. Att, W., et al., *The effect of UV-photofunctionalization on the time-related bioactivity of titanium and chromium-cobalt alloys.* Biomaterials, 2009. **30**(26): p. 4268-76.

16. Ueno, T., et al., *Enhancement of bone-titanium integration profile with UV-photofunctionalized titanium in a gap healing model.* Biomaterials, 2010. **31**(7): p. 1546-57.

17. Iwasa, F., et al., *Enhancement of osteoblast adhesion to UV-photofunctionalized titanium via an electrostatic mechanism.* Biomaterials, 2010. **31**(10): p. 2717-27.

18. Miyauchi, T., et al., *The enhanced characteristics of osteoblast adhesion to photofunctionalized nanoscale TiO2 layers on biomaterials surfaces.* Biomaterials, 2010. **31**(14): p. 3827-39.

19. Hori, N., et al., *Electrostatic control of protein adsorption on UV-photofunctionalized titanium.* Acta Biomater, 2010. **6**(10): p. 4175-80.

20. Ueno, T., et al., *Effect of ultraviolet photoactivation of titanium on osseointegration in a rat model.* Int J Oral Maxillofac Implants, 2010. **25**(2): p. 287-94.

21. Sawase, T., et al., *Photo-induced hydrophilicity enhances initial cell behavior and early bone apposition.* Clin Oral Implants Res, 2008. **19**(5): p. 491-6.

22. Albrektsson, T., et al., *Osseointegrated titanium implants. Requirements for ensuring a long-lasting, direct bone-to-implant anchorage in man.* Acta Orthop Scand, 1981. **52**(2): p. 155-70.

23. Klokkevold, P.R., et al., *Osseointegration enhanced by chemical etching of the titanium surface. A torque removal study in the rabbit.* Clin Oral Implants Res, 1997. **8**(6): p. 442-7.

24. Klokkevold, P.R., et al., *Early endosseous integration enhanced by dual acid etching of titanium: a torque removal study in the rabbit.* Clin Oral Implants Res, 2001. **12**(4): p. 350-7.

25. Meredith, N., *Assessment of implant stability as a prognostic determinant.* Int J Prosthodont, 1998. **11**(5): p. 491-501.

부록

A

B

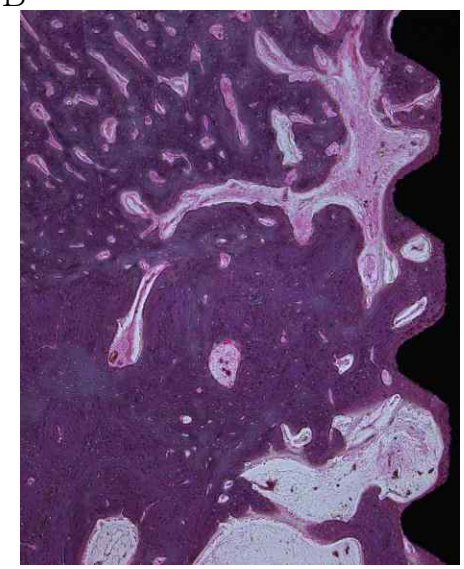

C

Fig. 17 Histologic feature of the 4 week-control group 1
(H&E stain; original magnification - A: X12.5, B: X50, C: X100)

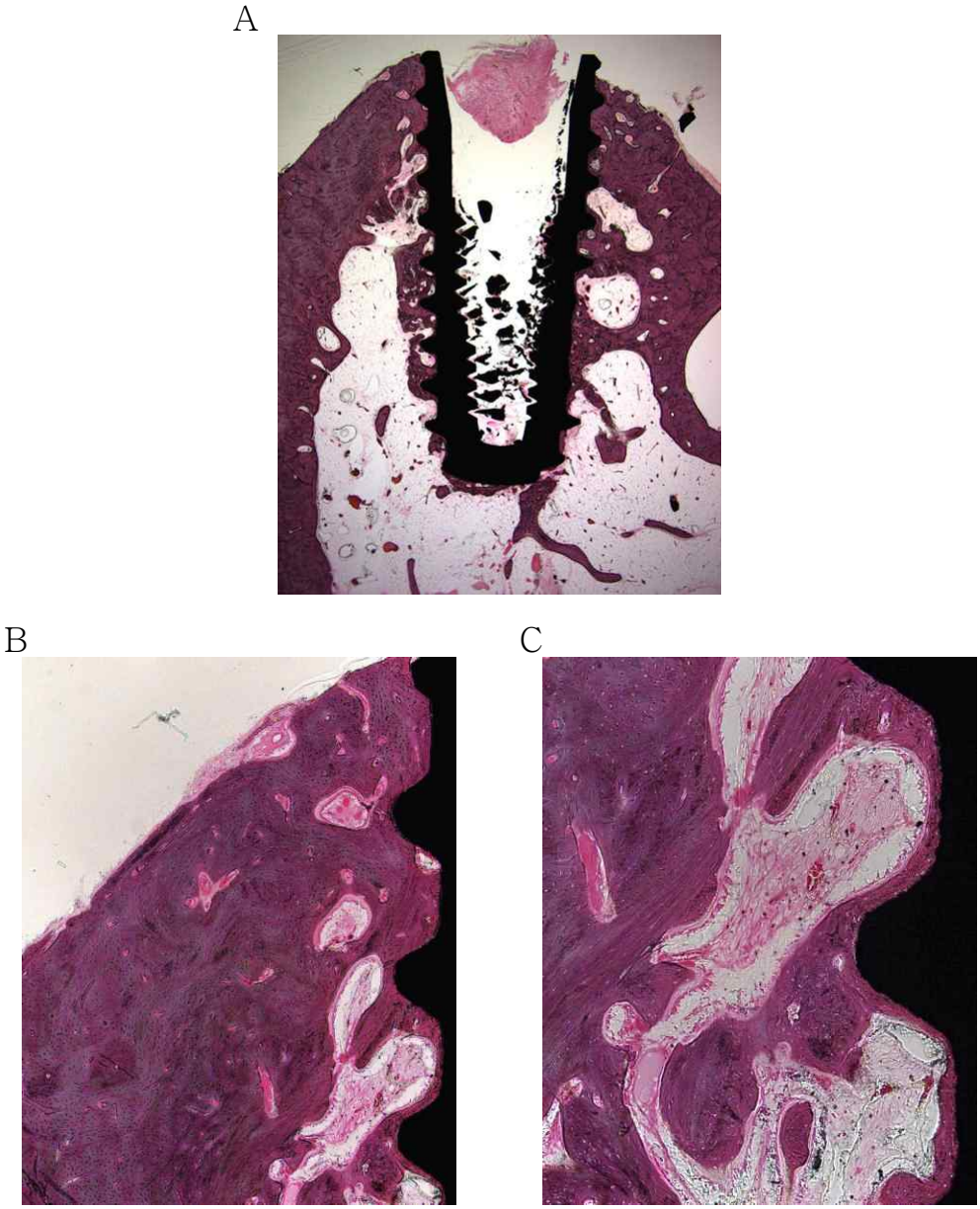

Fig. 18 Histologic feature of the 4 week-experimental group 1 (H&E stain; original magnification - A: X12.5, B: X50, C: X100)

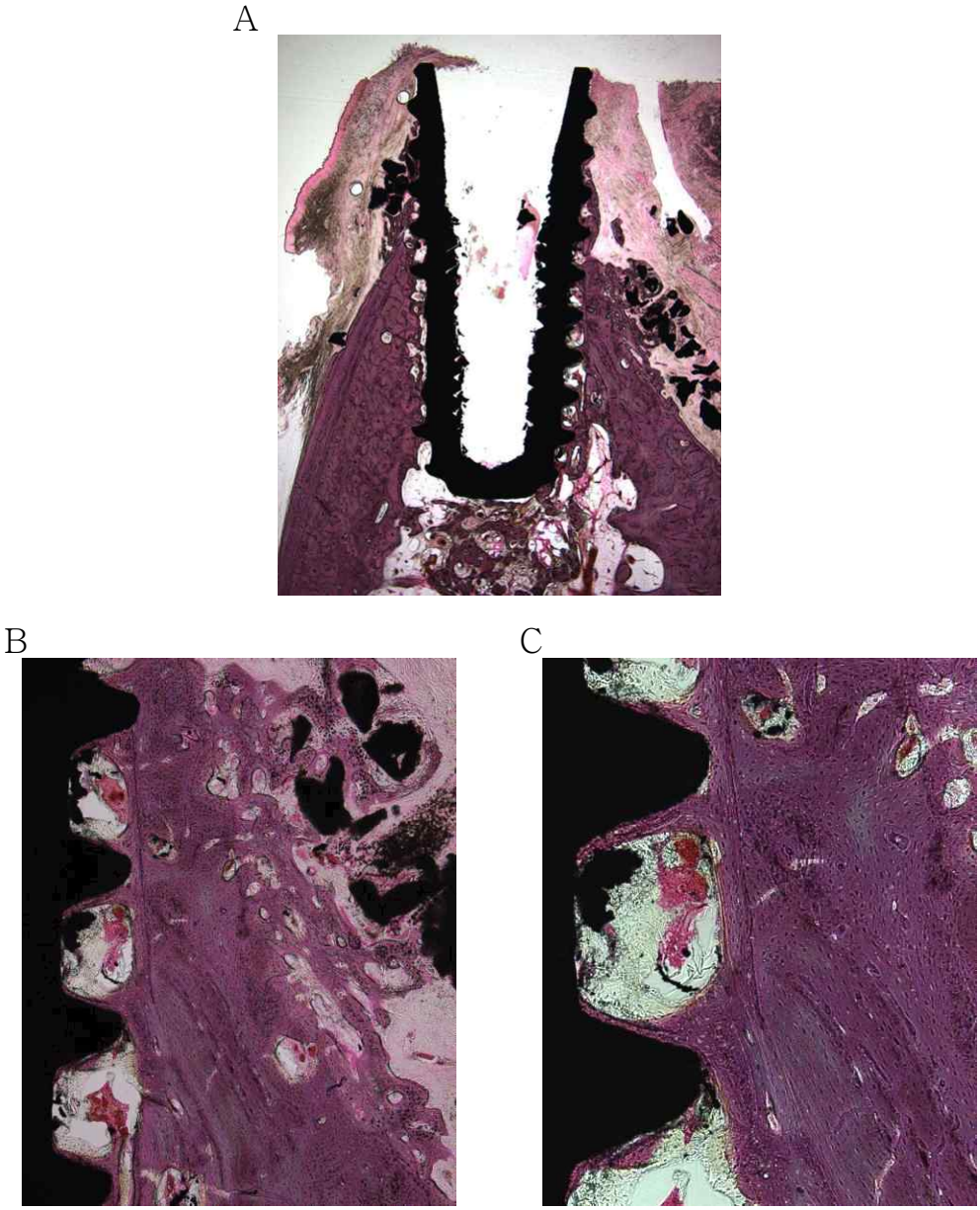

Fig. 19 Histologic feature of the 4 week-control group 2
(H&E stain; original magnification - A: X12.5, B: X50, C: X100)

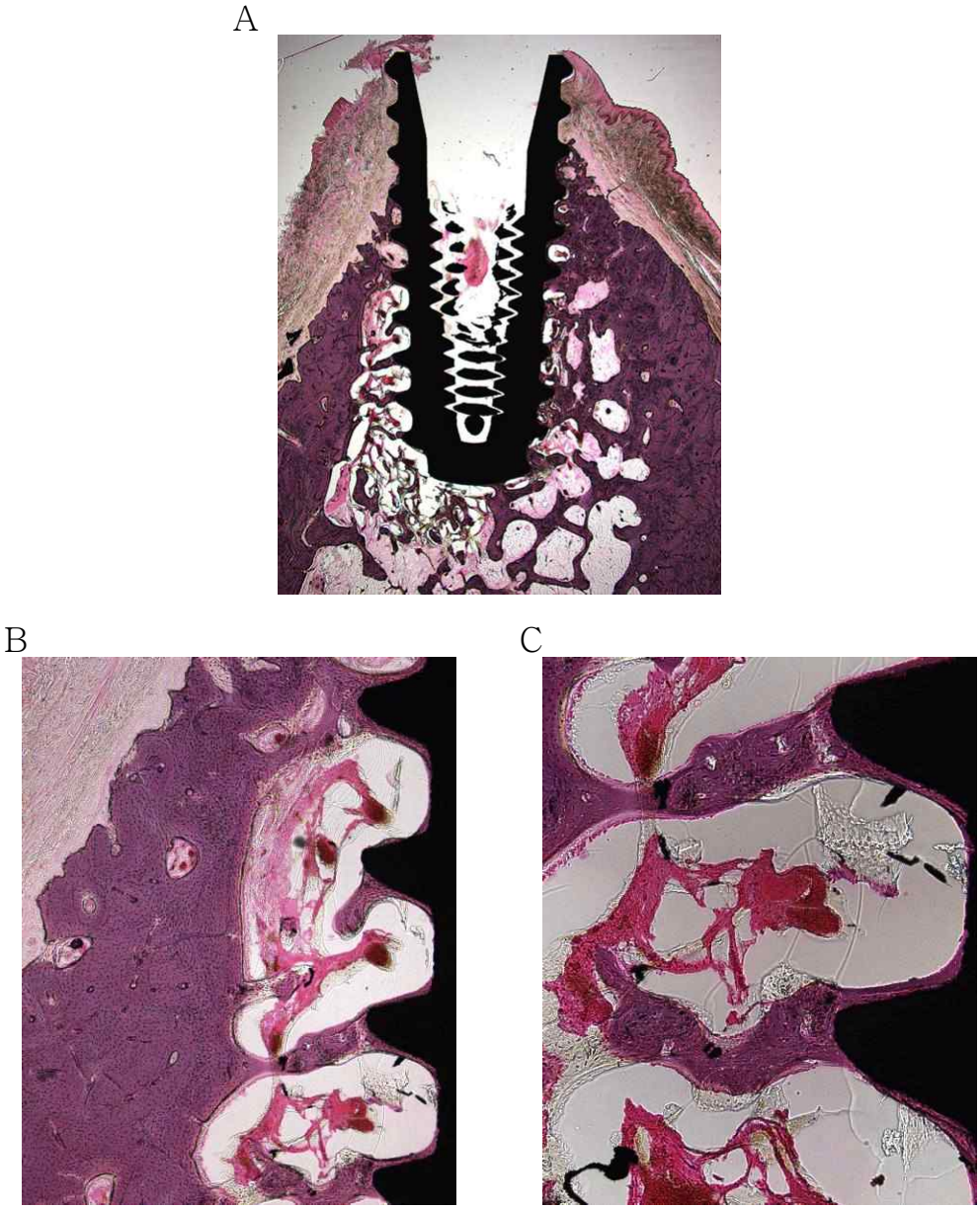

Fig. 20 Histologic feature of the 4 week-experimental group 2 (H&E stain; original magnification - A: X12.5, B: X50, C: X100)

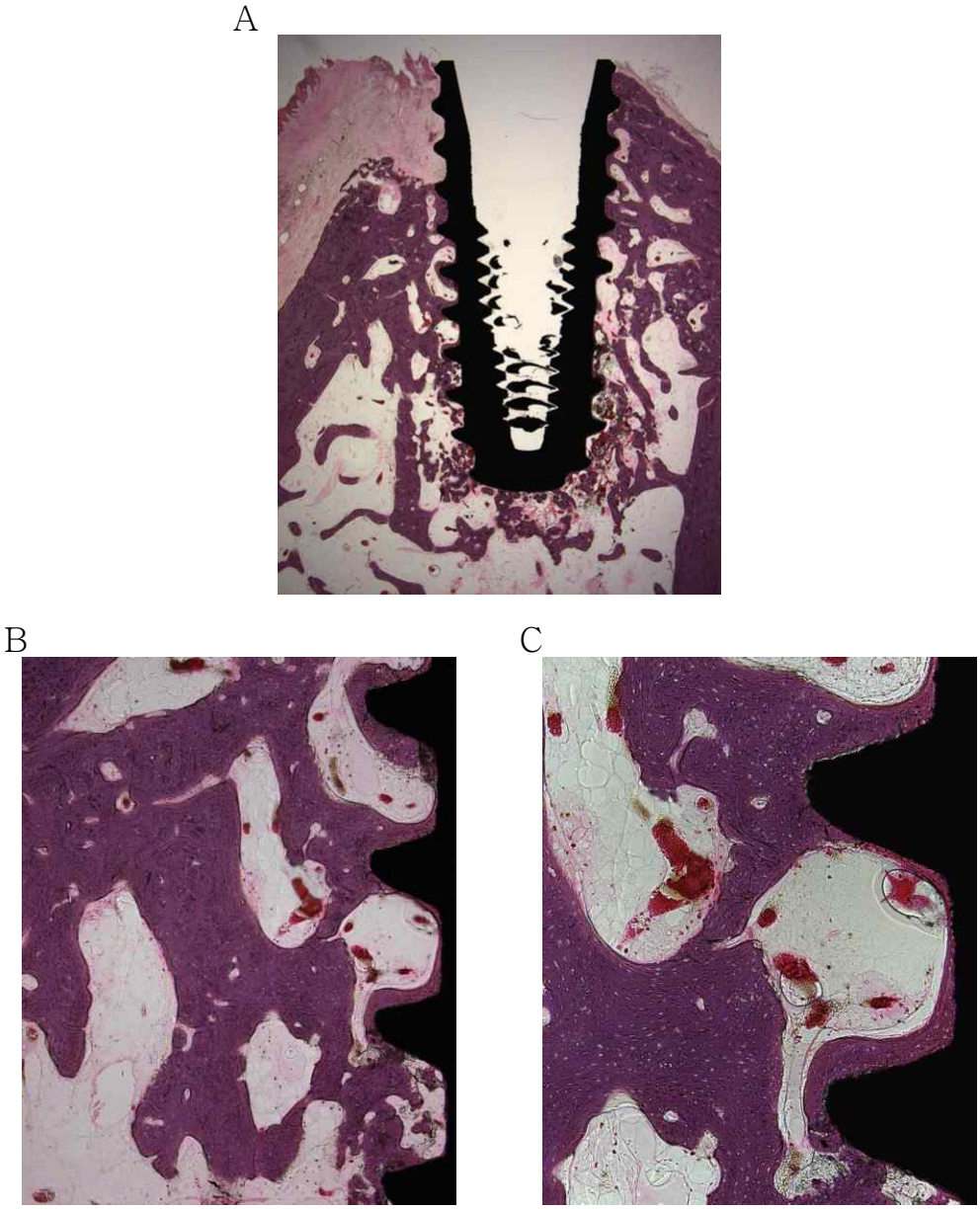

Fig. 21 Histologic feature of the 4 week-control group 3
(H&E stain; original magnification - A: X12.5, B: X50, C: X100)

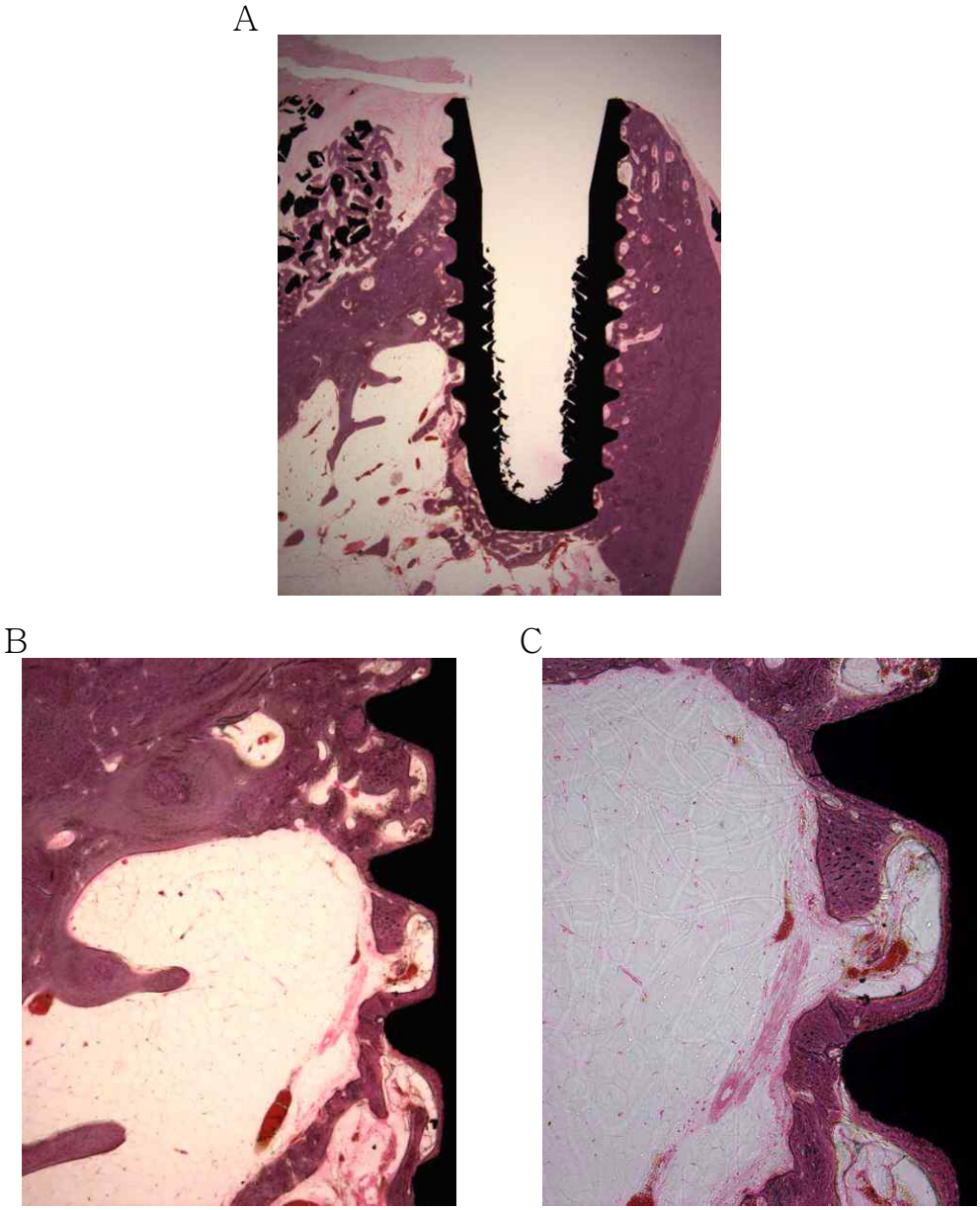

Fig. 22 Histologic feature of the 4 week-experimental group 3 (H&E stain; original magnification - A: X12.5, B: X50, C: X100)

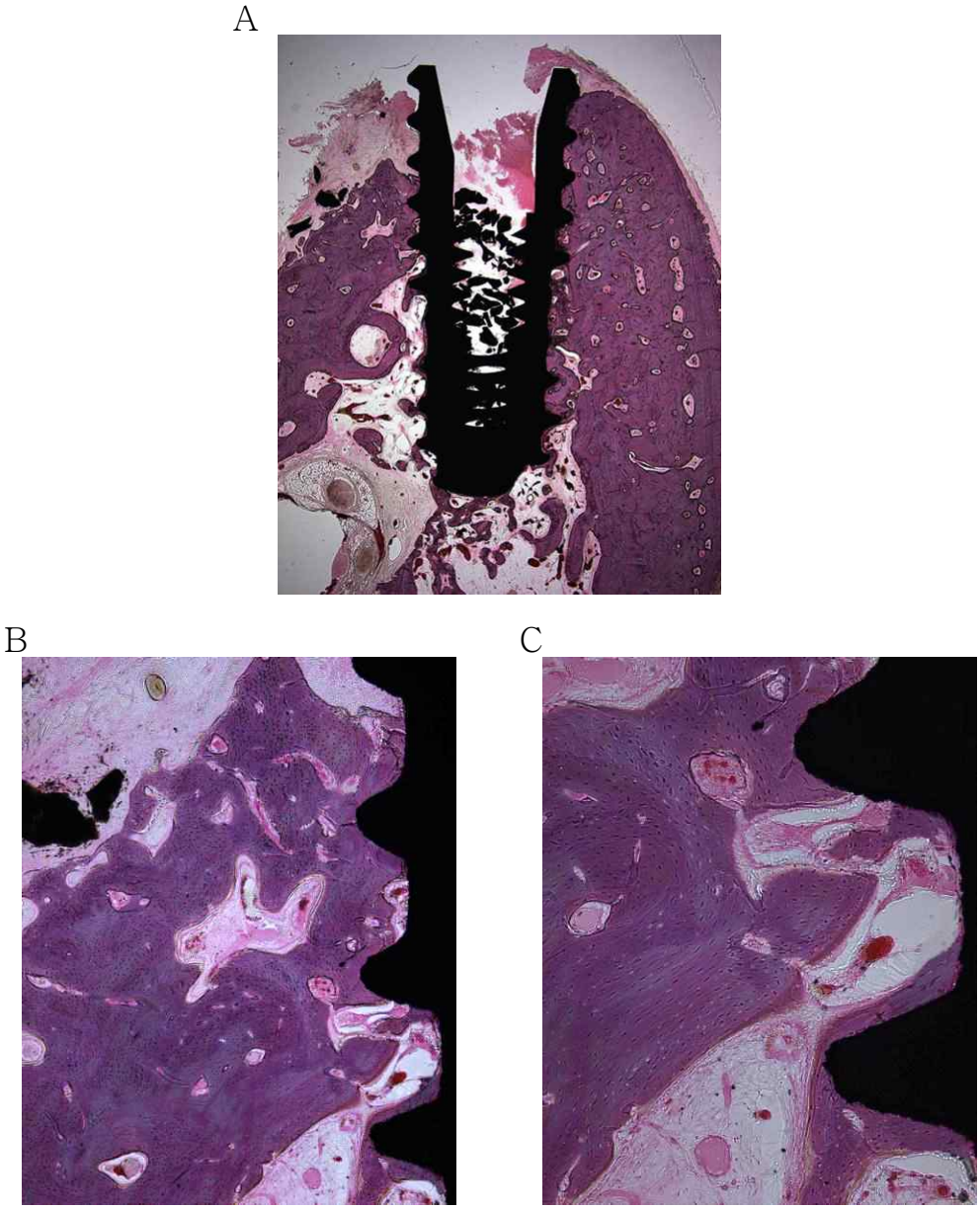

Fig. 23 Histologic feature of the 4 week-control group 4
(H&E stain; original magnification - A: X12.5, B: X50, C: X100)

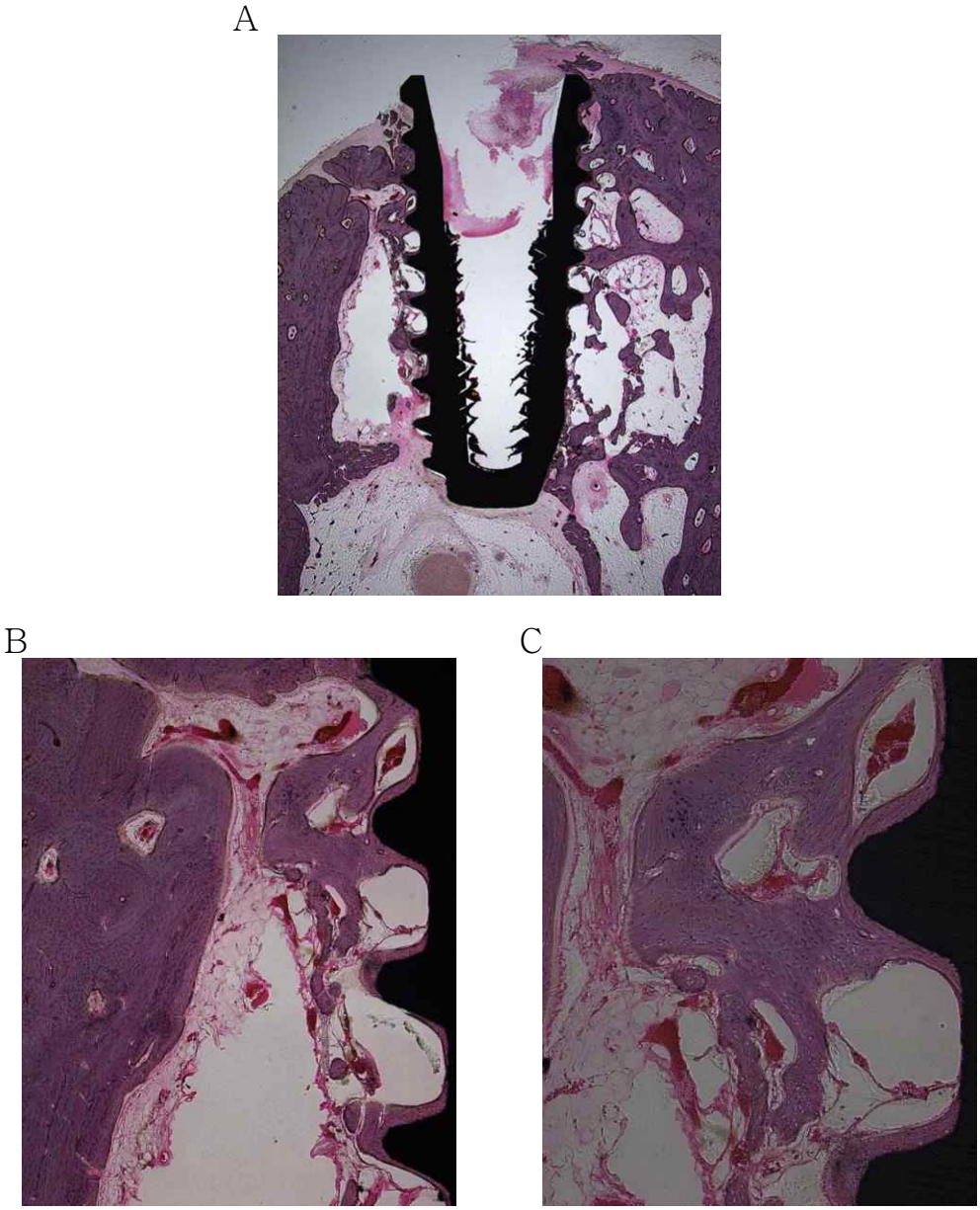

Fig. 24 Histologic feature of the 4 week-experimental group 4 (H&E stain; original magnification - A: X12.5, B: X50, C: X100)

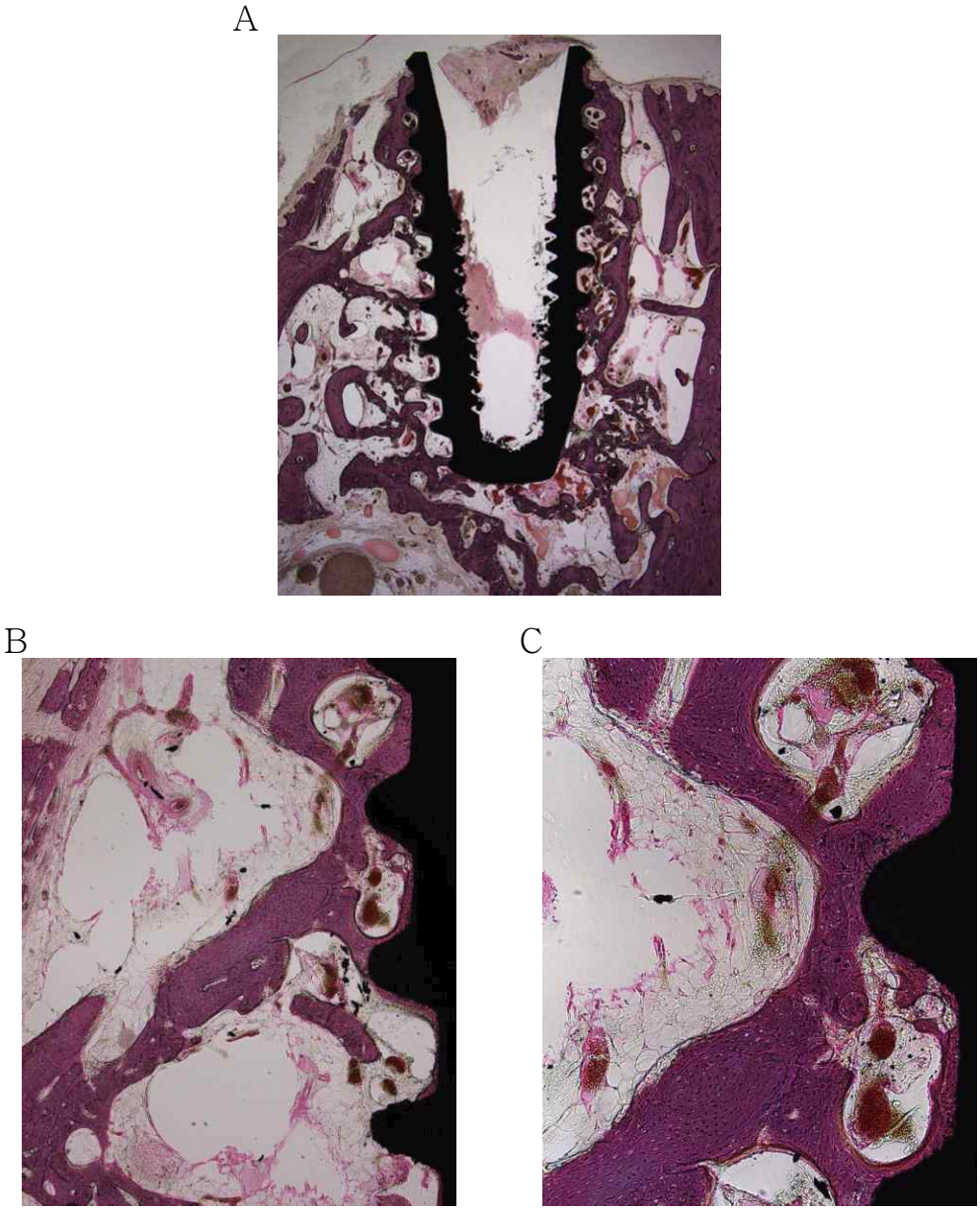

Fig. 25 Histologic feature of the 4 week-control group 6
(H&E stain; original magnification - A: X12.5, B: X50, C: X100)

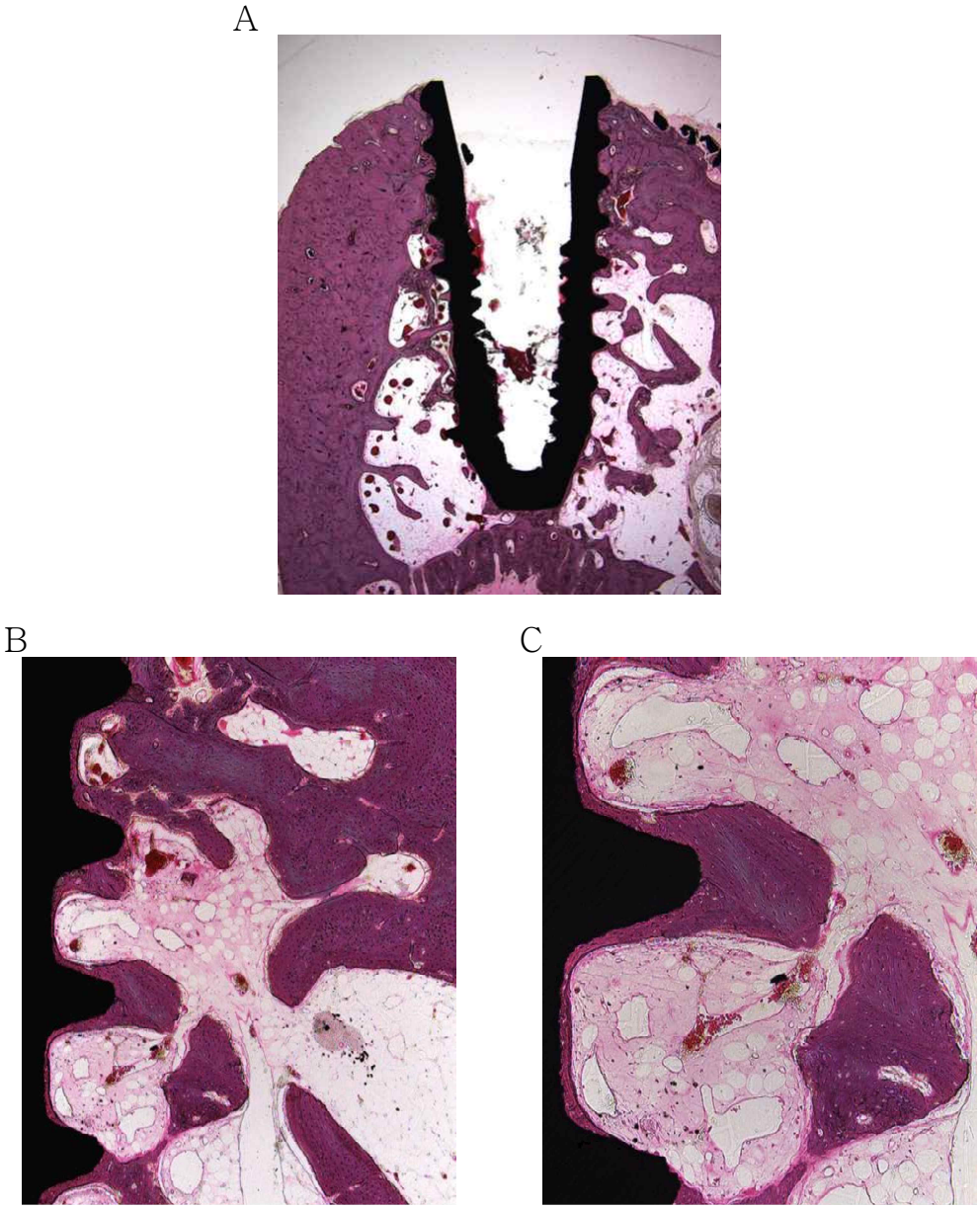

Fig. 26 Histologic feature of the 4 week-experimental group 6 (H&E stain; original magnification - A: X12.5, B: X50, C: X100)

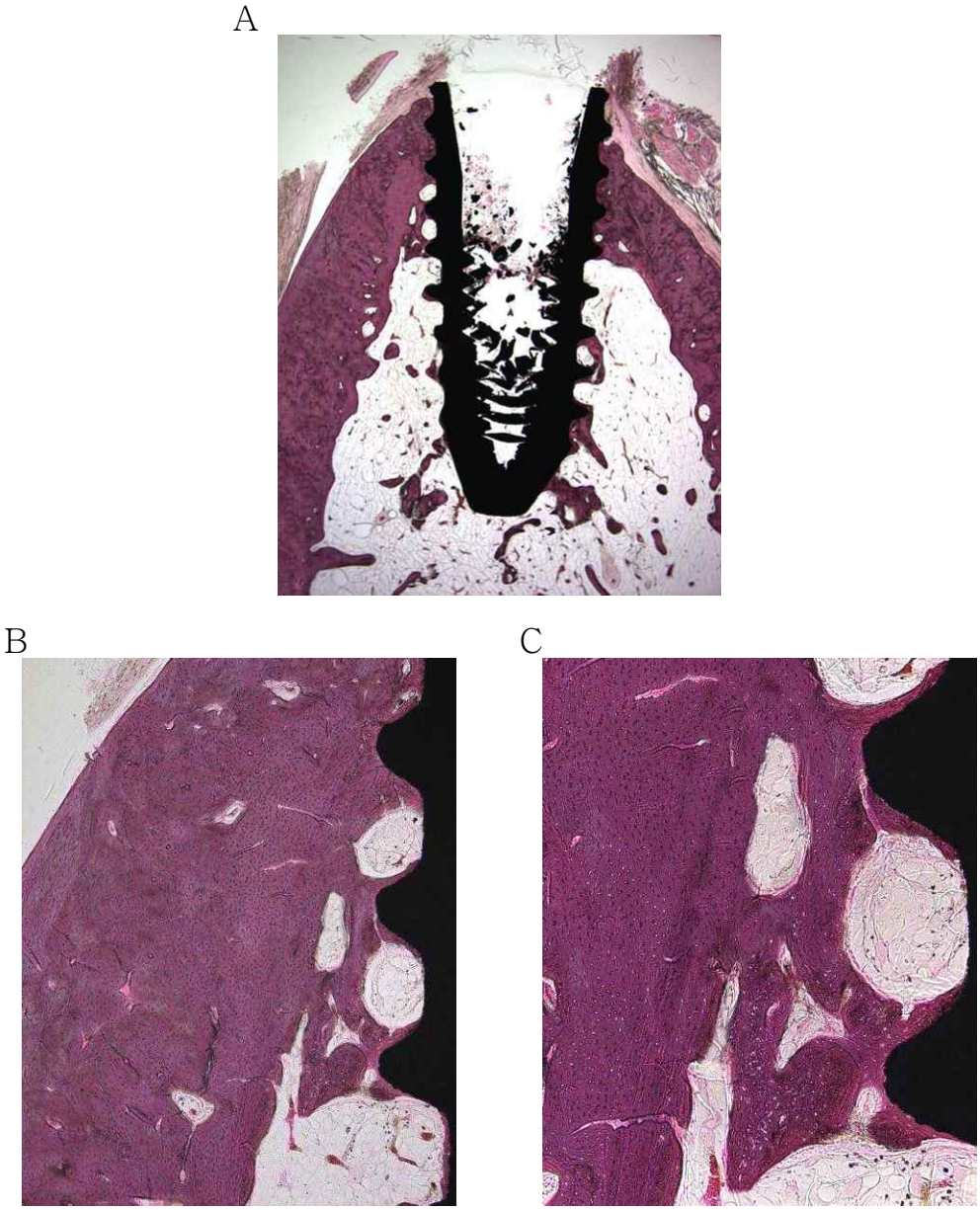

Fig. 27 Histologic feature of the 8 week-control group 1
(H&E stain; original magnification - A: X12.5, B: X50, C: X100)

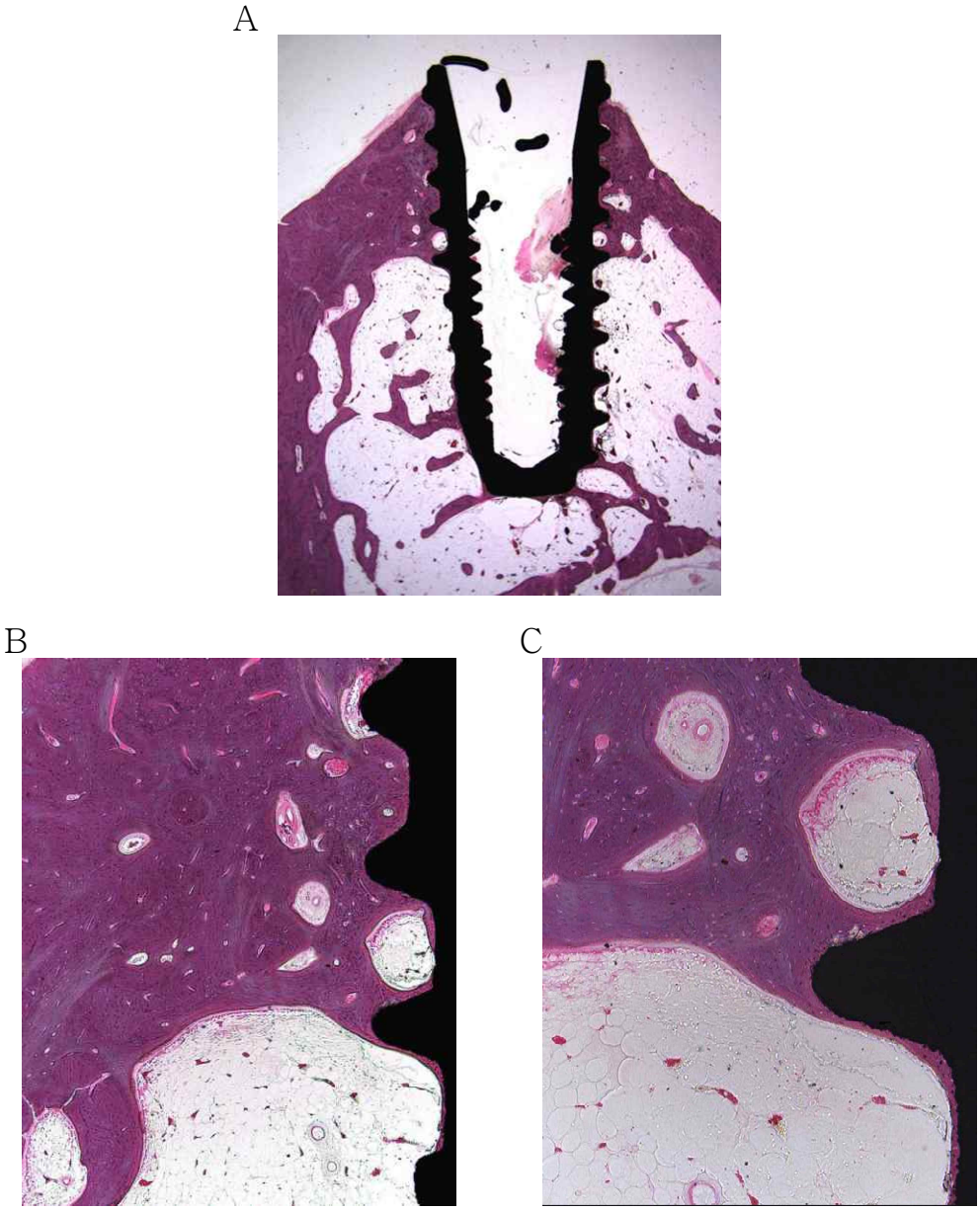

Fig. 28 Histologic feature of the 8 week-experimental group 1 (H&E stain; original magnification - A: X12.5, B: X50, C: X100)

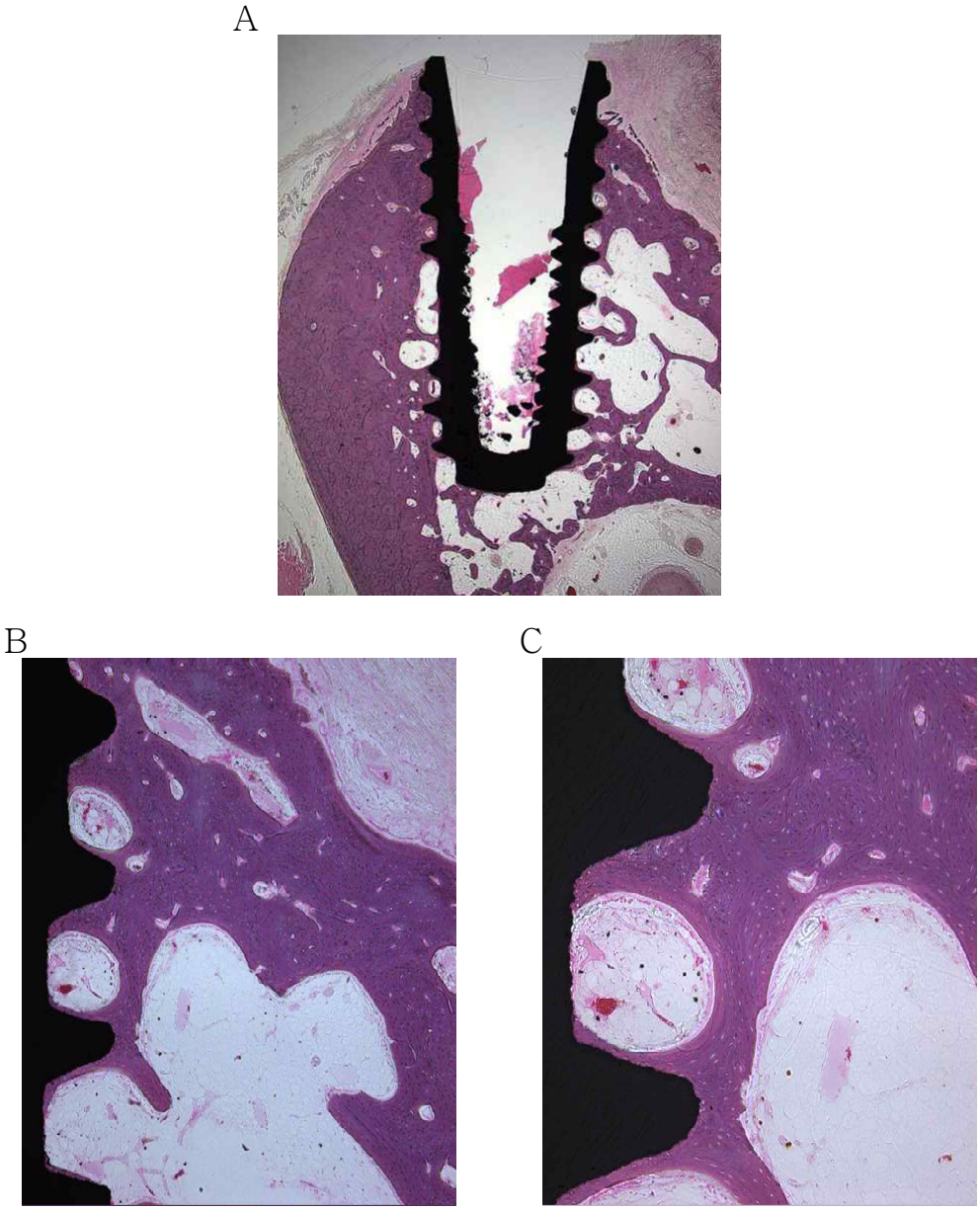

Fig. 29 Histologic feature of the 8 week-control group 2
(H&E stain; original magnification - A: X12.5, B: X50, C: X100)

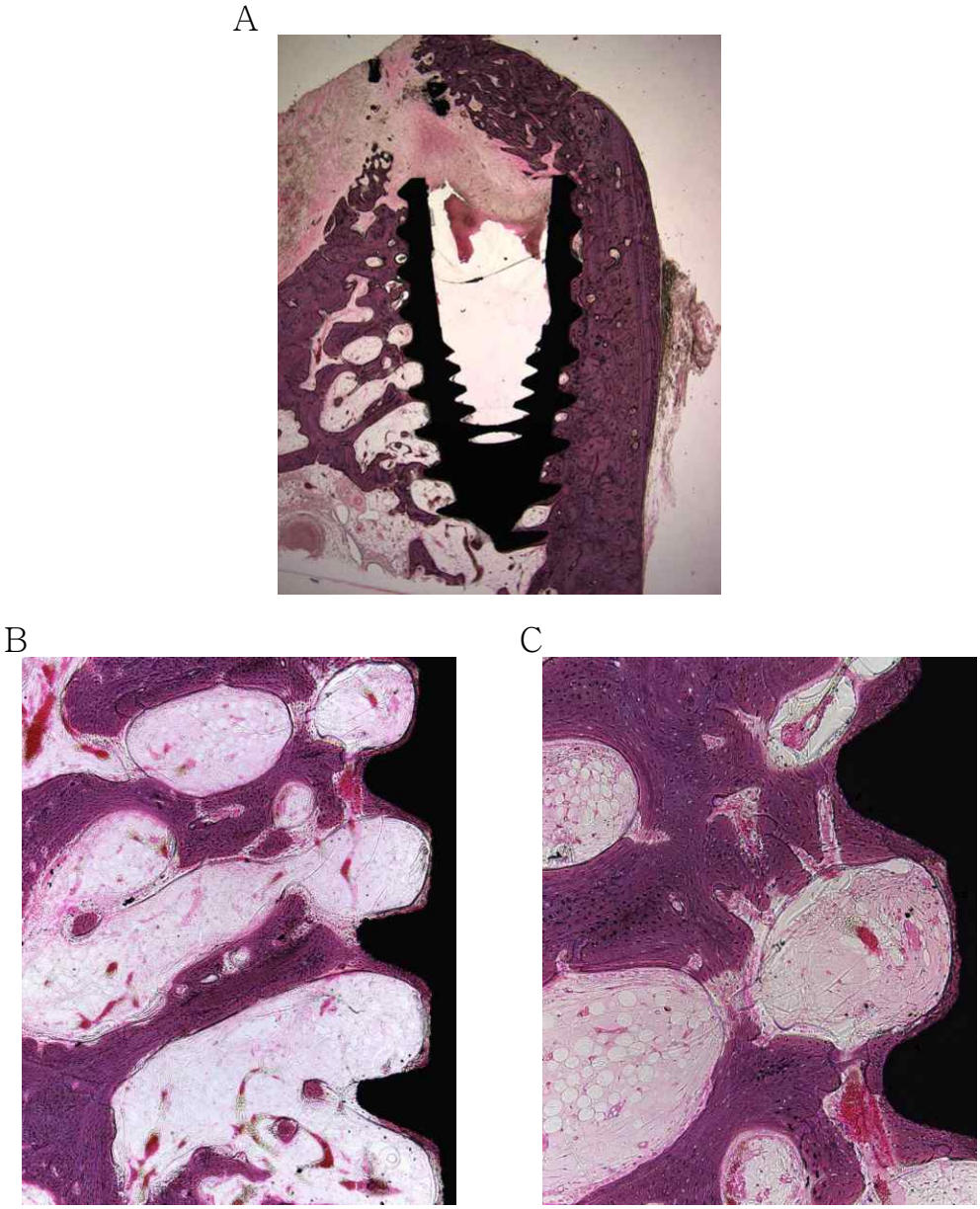

Fig. 30 Histologic feature of the 8 week-experimental group 2 (H&E stain; original magnification - A: X12.5, B: X50, C: X100)

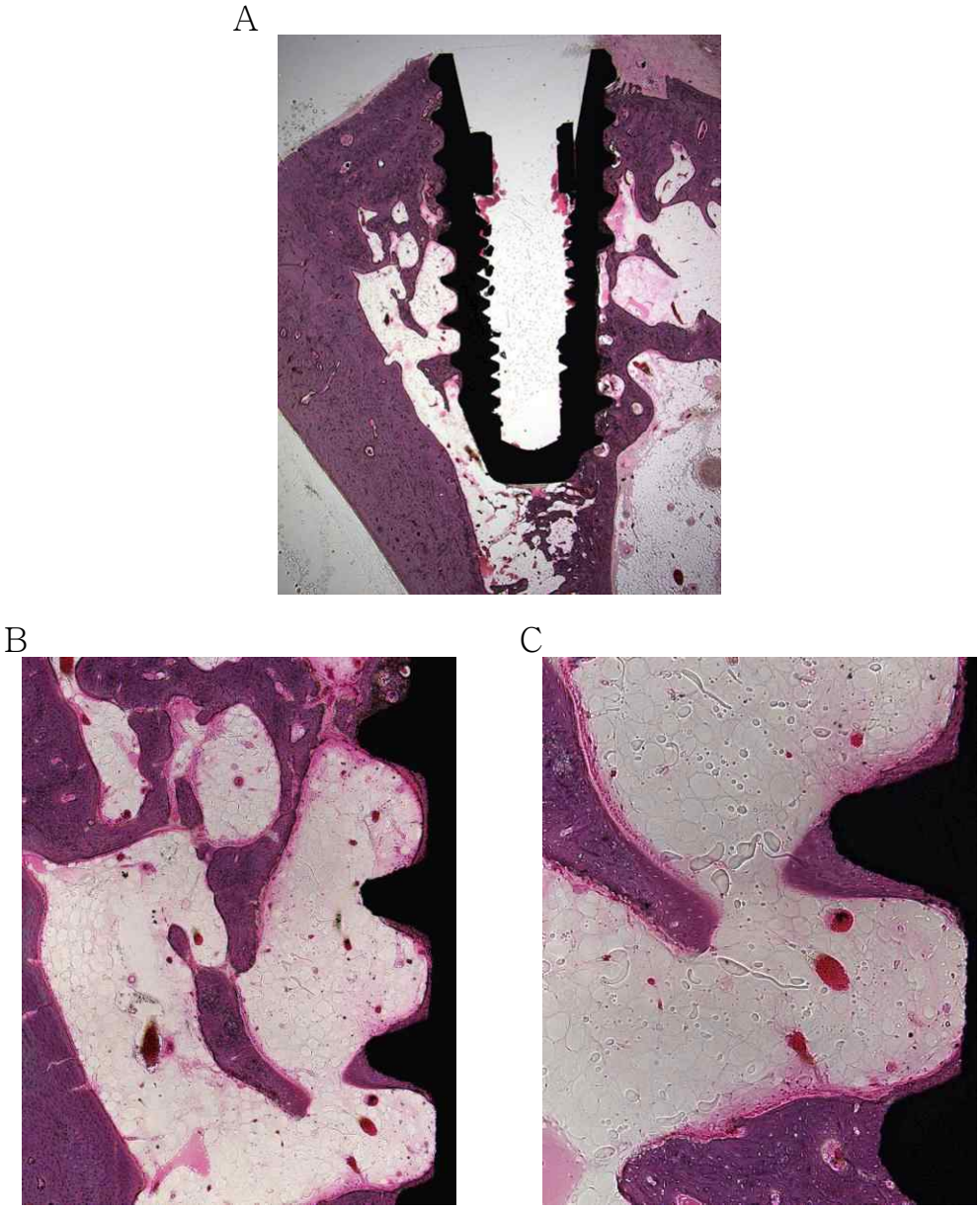

Fig. 31 Histologic feature of the 8 week-control group 3
(H&E stain; original magnification - A: X12.5, B: X50, C: X100)

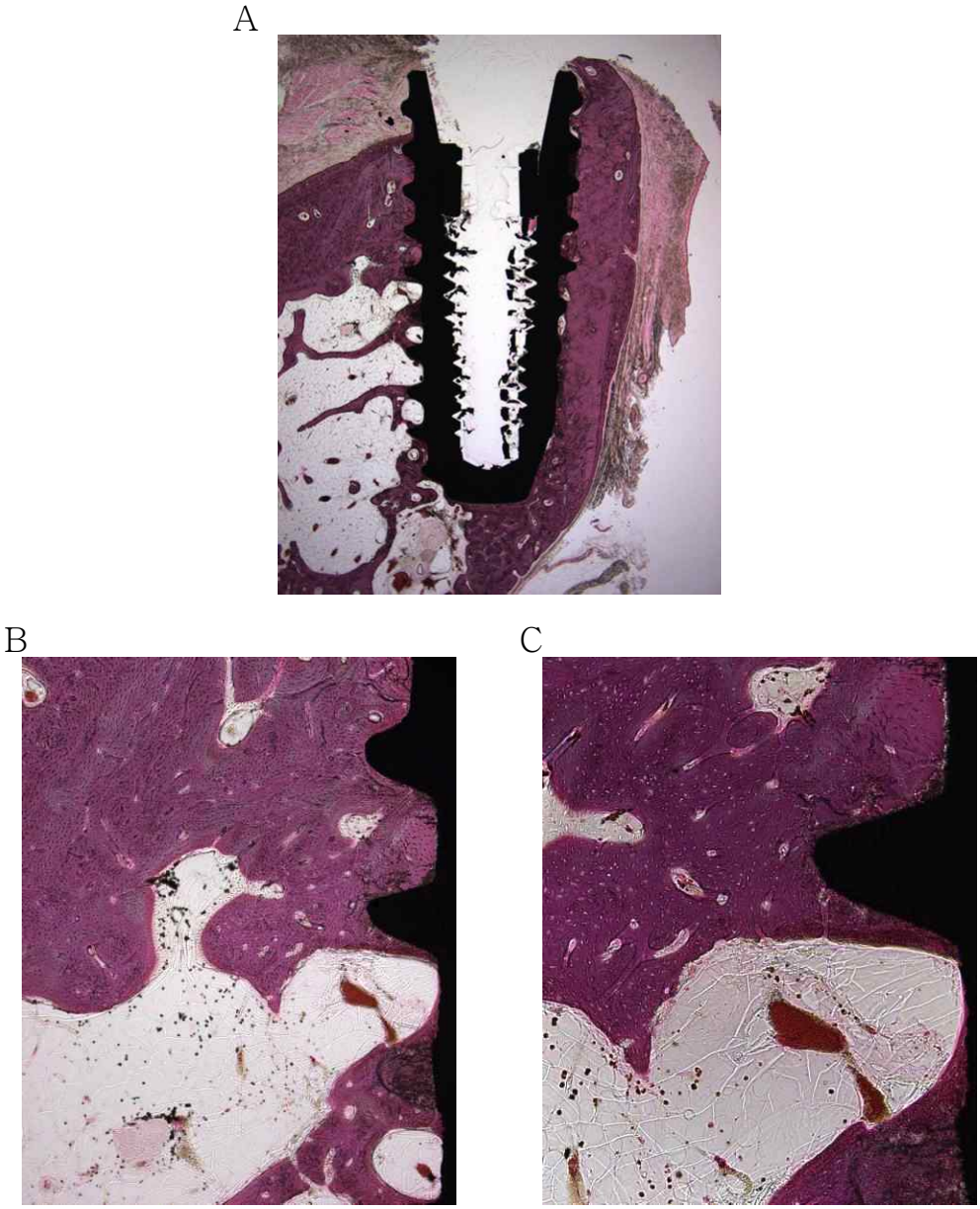

Fig. 32 Histologic feature of the 8 week-experimental group 3 (H&E stain; original magnification - A: X12.5, B: X50, C: X100)

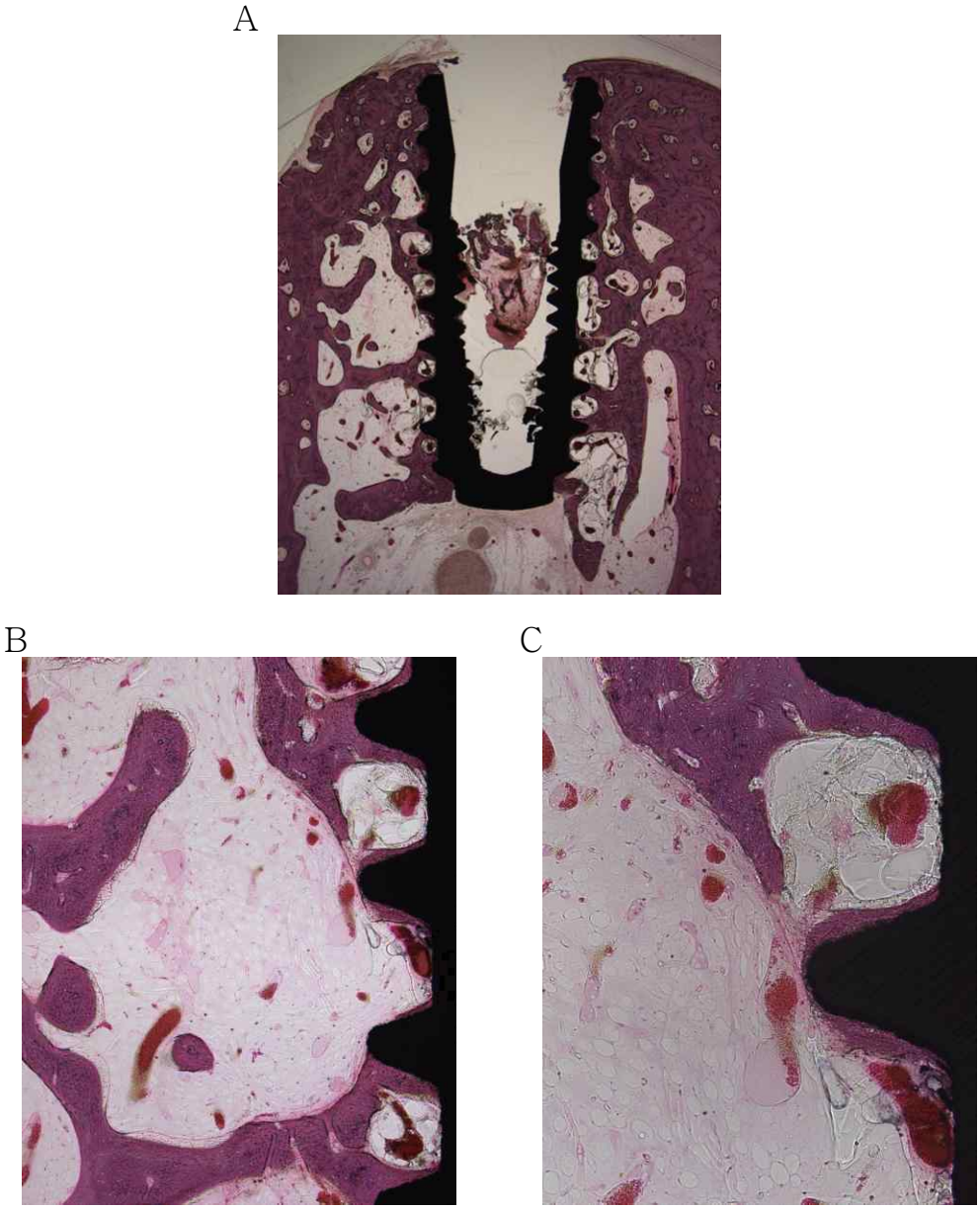

Fig. 33 Histologic feature of the 8 week-control group 4
(H&E stain; original magnification - A: X12.5, B: X50, C: X100)

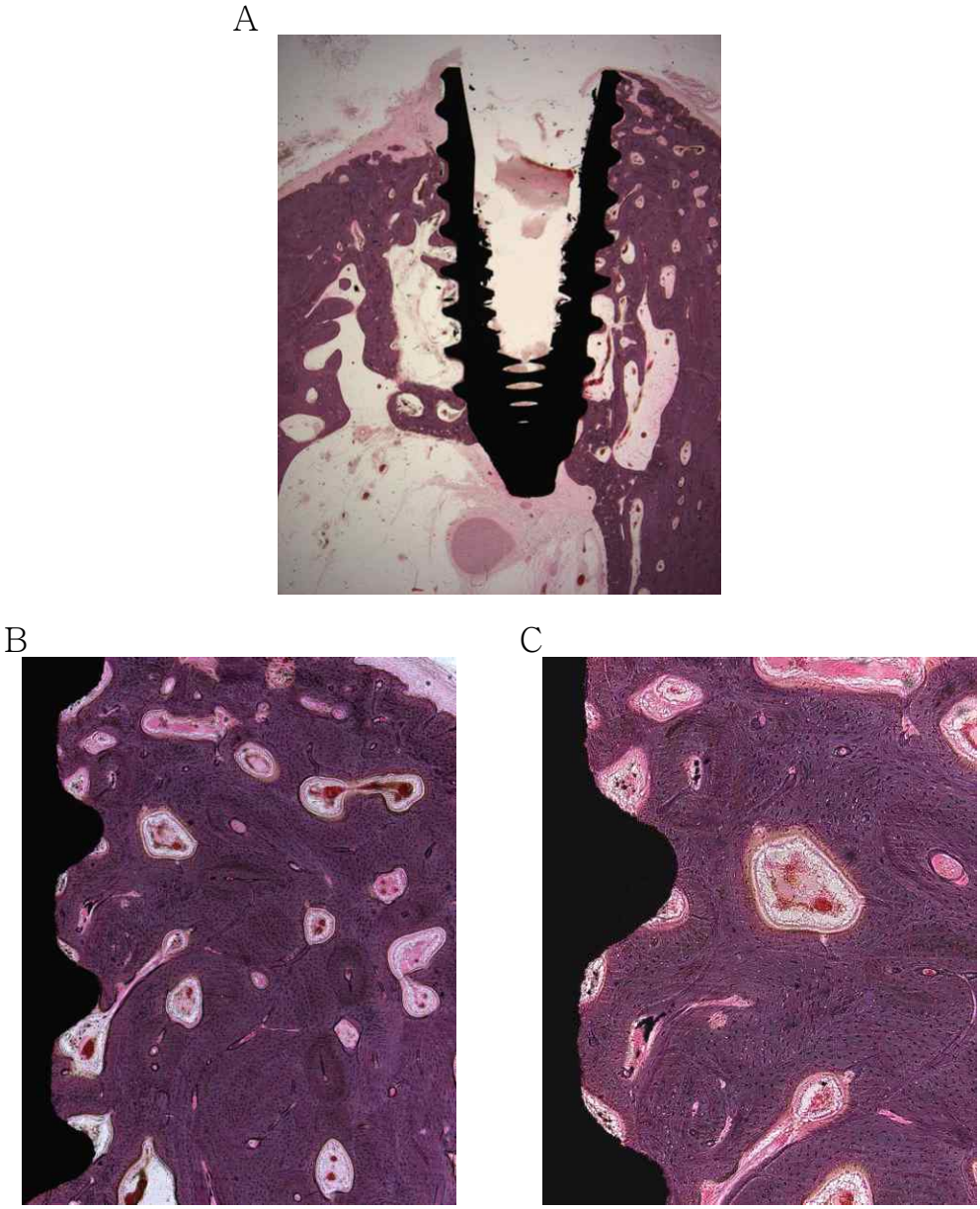

Fig. 34 Histologic feature of the 8 week-experimental group 4 (H&E stain; original magnification - A: X12.5, B: X50, C: X100)

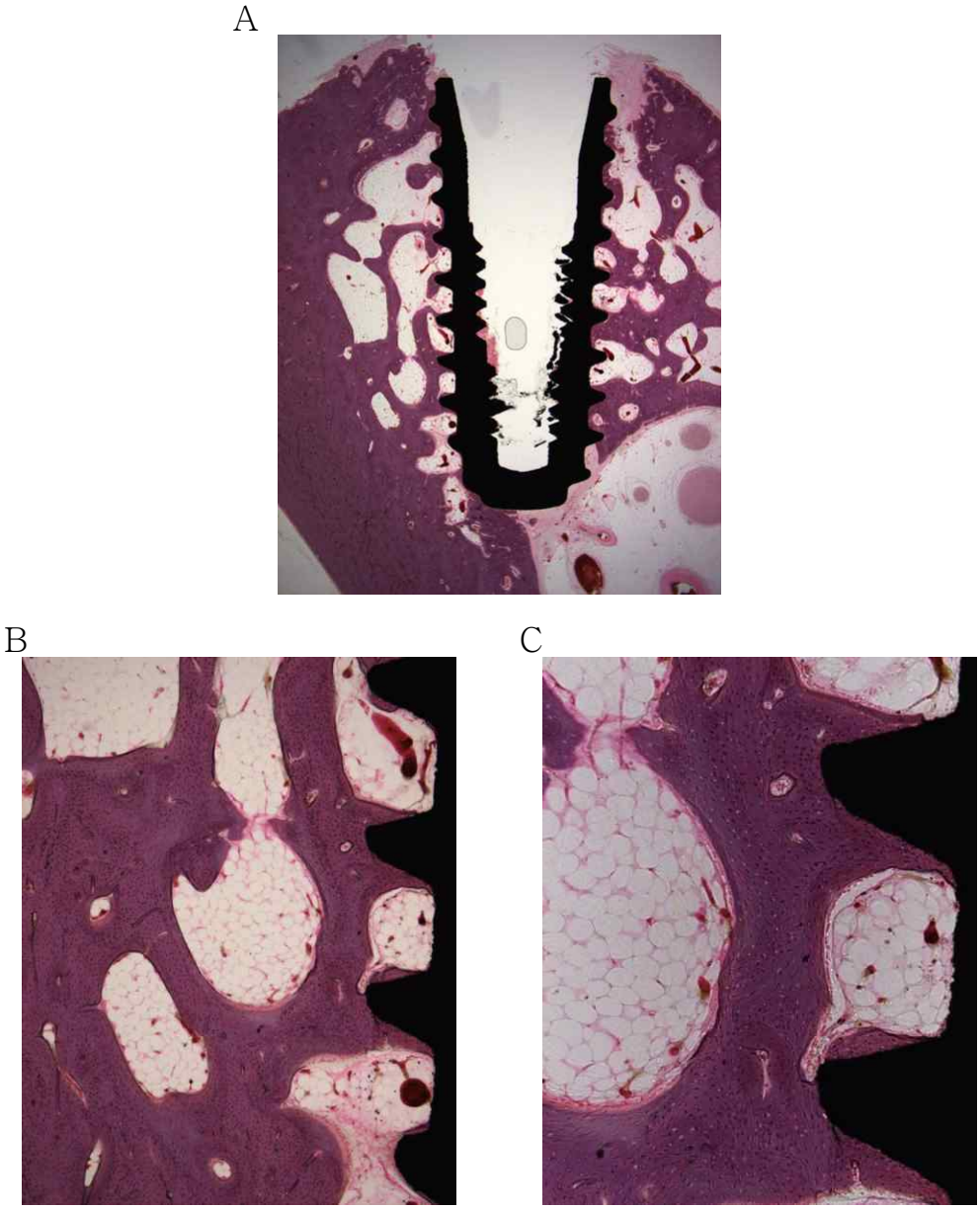

Fig. 35 Histologic feature of the 8 week-control group 6
(H&E stain; original magnification - A: X12.5, B: X50, C: X100)

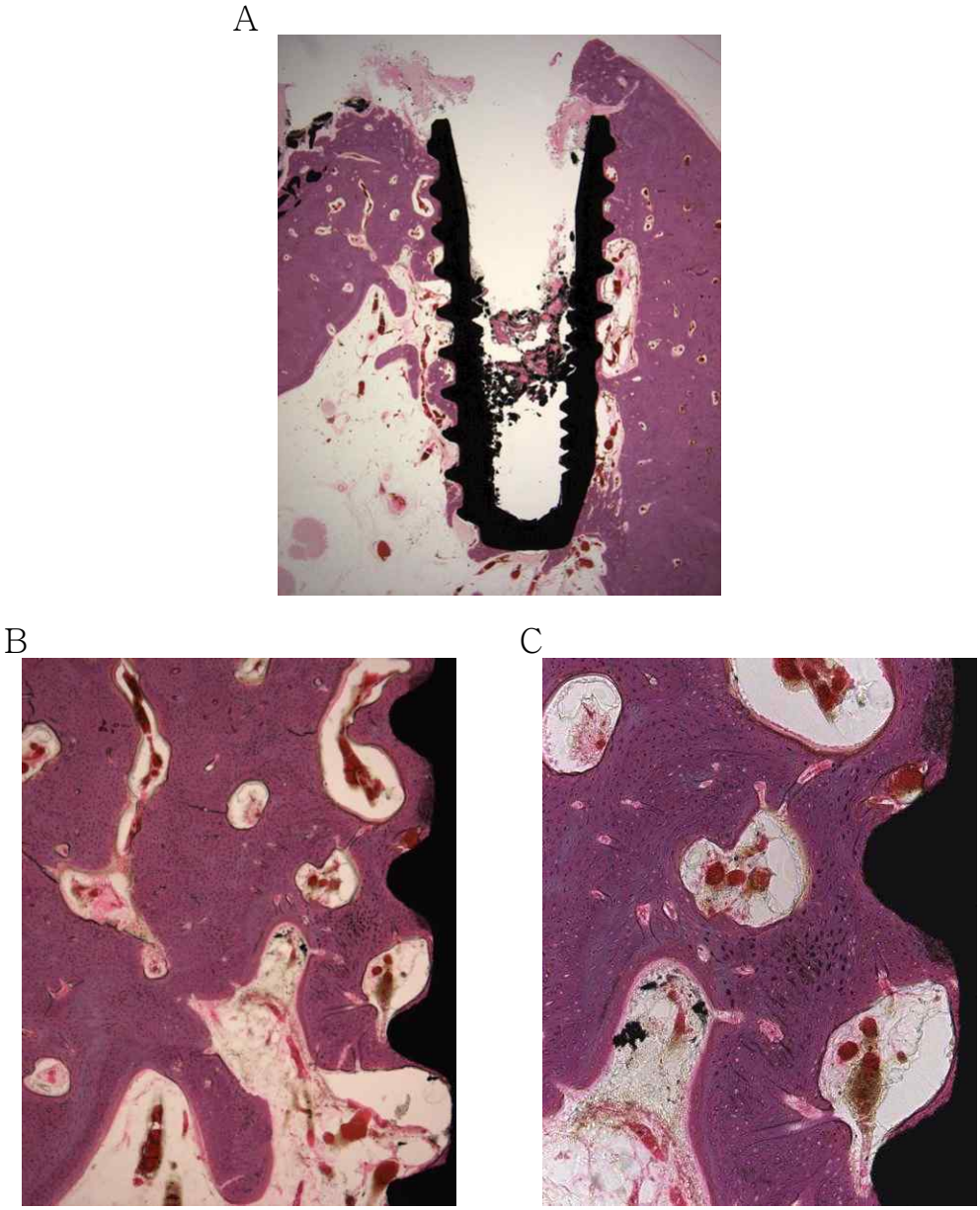

Fig. 36 Histologic feature of the 8 week-experimental group 6 (H&E stain; original magnification - A: X12.5, B: X50, C: X100)

ABSTRACT

Effects of Ultraviolet treatment on osseointegration of SA implant in the dog

Pyo, Se wook. D.D.S
Department of Dentistry
The Graduate School, Yonsei University

(Directed by Professor Jae-hoon Lee, D.D.S., M.S.D, Ph.D.)

A recent study has introduced highly hydrophilic titanium surface by ultraviolet(UV) light treatment. The hydrophilic nature of material surfaces is a representative marker for large surface energy and may play an important role in determining the biocompatibility level of materials through its effect on material-protein-cell interactions. It is expected that there may be many benefits from the events of UV treatment on implant surface. This study evaluates the effect of osseointegration of UV treated SA implants when the implants are placed in the dogs.

In this study, six dogs were chosen and 48 titanium implants were place in maxilla and mandibles, and the dogs were sacrificed after 4 weeks and 8 weeks. SA-surface implants without UV treatment were used for a control group and SA-surface implants with UV treatment were used for experimental group. Each group was divided as the following: 1) 4 week

control (Con4), 2) 4 week experimental (UV4), 3) 8 week control (Con8), 4) 8 week experimental (UV8). Removal torque test and histomorphometric examination(bone to implant contact; BIC, bone volume; BV) were performed, and Wilcoxon rank sum test for statistical analysis was used to evaluate significance of the treatment.

The results from removal torque test did not show statistically significant difference. (RTV Group Mean; Con4: 97.43, UV4: 127.8, Con8: 96.38, UV8: 96.53). The results from histomorphometric examination showed that 4 week experimental group had significant BIC result compared to 4 week control group.($p<0.05$) (BIC Group Mean±SD; Con4: 52.17±14.29, UV4: 69.15±7.44). There were no statistical significant differences in the remaining groups. (BIC Group Mean±SD; Con8: 59.70±4.55, UV8: 64.24±11.46), (BV Group Mean±SD; Con4: 56.67±14.29, UV4: 68.39±7.44, Con8: 60.97±4.55, UV8: 63.89±11.46).

In this study, the UV treated SA surface implant showed more enhanced bone adhesion in UV treated group than control group. This characteristic was evidently shown in the 4 week group than 8 week group. Additionally, the form of a continuous pattern of bone adhesion around pitch and thread of UV treated SA surface implant were observed. In conclusion, UV treated SA surface implant may have a relative positive effect on new bone formation. The further investigation such as increasing the number of implants would be necessary to have a meaningful study result.

Keywords : Ultraviolet light, SA surface, implant, mongrel dog, removal torque, bone to implant contact(BIC), bone volume(BV)