308 nm 엑시머 레이저를 이용한 백반증 치료에서 나타나는 색소 재침착 양상

연세대학교 대학원

의 학 과

김 도 영

308 nm 엑시머 레이저를 이용한 백반증 치료에서 나타나는 색소 재침착 양상

지도 **박 윤 기** 교수

이 논문을 의학과 석사학위 논문으로 제출함

2007년 6월 일

연세대학교 대학원

의 학 과

김 도 영

김도영의 석사 학위논문을 인준함

심사위원 _____ 인

심사위원 _____ 인

심사위원 _____ 인

연세대학교 대학원

2007년 6월 일

감사의 글

논문이 완성되기까지 모든 방면에 끊임없는 격려와 따뜻한 배려로 지도해 주시고 학문의 길과 방향에 깨우침을 주신 은사 박윤기 교수님께 깊은 감사를 드립니다. 또한, 귀중한 시간을 내주시어 부족한 논문을 꼼꼼히 살펴주시고 격려해 주신 이광길 교수님과 한승경 선생님께 깊이 감사 드립니다.

논문이 나오기까지 격려해 주고 조언해 주었던 동기 구본철, 이희정, 오세웅 선생, 그리고 논문 준비에 많은 도움을 주었던 의국 후배들에게도 감사의 마음을 전합니다.

마지막으로 언제나 변함없이 사랑으로 지켜봐 주시고 격려하여 주시는 부모님과 제게 가장 중요한 사람이며, 제 삶의 반려자인 사랑하는 아내에게 감사와 이 기쁨을 드립니다.

2007년 6월 저자 씀

차 례

국문 요약 1

Ⅰ. 서 론 3

Ⅱ. 재료 및 방법 7

1. 연구 대상 7

2. 엑시머 레이저의 치료 방법 8

3. 치료 효과와 색소 재침착 양상의 평가 9

4. 임상 소견과 치료 반응에 따른 변수의 평가 9

5. 통계 분석 10

Ⅲ. 결 과 11

1. 환자 및 백반증 병변의 특징 11

2. 백반증 병변의 전반적인 색소 재침착 양상 13

3. 임상 변수에 따른 색소 재침착 양상 15

가. 환자의 연령 및 이환 기간에 따른 색소 재침착 양상 15

나. 백반증 유형에 따른 색소 재침착의 양상 16

다. 해부학적 부위에 따른 색소 재침착의 양상 17

라. 과거 치료력에 따른 색소 재침착의 양상 18

마. 백모증 유무에 따른 색소 재침착의 양상 19

4. 색소 재침착 양상에 따른 치료 경과의 차이 20

가. 색소 재침착 양상에 따른 치료 반응 출현 시기 20
나. 색소 재침착 양상에 따른 호전 속도의 차이 21
다. 색소 재침착 양상에 따른 치료 누적광량의 차이 22
Ⅳ. 고 찰 23
Ⅴ. 결 론 30
참고 문헌 32
영문 요약 39

그 림 차 례

그림 1. 경계형의 색소 재침착 14

그림 2. 모낭형의 색소 재침착 14

그림 3. 미만형의 색소 재침착 15

그림 4. 색소 재침착 양상에 따른 2등급 이상의 호전에
필요한 치료횟수의 차이..... 20

그림 5. 색소 재침착 양상에 따른 3등급 이상의 호전에
필요한 치료횟수의 차이..... 21

그림 6. 색소 재침착 양상에 따른 2등급 이상의 호전에
소요된 누적광량 22

표 차 례

표 1. 엑시머 레이저의 초기 광량..... 8

표 2. 환자군의 특성 12

표 3. 백반증 병변의 부위별 분포와 백모증 유무..... 13

표 4. 백반증 이환 기간에 따른 색소 재침착 양상..... 16

표 5. 백반증 유형에 따른 색소 재침착 양상..... 17
표 6. 해부학적 부위에 따른 색소 재침착 양상..... 18
표 7. 과거 치료력에 따른 색소 재침착 양상..... 19
표 8. 백모증 유무에 따른 색소 재침착 양상..... 19

국문요약

308 nm 엑시머 레이저를 이용한 백반증 치료에서 나타나는 색소 재침착 양상

백반증은 표피나 점막의 멜라닌세포가 소실되어 다양한 크기와 모양의 탈색반들이 피부에 나타나는 후천성 탈색소 질환으로, 광화학 PUVA요법이나 UVB 광선요법이 중요한 치료법으로 이용된다. 광선 치료 후에 나타나는 색소 재침착의 양상은 가장 흔한 모낭형 이외에도 미만형, 경계형 또는 복합형으로 나타날 수 있다. 본 연구에서는 엑시머 레이저를 이용하여 백반증을 치료할 때 나타나는 색소 재침착의 양상과 이에 영향을 주는 요인을 알아보고자 하였다. 308 nm 엑시머 레이저 치료 후, 임상적으로 유의한 정도의 호전을 보인 92명의 백반증 환자를 대상으로 색소 재침착의 양상을 분석한 결과, 경계형 색소 재침착이 전체의 34.8%로 가장 흔하였고 모낭형 색소 재침착은 31.5%에서 관찰되었고, 미만형은 21.7%, 복합형은 12.0%에서 관찰되었다. 색소 재침착 양상은 해부학적 부위에 따라 통계적으로 유의한 차이가 있었으며, 얼굴에서는 경계형과 미만형 색소 재침착이 흔하게 관찰되었고, 목에서는 모낭형 색소 재침착이 흔하게 관찰되었다. 그러나 환자의 연령 및 이환기간, 백반증 유형, 과거 치료력, 그리고 백모증의 유무에 따른 색소 재침착 양상의 차이는 없었다. 색소 재침착 양상에 따른 색소 재침착의 출현 시기와 호전 속도, 그리고 호전에 필요한 누적광량의 차이를 비교하였으나 각 군간의 통계적 차이는 없었다. 이상의 결과로 엑시머 레이저 치료 후

색소 재침착 양상은 기존 광선치료 요법에 비해 경계형의 빈도가 높았고, 병변의 해부학적 위치가 색소 재침착 양상과 밀접한 관련이 있음을 알 수 있었다.

핵심되는 말: 백반증, 색소 재침착, 엑시머 레이저

308 nm 엑시머 레이저를 이용한 백반증 치료에서 나타나는 색소 재침착 양상

<지도 **박 윤 기** 교수>

연세대학교 대학원 의학과

김 도 영

Ⅰ. 서 론

백반증은 표피나 점막의 멜라닌세포가 소실되어 다양한 크기와 모양의 탈색반들이 피부에 나타나는 후천성 탈색소 질환으로, 인종이나 성별의 차이 없이 전 세계적으로 인구의 0.5-4% 정도에서 발생한다[1,2]. 백반증은 심각한 질환은 아니지만 아직까지 확실한 치료법이 정립되어 있지 않으며, 오랜 치료 기간과 경제적 부담 및 특히, 유색인에서 미용상의 문제점을 야기하여 환자에게 큰 정신적인 부담이 되며, 사회 활동에 장애를 줄 수 있다[3]. 백반증의 원인은 아직 확실히 알려지지는 않았으나, 유전학적, 생화학적, 면역학적 가설 등이 논의되고 있다[1,4]. 백반증의 치료에는 여러가지 방법이 사용되고 있다. 비수술적인 방법으로는 스테로이드의 국소도포나 경구복용 및 트리암시놀론 병변 내 주사요법, 그리고

광선요법이나 광화학요법(PUVA) 등이 있으며, 수술적 방법으로는 피부이식술과 자가 멜라닌세포 이식술(autologous melanocyte transplantation) 등이 있다[1,2,5-7].

광화학요법은 지난 수십 년간 백반증의 효과적인 치료법으로 사용되어 왔으나, 광과민제의 복용으로 인한 부작용, 소아나 임산부에서는 적용하기 어려움, 장기간 치료 시 피부암 발생위험의 증가 등의 단점이 있었다[7,8]. 이러한 문제점을 보완한 단파장 자외선 B(NBUVB) 요법은 현재 가장 안전하고 효과적인 백반증의 치료법으로 인정되고 있지만, 백반증이 없는 정상피부의 색소침착을 유발하고 신체부위에 따른 광량의 조절이 어려운 한계점을 가지고 있다[9].

이러한 기존 광선요법의 제한점을 극복하기 위해 제안된 치료법으로 표적 광선치료(targeted phototherapy)의 개념이 도입되었다. 특히 최근에는 308 nm 엑시머 레이저(308 nm xenon chloride excimer laser) 치료법이 소개되었는데, 이는 정상 피부에는 색소 침착을 유발하지 않고, 치료효과가 기존 광선요법과 비슷하거나 더 높고, 치료기간이 더 짧으며, 이전 광선요법에 반응이 없는 경우에 효과가 있기도 하며, 소아 및 임산부에서도 안전하게 사용할 수 있다고 보고되고 있다[10-12].

백반증 치료 후 나타나는 색소 재침착의 기전은 아직 확립되어 있지 않다. Ortonne 등[13,14]은 경구 광화학요법 이후에 나타난 색소 재침착반에서 모낭의 중부 및 하부에서 활성화된 큰 멜라닌세포를 관찰하고, 이러한 DOPA 염색 양성 멜라닌세포가 백반증의 색소 재침착을 유도한다는 가설을 제시하

였다. 이후 다양한 정도로 색소 재침착이 된 조직들을 이용한 연구에서 탈색반 내 존재하는 DOPA 염색 음성 멜라닌세포들이 모낭의 외모근초(outer root sheath)에 존재하며, 백반증의 치료가 이러한 비활성화된 멜라닌세포의 분화, 증식 및 근위부 표피로의 이동을 통해 색소 재침착이 일어날 것으로 추정하였다[15,16].

그러나 임상적으로 백반증의 색소 재침착 양상은 다양하게 나타나며 모낭 주위로 나타나는 형태 이외에도 미만형, 경계형 및 복합형으로 나타날 수 있다[17-18]. 최근 보고에 따르면 백반증의 색소 재침착 양상은 백반증의 치료방법에 따라 달라지며 PUVA 치료 후에는 모낭형이 흔하고 스테로이드를 사용하였을 경우에는 미만형으로 나타나는 경우가 많은 것으로 보고하였다[17]. NBUVB를 이용한 저자의 이전 연구에 의하면 모낭형 뿐만 아니라 경계형이나 미만형도 흔하게 관찰되었으며 임상적으로 병변이 분포한 해부학적 위치와 백반증의 이환 기간에 따라 색소 재침착 양상이 차이가 나는 것을 확인하였다[18].

308 nm 엑시머 레이저 치료의 임상적인 경과가 기존의 광선치료와는 다르게 나타나므로, 엑시머 레이저 치료 후에 나타나는 색소 재침착의 양상도 차이가 있을 것으로 예상할 수 있다. 이러한 색소 재침착의 양상을 평가하는 것은 임상적으로는 엑시머 레이저의 치료 반응과 예후를 예측할 수 있는 지표로 사용할 수 있고, 또한 색소 재침착의 기전을 설명하는 토대를 마련할 수 있을 것으로 기대할 수 있다. 따라서 저자는 백반증 병변을 엑시머 레이저로 치료한 후에 나타난 색소 재침착의 양상을 파악하고, 이러한 색소

재침착의 양상에 영향을 미치는 임상적 요인과 색소 재침착의 양상에 따른 치료 경과 차이의 유무를 알아보고자 하였다.

II. 재료 및 방법

1. 연구 대상

2004년 3월부터 2006년 7월까지 연세대학교 의과대학 세브란스병원 피부과 외래에 탈색소 질환을 주소로 내원하여 308 nm 엑시머 레이저 치료를 시행 받은 총 310명의 환자 중 임상적 혹은 조직학적으로 백반증으로 진단되어 엑시머 레이저를 통해 임상적으로 유의한 정도의 색소 재침착을 얻은 환자 92명을 연구 대상으로 하였다. 연구는 후향적으로 진행되었으며, 대상 환자군 중 탈색소 모반, 운륜 모반 등 백반증 이외의 탈색소 질환과 감별이 어려운 경우는 제외하였고, 치료시작 이전부터 다른 치료로 혹은 저절로 색소 재침착을 보였던 환자들은 분석 대상에서 제외하였다. 사진을 통한 병변의 판단을 객관화하기 위해 직경 2㎝ 이하의 작은 백반증 병변과 임상 사진으로 병변의 경계를 정확히 파악하기 어려운 경우는 제외하였다. 색소 재침착의 정도를 5 등급으로 나누어, 색소 재침착이 없는 경우에는 0등급, 25% 미만인 경우는 1등급, 25% 에서 49% 사이는 2등급, 50% 에서 74% 사이는 3등급, 75% 이상인 경우에는 4등급으로 하였다. 25% 이상의 색소 재침착을 보인 군을 임상적으로 유의한 정도의 색소 재침착을 얻은 환자로 정의하여 분석 대상에 포함하였다. 총 92명 중 남자가 29명, 여자가 63명이었으며, 이들의 평균 유병기간은 약 29.0개월이었고 평균 연령은 28.3세였다.

2. 엑시머 레이저의 치료 방법

환자들은 308 nm xenon chloride 엑시머 레이저(XTRAC®, Photomedex, Montgomeryville, Pennsylvania, USA)로 치료를 받았으며, 치료는 최소 2일 이상의 간격을 두고 주 1~2회씩 받았다. 초기 광량은 치료 부위에 따라 100 ~ 600 mJ/cm^{2}로 시작하였으며 (표 1), 치료 후 홍반의 지속 시간이 24시간 이하인 경우 광량을 50 mJ/cm^{2}씩 증량하였고, 24 ~ 48시간 지속된 경우 광량을 유지하였으며, 48시간 이상 지속된 경우 광량을 50 mJ/cm^{2}씩 감량하였다. 심한 통증이나 화상 등의 부작용이 있는 경우 증상이 호전될 때까지 치료를 잠시 중단한 후 광량을 줄여서 치료하였다. 병변의 형태가 불규칙한 경우, 주변의 정상 피부에 조사되는 광량을 최소화하기 위해 자외선 불투과판을 이용하였다.

표 1. 엑시머 레이저의 초기 광량

부위	초기 광량(mJ/cm^2)
얼굴	150
목	150
체간	200
사지	300
손, 발	600

3. 치료 효과와 색소 재침착 양상의 평가

모든 환자에서 치료 시작 전 및 매 5회 치료 시 마다 병변부위를 사진 촬영하였다. 색소 재침착 양상은 임상 사진의 판독을 통해 평가하였다. 2등급 이상의 색소 재침착이 일어난 병변을 대상으로 색소 재침착이 모낭을 주위로 번져나가는 양상인 경우 모낭형, 병변의 경계에서부터 색소가 재침착되어 탈색반이 좁아지면서 호전되는 경우 경계형, 병변 내에서 뚜렷한 색소반 없이 미만성으로 색소가 재침착되는 경우 미만형으로 하였고 이러한 양상 중 두 가지 이상이 함께 일어나는 경우 복합형으로 평가하였다.

4. 임상 소견과 치료 반응에 따른 변수의 평가

환자의 나이 및 성별, 질병의 이환 기간을 병력 청취를 통해 확인하였다. 해부학적 위치는 얼굴, 목, 체간, 사지로 구분하였고 백반증 유형은 국소형, 전신형 및 분절형으로 구분하였다. 병변 내 육안적으로 확인이 가능한 탈색된 모발이 있는 경우 백모증이 있는 병변으로 평가하였다. 과거 치료력에 따라서는 엑시머 레이저 치료 이외의 광선치료를 받은 경우, 광선치료를 제외하고 다른 방법의 전신 및 국소치료를 시행 받은 경우와 엑시머 레이저로 처음 백반증을 치료한 환자로 구분하였다. 또한 치료 경과 중 25% 이상의 색소 재침착이 육안적으로 확인된 시기까지의 최소 치료 횟수를 평가하고 그 시기까지의 레이저 치료 누적 광량을 계산하였다. 3등급 이상의 호전을 보인 환자 66명을 대상으로 50% 이상의 색소 재침착이 육안적으로 확인된 시기까지의 최소 치료 횟수를 평가하였다.

5. 통계 분석

통계는 SAS (statistical analysis system) version 8.2 프로그램을 이용하였다. 환자의 연령 및 이환 기간, 백반증 유형, 해부학적 부위, 과거 치료력, 그리고 백모증 유무와 같은 임상 변수에 따른 색소 재침착의 차이가 있는 지를 보기 위해 Chi-square 검정을 사용하였고, 색소 재침착의 유형에 따른 색소 재침착이 나타난 시기와 치료광량, 호전 속도의 비교는 ANOVA를 사용하여 통계학적 유의성을 알아보았으며 유의수준은 0.05 미만으로 설정하였다.

III. 결　　과

1. 환자 및 백반증 병변의 특징

이번 연구에 포함된 환자는 총 92명으로 남자 29명(31.5%), 여자 63명(68.5%)이었으며 평균나이는 28.3세(남자: 22.6세, 여자: 30.9세)였다. 백반증의 이환기간은 최소 1개월부터 최대 30년으로 다양하였으며, 평균 29.0개월이었다. 이환기간이 1년 이내인 경우가 56명(60.9%)으로 더 많았으며 1년 이상이 36명(39.1%)이었다. 백반증의 유형은 전신형이 49명(53.3%)으로 가장 많았으며, 국소형이 37명(40.2%)이었고 분절형이 6명(6.5%)으로 가장 적었다. 백반증에 대한 치료력 유무는, NBUVB 혹은 PUVA 치료 등의 광선치료를 1개월 이상 시행받은 경험이 있는 환자가 26명(28.3%)이었고, 광선치료를 제외하고 다른 방법의 전신 및 국소 치료를 시행 받은 환자가 27명(29.3%)이었으며, 치료력 없이 엑시머 레이저로 백반증을 처음 치료받은 환자가 39명(42.4%)이었다 (표 2). 백반증 병변의 부위별 분포는 얼굴이 52곳(56.5%)으로 가장 많았고, 목이 21곳(22.8%), 손발을 포함한 사지가 10곳(10.9%)이었고, 체간이 9곳(9.8%)이었다. 병변 내 백모증은 20곳(21.7%)에서 관찰되었고, 나머지 72곳(78.3%)에서는 백모증이 관찰되지 않았다(표 3).

표 2. 환자군의 특성

연령 (평균, 범위)	28.3세, 2~73세
성별	
남자	29명 (31.5%)
여자	63명 (68.5%)
이환기간	
1년 이하	56명 (60.9%)
1년 초과	36명 (39.1%)
과거 치료력	
광선 치료	26명 (28.3%)
비광선 치료	27명 (29.3%)
없음	39명 (42.4%)
백반증 유형	
전신형	49명 (53.3%)
국소형	37명 (40.2%)
분절형	6명 (6.5%)
총 환자수	92명

표 3. 백반증 병변의 부위별 분포와 백모증 유무

부위	
얼굴	52곳 (56.5%)
목	21곳 (22.8%)
사지	10곳 (10.9%)
체간	9곳 (9.8%)
병변 내 백모증 유무	
있음	20곳 (21.7%)
없음	72곳 (78.3%)

2. 백반증 병변의 전반적인 색소 재침착 양상

92예의 병변 중 경계형 색소 재침착이 32예(34.8%)로 가장 흔하였다 (그림 1). 모낭형 색소 재침착은 29예(31.5%)에서 관찰되었고, 미만형은 20예(21.7%), 복합형은 11예(12.0%)에서 관찰되었다 (그림 2,3).

그림 1. 경계형의 색소 재침착. 탈색반 내에 모낭주위 색소 침착반이 나타나지 않고 병변의 경계부의 과색소 침착에 의해 병변이 좁아지는 양상을 보인다.

그림 2. 모낭형의 색소 재침착. 탈색반 내에 모낭주위로 나타나는 작은 색소반들이 융합되어 병변이 호전되는 양상을 보인다.

그림 3. 미만형의 색소 재침착. 모낭형이나 경계형의 양상은 보이지 않고 전체적인 병변의 색소 재침착이 단계적으로 나타나는 양상을 보인다.

3. 임상 소견에 따른 색소 재침착 양상

가. 환자의 연령 및 이환 기간에 따른 색소 재침착 양상

연령에 따른 색소 재침착 양상의 차이를 보기 위해 20세를 기준으로 두 군의 색소 재침착 양상을 비교하였다. 20세 미만의 환자는 41명이었으며, 경계형 색소 침착이 18예(43.9%)으로 가장 많았으며 미만형은 11예(26.8%)였다. 20세 이상은 51명이었으며, 이 중 모낭형이 22예(43.1%)으로 가장 많았고 경계형이 14예(27.5%)이었다. 연령에 따른 색소 재침착 양상의 차이는 통계적으로 유의하지 않았다(p=0.06).

병변의 이환 기간을 1 년을 기준으로 두 군으로 구분하였다. 두 군 모두에서 경계형 색소 재침착이 가장 흔하였으나, 1 년 미만의 병변에서는

경계형이나 모낭형의 비율이 높았고, 1 년 이상의 병변에서는 상대적으로 미만형 색소 재침착의 비율이 높았다(표 4). 그러나 이러한 차이는 통계적으로 유의하지 않았다(p=0.38).

표 4. 백반증 이환 기간에 따른 색소 재침착 양상

이환 기간	총 병변 수	경계형	모낭형	미만형	복합형
1 년 미만	56 (60.9%)	20 (35.7%)	19 (33.9%)	9 (16.1%)	8 (14.3%)
1 년 이상	36 (39.1%)	12 (33.3%)	10 (27.8%)	11 (30.6%)	3 (8.3%)
총계	92 (100.0%)	32 (34.8%)	29 (31.5%)	20 (21.7%)	11 (12.0%)

나. 백반증 유형에 따른 색소 재침착의 양상

전신형은 총 49예로 18예(36.7%)에서 경계형 색소 재침착을 보였으며, 모낭형은 16예(32.7%), 미만형은 9예(18.4%), 혼합형은 6예(12.2%)로 나타났다. 국소형은 총 37예로 모낭형 색소 재침착이 13예(35.1%)로 가장 많았으며, 경계형이 11(29.7%)예, 미만형이 10예(27.0%), 혼합형이 3예(8.1%)였다. 분절형은 6예로 가장 적었으며 경계형이 3예로 가장 많았으나 모낭형 색소 재침착은 관찰되지 않았다(표 5). 이러한 백반증 유형에 따른 색소 재침착 양상의 통계학적 차이는 없었다(p=0.36).

표 5. 백반증 유형에 따른 색소 재침착 양상

백반증 유형	총 병변 수	경계형	모낭형	미만형	복합형
전신형	49 (53.3%)	18 (36.7%)	16 (32.7%)	9 (18.4%)	6 (12.2%)
국소형	37 (40.2%)	11 (29.7%)	13 (35.1%)	10 (27.0%)	3 (8.1%)
분절형	6 (6.5%)	3 (50.0%)	0 (0%)	1 (16.7%)	2 (33.3%)

다. 해부학적 부위에 따른 색소 재침착의 양상

얼굴에 발생한 병변이 총 52예로 가장 많았으며, 이 중 경계형 색소 재침착이 22예(42.3%)로 가장 많았으며, 미만형 색소 재침착도 14예(26.9%)로 비교적 흔하였다. 목에 발생한 경우는 총 21예로 이중 모낭형 색소 재침착이 12예(57.1%)로 가장 많았으며 경계형과 미만형은 각각 5예(23.8%)와 1예(4.8%)에서 나타났다. 사지에 발생한 10예에서는 경계형이 5예, 모낭형이 4예였고, 체간에 발생한 병변 9예 중에서는 모낭형과 미만형 색소 침착이 각각 4예였으나 경계형 색소 침착은 나타나지 않았다 (표 6). 부위에 따른 이러한 차이는 통계학적으로 유의하였다 (p=0.006).

표 6. 해부학적 부위에 따른 색소 재침착 양상

부위	총 병변 수	경계형	모낭형	미만형	복합형
얼굴	52 (56.5%)	22 (42.3%)	9 (17.3%)	14 (26.9%)	7 (13.5%)
목	21 (22.8%)	5 (23.8%)	12 (57.1%)	1 (4.8%)	3 (14.3%)
사지	10 (10.9%)	5 (50.0%)	4 (40.0%)	1 (10.0%)	0 (0%)
체간	9 (9.8%)	0 (0%)	4 (44.4%)	4 (44.4%)	1 (11.1%)

라. 과거 치료력에 따른 색소 재침착의 양상

NBUVB나 국소 혹은 전신 PUVA 광화학요법을 1달 이상 치료한 병력이 있는 환자 26명 중 경계형 색소 재침착을 보인 경우가 10예(38.5%)로 가장 많았으며, 모낭형이 8예(30.8%), 미만형이 6예(23.1%)였다. 광선요법의 기왕력이 없고, 1개월 이상 국소 혹은 전신 스테로이드, 국소 면역조절제로 치료하였던 환자 27명에서는 미만형 색소 재침착이 9예(33.3%)로 가장 많았고 경계형이나 모낭형은 각각 7예(25.9%)에서 나타났다. 다른 치료력 없이 엑시머 레이저로 처음 백반증을 치료한 39명의 환자들 가운데 15예(38.5%)에서 경계형 색소 재침착을 보였으며, 모낭형은 14예(35.9%), 미만형은 5예(12.8%)로 나타났다 (표 7). 이러한 각군의 차이는 통계적으로 유의하지 않았다(p=0.54).

표 7. 과거 치료력에 따른 색소 재침착 양상

치료력	총 병변 수	경계형	모낭형	미만형	복합형
광선치료	26 (28.3%)	10 (38.5%)	8 (30.8%)	6 (23.1%)	2 (7.7%)
비광선치료	27 (29.3%)	7 (25.9%)	7 (25.9%)	9 (33.3%)	4 (14.8%)
최초치료	39 (42.4%)	15 (38.5%)	14 (35.9%)	5 (12.8%)	5 (12.8%)

마. 백모증 유무에 따른 색소 재침착의 양상

병변 내 성모나 연모의 백모증 유무에 따른 치료 반응을 관찰한 결과, 백모증이 없는 72예 중에서는 모낭형 색소 재침착이 25예(34.7%)로 가장 많았으며 경계형도 24예(33.3%)로 유사하였다. 백모증이 있었던 20예에서는 모낭형 색소 재침착보다 경계형이나 미만형의 색소 재침착이 더 우세하였다(표 8). 그러나 이러한 차이는 통계적으로 유의하지 않았다(p=0.63).

표 8. 백모증 유무에 따른 색소 재침착 양상

백모증 유무	총 병변 수	경계형	모낭형	미만형	복합형
있음	20 (21.7%)	8 (40.0%)	4 (20.0%)	5 (25.0%)	3 (15.0%)
없음	72 (78.3%)	24 (33.3%)	25 (34.7%)	15 (20.8%)	8 (11.1%)

4. 색소 재침착 양상에 따른 치료 경과의 차이

가. 색소 재침착 양상에 따른 치료 반응 출현 시기

육안적으로 판단하여 25% 이상의 색소 재침착을 보인 경우를 임상적으로 유의한 정도의 호전으로 정의하였으며, 이들에 있어 색소 재침착의 양상에 따른 2등급 출현 시기까지의 평균 치료 횟수를 조사하였다. 미만형의 경우 평균 12회로 가장 빨리 25% 이상의 색소 재침착이 나타났으며, 경계형이 17.0회, 모낭형이 15.3회, 복합형이 14.6회로 나타났다 (그림 4). 그러나 이러한 차이는 통계적으로 유의하지 않았다(p=0.15).

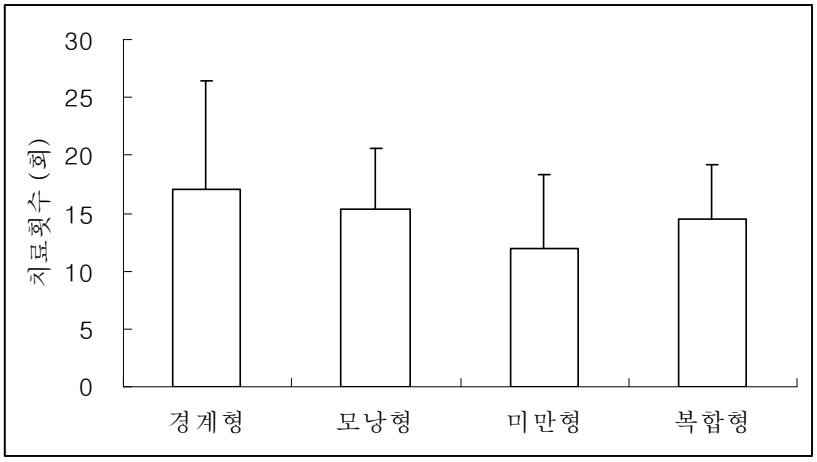

그림 4. 색소 재침착 양상에 따른 2등급 이상의 호전에 필요한 치료횟수의 차이. 임상적으로 유의한 정도의 색소 재침착을 얻는데 미만형의 경우 평균 12회가 필요하여 모낭형이나 경계형에 비해 가장 빨리 색소 재침착이 나타났으나 각 군간에 유의한 차이는 없었다.

나. 색소 재침착 양상에 따른 호전 속도의 차이

총 92예 가운데 50% 이상의 색소 재침착을 보인 경우는 총 66예였다. 색소 재침착의 양상에 따라 치료 효과가 나타나는 속도의 차이를 알아보기 위해 66예의 환자에서 3등급 이상의 호전을 보이는데 필요한 최소 치료횟수를 조사하였다. 미만형에서 평균 11.8회 치료 후 3등급 정도의 호전을 보였으나, 경계형에서는 18.7회, 모낭형에서는 18.0회, 복합형에서는 19.4회가 필요하여(그림 5), 미만형의 색소 재침착을 보이는 경우가 가장 빠른 호전 속도를 보였으나 이러한 각 군의 차이는 통계적으로 유의하지 않았다(p=0.10).

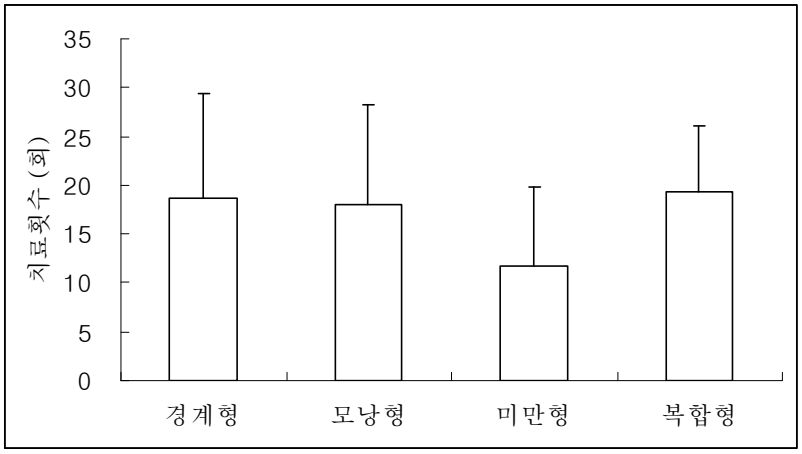

그림 5. 색소 재침착 양상에 따른 3등급 이상의 호전에 필요한 치료횟수의 차이. 엑시머 치료 후 치료반응이 좋았던 66예의 환자군을 분석 대상으로 한 경우, 50% 이상의 색소 재침착을 얻는데 미만형의 경우 평균 11.8회가 필요하여 모낭형(평균 18.0회)이나 경계형(평균 18.7회)에 비해 병변의 호전 속도가 빠르게 나타났으나 각 군간에 유의한 차이는 없었다.

다. 색소 재침착 양상에 따른 치료 누적광량의 차이

색소 재침착의 양상에 따라 임상적으로 유의한 정도의 색소 재침착을 유발하는데 필요한 누적광량을 조사하였다. 미만형의 경우 평균 2,965 mJ/cm^{2}이 소요되었으며, 모낭형은 5,559 mJ/cm^{2}이, 경계형은 4,760 mJ/cm^{2}이 소요되었다. 그러나 각 군의 누적광량 차이는 통계적으로 유의하지 않았다(p=0.14).

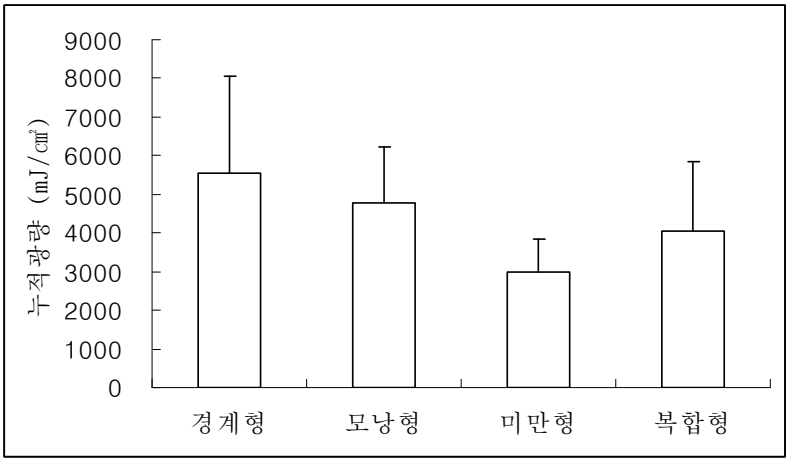

그림 6. 색소 재침착 양상에 따른 2등급 이상의 호전에 소요된 누적광량. 50% 이상의 색소 재침착을 얻는데 미만형의 경우 평균 2965 mJ/cm^{2}이 소요되어 가장 적었고, 경계형 (평균 5559 mJ/cm^2), 모낭형 (평균 4760 mJ/cm^2)은 더 많은 누적광량이 필요하였다. 그러나 각 군간에 통계적으로 유의한 차이는 없었다.

Ⅳ. 고 찰

백반증 발생의 초기 모델에서는 멜라닌을 형성하는 표피의 멜라닌세포와 모발의 하부와 누두부의 멜라닌세포가 모두 소실되는 것으로 생각하였다[19,20]. 특히 백반증과 연관된 항원을 주로 표현하는 것이 표피의 멜라닌세포이므로 백반증에서 멜라닌세포의 파괴는 표피에서 주로 발생하는 것으로 알려져 있다[21]. 따라서 백반증에서의 색소 재침착 양상은 주로 모낭의 개구부를 중심으로 색소가 재침착되는 모낭형 색소 재침착을 주로 기술하였다. 그러나 Parsad 등[17]은 모낭형 이외에도 미만형이나 경계형도 흔히 관찰되는 양상으로 소개하였고, 352예의 백반증 병변 중 27.8%에서 미만형, 4.3%에서 경계형의 색소 재침착을 보였다고 보고하였다. NBUVB를 이용한 저자의 이전 연구에서는 109예의 백반증 병변을 치료한 결과, 모낭형, 미만형, 경계형 색소 재침착이 각각 33.9%, 30.3% 및 23.9%로 나와 실제 미만형이나 경계형의 색소 재침착도 흔하게 일어남을 알 수 있었다[18]. 특히 이러한 결과가 NBUVB 단일요법에 의한 결과임을 감안하면, 주로 PUVA 치료를 이용한 이전 보고와는 상당한 차이를 보였다.

308 nm 엑시머 레이저를 이용한 본 연구에서는 오히려 경계형이 모낭형에 비해 더 흔하게 관찰되었고 미만형도 21.7%에서 관찰되었다. 이러한 연구들에서 나타나는 결과의 차이는 몇 가지 요인에서 기인할 수 있다. 첫째로, PUVA에 의한 색소 재침착의 기전이 NBUVB나 엑시머 레이저에 의한

색소 재침착의 기전과 차이가 있을 것이라는 가정이다. PUVA에 의한 색소 재침착 기전의 초기 가설은 형태학적 관찰을 통해 추정되었다[13-16]. 탈색반 내 존재하는 외모근초의 DOPA 염색 음성 멜라닌세포들이 비활성화된 상태로 존재하다가 광선치료 등의 자극에 의해 분화, 증식하고 근위부 표피로 이동하여 색소 재침착이 일어날 것으로 가정하였다[15]. 비활성화된 멜라닌세포가 활성화되는 기전에 대해서는 잘 알려져 있지 않다. Kao 등[22]은 8-methoxypsoraren을 이용한 PUVA 치료 후에 백반증 연관 멜라닌세포 항원이 소실되고 tyrosinase 활성이 증가된다고 보고하였다. 또한 PUVA 치료 후 표피 내 랑게르한스세포가 감소되는 것으로 알려져 있다[23]. 이러한 변화로 인해 항 멜라닌세포 자가항체가 멜라닌세포와 결합하는 것을 억제하여 항체 의존성 세포독성 반응을 저지하고, 결과적으로 멜라닌 합성이 증가되다는 보고도 있다[20]. 그러나, 아직까지 NBUVB에 의한 색소 재침착의 기전을 독립적으로 연구한 보고는 드물며, 관찰자들은 대부분 PUVA와 유사한 색소 재침착의 기전이 관여할 것으로 추측하고 있다[20]. Imokawa 등[24]에 의하면 UVB 조사 후 각질형성세포에서 endothelin-1, interleukin-1 α 및 tyrosinase의 발현이 증가한다는 보고가 있으며, Schallreuter 등[25]은 NBUVB에 의해 과산화수소(hydrogen peroxide)를 분해하는 가성카탈라제(pseudocatalase)의 광활성화가 일어난다고 보고한 바가 있다. Wu 등[26,27]은 PUVA와 NBUVB를 비교한 연구에서 두 광선요법에 따라 각질형성세포에서 멜라닌세포 분열촉진인자(mitogen)나 성장인자를 생산하는 양상에 차이가 있다고 보고하였다. 일반적으로 멜라닌세포의

증식에 관여하는 분열촉진인자로 leukotriene C4나 D4, endothelin-1, 그리고 basic fibroblast growth factor(bFGF), stem cell factor(SCF), hepatocyte growth factor(HGF), melanotropin, epidermal growth factor(EGF) 및 platelet-derived growth factor(PDGF) 등의 성장인자들이 알려져 있다[28-30]. 특히 이러한 멜라닌세포의 증식에는 표피 내의 각질형성세포, 섬유모세포 등의 파라크린 네크워크(paracrine network)가 중요하게 작용하는 것으로 알려져 있다[31-33]. 환자를 대상으로 한 연구에서 PUVA 치료 후 혈중 bFGF, SCF 및 HGF 등의 분열촉진인자들이 증가한다는 결과들은 장기적인 PUVA 조사에 의한 색소 재침착의 기전에 이들 멜라닌세포 분열촉진인자들이 중요한 역할을 함을 시사한다[27,34]. 그러나 Wu 등[27]이 보고한 바와 같이, 배양된 각질형성세포에 NBUVB를 조사하면 bFGF, endothelin-1이 분비되어 멜라닌세포의 분열촉진인자로 작용하지만 PUVA에 의해서는 각질형성세포의 분열촉진인자의 생성이 나타나지 않았다는 결과는 두 광원에 의한 작용 기전에 차이가 있음을 시사하는 것이다.

둘째로, 연구에 포함된 백반증 병변의 특성이 이전 연구와 다르다는 점을 들 수 있다. 저자들의 연구에서는 후향적인 평가로 치료반응이 좋았던 환자들을 대상으로 색소 재침착 양상을 평가하였다. 이러한 연구 방법에 의해 상대적으로 치료반응이 낮은 것으로 알려져 있는 두경부 이외의 치료 부위나 분절형의 백반증 병변은 제한적인 수만 포함되었다. 본 연구에서 경계형 색소 재침착을 보인 총 32예의 병변 중 68.8%에 해당하는 22예가 얼굴 나타났기 때문에 다수의 다른 부위를 포함하는 연구가 추가적으로

필요할 것으로 생각된다. 또한 백반증 유형에 있어서도 대상 환자군의 제한점이 있었다. 분절형 백반증의 경우 백모증이 함께 동반되는 경우가 많고, 이는 색소 재침착의 중요한 기전 중의 하나로 생각되는 모낭 기원의 비활성화된 멜라닌세포의 조기 소실과 관련이 있을 것으로 생각된다[14,15]. 본 연구에서도 6예의 분절형에서 모낭형 색소 재침착은 관찰되지 않았으며 병변 주위에서부터 호전이 시작된 경계형의 색소 재침착이 3예로 가장 많이 포함되었다. 백반증 병변의 임상적인 특성 이외에도 기존 보고와는 다른 피부형의 차이도 추가적으로 고려되어야 할 것으로 생각된다.

셋째로, 색소 재침착의 양상을 평가할 때 관찰자에 따른 주관적인 판단과 병변의 크기가 영향을 줄 수 있다. 실제 모낭형과 경계형의 구분은 모호한 경우가 많았고 11예의 복합형 색소 재침착의 경우에도 모낭형과 경계형이 같이 나타난 경우가 10예로 대부분을 차지하였다. 또한 연구자에 따른 대상 병변의 크기도 색소 재침착 양상에 영향을 줄 수 있다. PUVA등 전신 치료를 시행한 환자들이 많이 포함된 이전 연구에서는 병변의 직경이 10㎝ 이상인 병변들이 주로 포함되었으나[17], 본 연구에서는 이보다 작은 병변들도 모두 평가에 포함되었다. 따라서 넓은 병변의 내부에서 관찰되는 모낭형의 색소 재침착 양상이 일부에서는 간과되었을 가능성도 생각할 수 있다. 향후 직경이 큰 병변을 대상으로 하여 추가적인 연구가 필요할 것으로 생각된다.

지금까지 색소 재침착 양상에 영향을 주는 요인에 대한 체계적인 분석 연구는 없었다. Parsad 등[17]의 연구에서는 주로 치료 방법에 따라 색소

재침착의 양상이 결정된다고 보았고, 국소형이나 분절형의 경우 모낭형 색소 재침착에 비해 미만형이 더 많을 것으로 보고하였으나 통계적인 분석에 의한 결과는 아니었다. 또한 이 연구에서 해부학적 부위는 구분되지 않았다. 본 연구에서 대상 병변의 수가 제한되어 있어 유의한 통계 결과를 얻기는 어려웠다. 다만 얼굴과 목의 비교에서는 얼굴에서는 경계형과 미만형이 우세한 반면 목의 경우 주로 모낭형의 색소 재침착 양상을 보여 차이가 있는 것으로 생각된다. NBUVB를 이용한 저자의 이전 연구에서도 유사한 결과를 보였다[18]. 이를 이해하기 위해서는 미만형 색소 재침착의 기전을 파악하는 것이 중요할 것으로 생각된다.

Parsad 등[17]은 미만형 색소 재침착의 가장 중요한 요인으로 백반증 병변 내 존재하는 멜라닌세포로 추정하였다. Husain 등[35]은 백반증 병변 내에도 멜라닌소체가 계속 존재하고 tyrosinase 활성이 있다고 보고하였고, 최근 연구들에 의하면 백반증 병변 내에 모든 멜라닌세포들이 소실되는 것이 아니라 멜라닌색소의 함량은 적으나 기능이 남아 있는 일부의 멜라닌세포가 모낭 사이의 피부 병변에 존재하는 것으로 알려져 있다[36-38]. 이들은 백반증 병변의 배양된 멜라닌세포에서 형태학적으로 공포화 변성이 있거나 수상돌기(dendrite)의 위축과 같은 손상의 증거가 관찰되지만 배지 조건의 변화에 따라 정상적인 형태로 회복되는 것을 관찰하였다[38]. 또한, 성모와 달리 육안적으로 잘 관찰되지 않는 연모(vellus hair)에 존재하는 멜라닌세포의 역할도 고려해 볼 수 있다. 이전 연구들에 의하면 연모는 체간에 비해 안면부에는 약 7배 이상 높은 밀도로 존재한다고 알려져 있다[39].

또한 얼굴 내에서도 코, 이마의 가운데와 턱이 상대적으로 높은 모공 밀도를 보이고 귀의 앞쪽과 이마의 양쪽 가장자리의 모공의 밀도가 가장 낮은 것으로 알려져 있다[40]. 그러나 이러한 얼굴 내 연모의 밀도와 미만형 색소 재침착 발생과의 인과관계는 본 연구에서 뚜렷하게 나타나지 않았다.

본 연구에서, 색소 재침착의 양상에 따른 치료 경과의 차이가 통계학적으로 유의하지는 않았으나, 미만형에서는 그 차이가 비교적 두드러지게 관찰되었다. 이에 반해 경계형이나 모낭형의 색소 재침착은 유사한 치료 경과를 보이는 것을 알 수 있었다. 이전 보고에서도 미만형은 모낭형에 비해 더 빨리 색소 재침착이 일어나나 치료 종료 후에는 탈색이 더 쉽게 일어나 본 연구와 유사한 결과를 보였다[17]. 모낭형과 경계형의 색소 재침착에서는 병변이 호전됨에 따라 색소반이 진행함을 육안적으로 잘 관찰할 수 있고, 이는 멜라닌세포나 멜라닌모세포(melanoblast)의 표피 내 이동이 치료 반응 속도를 결정하는데 중요한 역할을 할 것임을 시사한다. 일반적으로 세포와 세포 외 세포간질(extracellular matrix)과의 결합에는 세포간질 단백의 특정 영역과 세포 표면의 integrin 수용체와의 상호작용이 관여한다[41,42]. 휴지기의 정상 멜라닌세포는 αvβ1 과 α3β1 integrin 수용체를 높게 발현하나, IV형 콜라겐 상에서 빠른 이동을 보이는 배양 멜라닌세포의 경우 α2β1, α3β1 및 α5β1 integrin 수용체를 높게 발현하는 것으로 보고되었다[43,44]. 실험적으로 자외선이 integrin을 매개한 세포간질 특히 fibronectin과 멜라닌세포의 결합에도 직접적인 영향을 주는 것으로 알려져 있다[45]. PUVA에 의한 멜라닌세포의 이동에는 이러한

세포부착인자 발현의 조절과 SCF등의 세포분열인자들이 중요하게 관여할 것으로 생각되며, PUVA에 의해 비만세포나 내피세포에서 유도된 염증성 매개인자도 일부 관여할 것으로 생각된다[4]. 그러나 색소 재침착의 양상 혹은 기원된 멜라닌세포의 종류에 따른 세포 이동의 차이는 더 많은 연구가 필요할 것으로 생각된다.

본 연구에서 경계형과 모낭형의 구분은 전술한 대로 용이하지 않았다. 또한 임상적 경과에도 뚜렷한 차이를 보이지 않았다. 경계형 색소 재침착의 경우에도 호전되는 백반증 병변의 가장자리에 나타나는 형태는 모낭형의 색소 재침착의 형태와 유사하다. 여러 연구들에서 색소 재침착 양상에는 차이가 크게 있으나 미만형 색소 재침착은 21.7~30.3%로 비교적 일정한 결과를 얻었다. 따라서 저자는 백반증 병변의 색소 재침착은 크게 병변 내부 혹은 가장자리에서 시작되는 모낭중심성(folliculocentric) 색소 재침착과 모낭 사이의 표피(interfollicular epidermis)에서 나타나는 미만형 색소 재침착으로 구분하는 것이 임상적으로는 더욱 용이할 것으로 생각된다. 따라서 향후에는 미만형 색소 재침착의 기원과 기전에 대한 추가적인 연구가 필요할 것으로 생각된다.

Ⅴ. 결 론

본 연구에서는 엑시머 레이저를 이용하여 백반증을 치료할 때 나타나는 색소 재침착의 양상과 이에 영향을 주는 요인을 알아보고자 세브란스 병원 피부과에서 2004년 3월부터 2006년 7월까지 92명의 백반증 환자를 대상으로 308 nm 엑시머 레이저로 치료한 결과를 분석하여 다음과 같은 결론을 얻었다.

1. 엑시머 레이저 치료 후 병변이 호전되는 양상을 분석한 결과, 경계형 색소 재침착이 32예(34.8%)로 가장 흔하였고 모낭형 색소 재침착은 29예(31.5%)에서 관찰되었고, 미만형은 20예(21.7%), 복합형은 11예(12.0%)에서 관찰되었다.
2. 해부학적 부위에 따라 색소 재침착 양상의 차이를 보였고, 얼굴에서는 경계형과 미만형 색소 재침착이 우세하였으며, 목에서는 상대적으로 모낭형 색소 재침착이 흔하게 관찰되었다.
3. 환자의 연령 및 이환 기간, 백반증의 유형, 과거 치료력, 그리고 백모증의 유무에 따른 색소 재침착 양상의 차이는 없었다.
4. 색소 재침착 양상에 따라 색소 재침착이 나타나는 시기나 호전되는 속도, 그리고 호전에 필요한 누적광량의 차이는 없었다.

이상의 결과로 백반증을 308 nm 엑시머 레이저로 치료 시, 다른 치료 방법에 비해 경계형 색소 재침착이 더 흔하게 관찰되며, 치료 부위에 따라 이러한 색소 재침착 양상의 차이가 있음을 알 수 있었다. 따라서 엑시머 레이저에 의한 색소 재침착의 기전은 기존 광화학요법에 의한 색소 재침착의 기전과 차이가 있을 것으로 예상되며, 향후 이러한 색소 재침착의 기전에 대한 추가적인 연구가 필요할 것으로 생각된다.

참 고 문 헌

1. Ortonne JP, Bahadoran P, Fitzpatrick TB, Mosher DB, Hori Y. Hypomelanosis and hypermelanosis, In: Freedberg IM, Eisen AZ, Wolff K, Austen KF, Goldsmith LA, Katz SI, editors. Dermatology in general medicine. 6th ed. New York: McGraw-Hill; 2003. p.836-81.
2. Roelandts R. Photo(chemo) therapy for vitiligo. Photodermatol Photoimmunol Photomed 2003;19:1-4.
3. Kent G, Al Abadie M. Psychological effects of vitiligo: a critical incident analysis. J Am Acad Dermatol 1996;35:859-98.
4. Norris DA, Horikawa T, Morelli J. Melanocyte destruction and repopulation in vitiligo. Pigment Cell Res 1994;7:193-203.
5. Parrish JA, Fitzpatrick TB, Shea C, Pathak MA. Photochemotherapy of vitiligo. Use of orally administered psoralens and a high-intensity long-wave ultraviolet light system. Arch Dermatol 1976;112:1531-4.
6. Bilsland D, Dawe R, Diffey BL, Farr P, Ferguson J, GeorgeBritish S, et al. An appraisal of narrow band(TL-01) UVB phototherapy. British Photodermatology Group Report(April 1996). Br J Dermatol 1997;137:327-30.

7. Hann SK, Im S, Bong HW, Park YK. Treatment of stable vitiligo with autologous epidermal grafting and PUVA. J Am Acad Dermatol 1995;32:943-8.
8. Hann SK, Park YK, Im S, Koo SW, Haam IB. The effect on liver transaminases of phototoxic drugs used in systemic photochemotherapy. J Am Acad Dermatol 1992;26:646-8.
9. Kim DY, Lee JH, Hann SK, Park YG. Therapeutic effects of 308 nm excimer laser in the treatment of vitiligo on the head and neck area. Korean J Dermatol 2006;44:1290-7.
10. Spencer JM, Nossa R, Ajmeri J. Treatment of vitiligo with the 308-nm excimer laser: a pilot study. J Am Acad Dermatol 2002;46:727-31.
11. Baltas E, Csoma Z, Ignacz F, Dobozy A, Kemeny L. Treatment of vitiligo with the 308-nm xenon chloride excimer laser. Arch Dermatol 2002;138:1619-20.
12. Taneja A, Trehan M, Taylor CR. 308-nm excimer laser for the treatment of localized vitiligo. Int J Dermatol 2003;42:658-62.
13. Ortonne JP, McDonald DM, Micoud A, Thivolet J. PUVA-induced repigmentation of vitiligo: a histochemical (split-DOPA) and ultrastructural study. Br J Dermatol 1978;101:1-11.
14. Ortonne JP, Schmitt D, Thivolet J. PUVA-induced repigmentation of vitiligo: scanning electron microscopy of hair follicles. J Invest

Dermatol 1980;74:40-2.

15. Cui J, Shen LY, Wang GC. Role of hair follicles in the repigmentation of vitiligo. J Invest Dermatol 1991;97:410-6.

16. Arrunategui A, Arroyo C, Garcia L, Covelli C, Carrascal E, Falabella, R. Melanocyte reservoir in vitiligo. Int J Dermatol 1994;33:484-7.

17. Parsad D, Pandhi R, Dogra S, Kumar B. Clinical study of repigmentation patterns with different treatment modalities, and their correlation with speed and stability of repigmentation in 352 vitiliginous patches. J Am Acad Dermatol 2004;50:63-7.

18. Kim DY, Cho SB, Park YK. Various patterns of repigmentation after narrowband UVB monotherapy in patients with vitiligo. J Dermatol 2005;32:771-2.

19. Cui J, Arita Y, Bystryn JC. Cytolytic antibodies to melanocyte in vitiligo. J Invest Dermatol 1993;100:812-5.

20. Yu HS. Melanocyte destruction and repigmentation in vitiligo: a model for nerve cell damage and regrowth. J Biomed Sci 2002;9:564-73.

21. Tobin DJ, Bynstryn JC. Different populations of melanocytes are present in hair follicles and epidermis. Pigment Cell Res 1996;9:204-10.

22. Kao CH, Yu HS. Comparison of the effect of 8-methoxypsoralen (8-MOP)

plus UVA (PUVA) on human melanocytes in vitiligo vulgaris and in vitro. J Invest Dermatol 1992;98:734-40.

23. Kao CH, Yu HS. Depletion and repopulation of Langerhans cells in nonsegmental type vitiligo. J Dermatol 1990;17:287-96.

24. Imokawa G, Miyagishi M, Yada Y. Endothelin-1 as a new mitogen: coordinated expression of its gene and the tyrosinase gene in UVB-exposed human epidermis. J Invest Dermatol 1995;105:32-7.

25. Schallreuter KU, Moore J, Wood JM, Beazley WD, Gaze DC, Tobin DJ, et al. In vivo and in vitro evidence for hydrogen peroxide accumulation in the epidermis of patients with vitiligo and its successful removal by a UVB-activated pseudocatalase. J Invest Dermatol Symp Proc 1999;4:91-6.

26. Wu CS, Yu CL, Lan CCE, Yu HS. Narrow-band ultraviolet-B stimulates proliferation and migration of cultured melanocytes. Exp Dermatol 2004;13:755-63.

27. Wu CS, Lan CCE, Wang LF, Chen GS, Wu CS, Yu HS. Effects of psoralens plus ultraviolet A irradiation on cultured epidermal cells in vitro and patients with vitiligo in vivo. Br J Dermatol 2007;156:122-9.

28. Morelli JG, Kincannon J, Yohn JJ, Zekman T, Weston WL, Norris DA. Leukotriene C4 and TGF-alpha are stimulators of human melanocyte migration in vitro. J Invest Dermatol 1992;98:290-5.

29. Yohn JJ, Morelli JG, Walchak SJ, Rundell KB, Norris DA, Zamora MR. Cultured human keratinocytes synthesize and secrete endothelin-1. J Invest Dermatol 1993;100:23-6.
30. Halaban R. The regulation of normal melanocyte proliferation. Pigment Cell Res 2000;13:4-14.
31. Hirobe T. Role of keratinocyte-derived factors involved in regulation the proliferation and differentiation of mammalian epidermal melanocytes. Pigment Cell Res 2005;18:2-12.
32. Gordon PR, Mansur CP, Gilchrest BA. Regulation of human melanocyte growth, dendricity, and melanization by keratinocyte derived factors. J Invest Dermatol 1989;92:565-72.
33. Imokawa G. Autocrine and paracrine regulation of melanocytes in human skin and in pigmentary disorders. Pigment Cell Res 2004;17:96-110.
34. Abdel-Naser MB, Hann SK, Bystryn JC. Oral psoralen with UV-A therapy releases circulation growth factors that stimulates cell proliferation. Arch Dermatol 1997;133:1530-3.
35. Husain I, Vijayan E, Ramaiah A, Pasricha JS, Madan NC. Demonstration of tyrosinase in the vitiligo skin of human beings by a sensitive fluorimetric method as well as by 14C(U)-L-tyrosine incorporation into melanin. J Invest Dermatol 1982;78:243-52.

36. Le Poole IC, van den Wijngaard RM, Westerhof W, Dutrieux RP, Das PK. Presence or absence of melanocytes in vitiligo lesions: an immunohistochemical investigation. J Invest Dermatol 1993;100:816-22.
37. Bartosik J, Wulf HC, Kobayasi T. Melanin and melanosome complexes in long standing stable vitiligo: an ultrastructural study. Eur J Dermatol 1998;8:95-7.
38. Tobin DJ, Swanson NN, Pittelkow MR, Peters EM, Schallreuter KU. Melanocytes are not absent in lesional skin of long duration vitiligo. J Pathol 2000;191:407-16.
39. Blume U, Ferracin J, Verschoore M, Czernielewski, Schaefer H. Physiology of the vellus hair follicle: hair growth and sebum excretion. Br J Dermatol 1991;124:21-8.
40. Pagnoni A, Kligman AM, Gammal SE, Stoudemayer T. Determination of density of follicles on various regions of the face by cyanoacrylate biopsy: correlation with sebum output. Br J Dermatol 1994;131:862-5.
41. Horikawa T, Norris DA, Yohn JJ, Zakman T, Travers JB, Morelli JG. Melanocyte mitogens induce both melanocyte chemokinesis and chemotaxis. J Invest Dermatol 1995;104:256-9.
42. Haynes RO. Integrins: a family of cell surface receptors. Cell

1985;48:549-54.

43. Scott G, Ryan DH, McCarthy JB. Molecular mechanisms of human melanocyte attachment to fibronectin. J Invest Dermatol 1992;99:787-94.

44. Morelli JG, Yohn JJ, Zekman T, Norris DA. Melanocyte movement in vitro: role of matrix proteins and integrin receptors. J Invest Dermatol 1993;101:605-8.

45. Neitmann M, Alexander M, Brinckmann J, Schlenke P, Tronnier M. Attachment and chemotaxis of melanocytes after ultraviolet irradiation in vitro. Br J Dermatol 1999;141:794-801.

Abstract

Patterns of repigmentation after 308 nm excimer laser therapy in patients with vitiligo

Do Young Kim

Department of Medicine

The Graduate School, Yonsei University

(Directed by Professor Yoon Kee Park)

The mechanisms of repigmentation in vitiligo have not been elucidated. Many investigators postulated that there was a melanocyte reservoir in the human hair follicles. The mechanism of perifollicular repigmentation pattern has been researched extensively. However, there are clinically other repigmentation patterns, such as diffuse and marginal forms, which frequently are observed in phototherapy. Recently 308 nm excimer laser has been introduced as a modality, it has several characteristics in the course of treatment. Because excimer laser targets on localized lesions with high intensity of radiation, it needs lesser times of treatment session; it is comparably more effective than conventional phototherapy. Therefore, the

patterns of repigmentation after excimer laser therapy are expected to be different compared with conventional phototherapy.

This study was designed to observe the patterns of repigmentation after excimer laser therapy and to analyze determining factors on the patterns in various aspects of clinical parameters. Ninety-two patients enrolled in this study had been treated from March 2004 to June 2006. Excimer laser therapy was given as monotherapy once or twice a week. We observed the patterns of repigmentation, and analyzed the patterns in various clinical parameters to discover determinant factors, and surveyed differences in therapeutic outcomes according to the patterns. Ninety-two patients who achieved clinically meaningful improvement were evaluated in this study. Of 92 vitiligo patches selected, 32(34.8%) exhibited predominantly marginal pattern of repigmentation, 29(31.5%) developed perifollicular repigmentation, 20(21.7%) developed diffuse repigmentation, and 11(12.0%) showed a combined repigmentation pattern. In terms of the involved sites, among 52 patches on patients' faces, the most common involved sites, 22(42.3%) exhibited predominantly marginal repigmentation and 14(26.9%) showed diffuse patterns, but among 21 patches on necks, perifollicular types were predominant patterns. However, no relationship could be established between patterns of repigmentation and following variables: patients' age, duration of disease, types of vitiligo, past history of

other treatment modalities, and poliosis. Number of sessions or cumulative radiation dose to achieve clinically meaningful improvement, or speed of repigmentation were not different among the patterns of repigmentation. In conclusion, marginal pattern of repigmentation is relatively common form in the treatment of excimer laser compared with conventional phototherapy. Also involved anatomical site of vitiligo is an important determining factor in the manifestation of repigmentation patterns in vitiliginous patches.

Key Words : excimer laser, repigmentation, vitiligo