

상악 전치부 단일 임플란트의  
생존율에 대한 후향적 연구

연세대학교 대학원

치 의 학 과

임 지 순

상악 전치부 단일 임플란트의  
생존율에 대한 후향적 연구

지도 김 종 관 교수

이 논문을 석사 학위논문으로 제출함

2006년 6월 일

연세대학교 대학원

치 의 학 과

임 지 순

임지순의 석사 학위논문을 인준함

심사위원\_\_\_\_\_인

심사위원\_\_\_\_\_인

심사위원\_\_\_\_\_인

연세대학교 대학원

2006년 6월 일

## 감사의 글

많은 분들의 도움으로 부족함을 느끼며 시작한 공부의 중간 여정을 정리하게 되었습니다. 이 논문이 완성되기까지 늘 따뜻한 관심으로 지도해주신 김종관 교수님께 진심으로 감사드립니다. 그리고 많은 조언과 도움을 주신 채중규 교수님, 조규성 교수님, 최성호 교수님, 김창성 교수님, 정의원 교수님께 깊이 감사드립니다. 또한 늘 가까운 곳에서 정성으로 도움을 주신 채경준 선생님께 감사드립니다.

늦은 나이에 다시 공부할 수 있도록 격려와 용기를 주신 두 분 어머니님, 아버님과 논문 정리를 도우며 학창 시절의 추억을 같이 해준 처제들에게 감사드립니다.

그리고 무엇보다 학생들을 가르치면서 두 아이를 돌보는 가운데 헌신적으로 남편을 내조해준 사랑하는 나의 아내 수하와 사랑하는 딸 아들, 예빈 유빈에게 이 논문을 드립니다.

2006년 6월  
저자씀

# 목 차

국문 요약 .....	ii
I. 서론.....	1
II. 연구재료 및 방법.....	4
1. 연구대상.....	4
2. 연구방법.....	4
3. 평가방법.....	4
III. 연구결과.....	6
1. 식립된 임플란트의 위치 및 분포.....	6
2. 식립된 임플란트의 길이와 직경.....	8
3. 단일 치아 상실의 원인.....	10
4. 가용골의 골질과 골양.....	11
5. 가용골의 제한에 따른 복잡 술식.....	12
IV. 총괄 및 고찰.....	14
V. 결론.....	18
참고문헌.....	20
영문요약.....	26

## 국문요약

# 상악 전치부 단일 임플란트의 생존율에 대한 후향적 연구

상악 전치부 단일 치아 상실시 치료의 선택에 있어 임플란트 치료의 비중은 더욱 늘어나고 있다. 그러나 상악 전치부는 생물학적 혹은 생역학적 이론에 준하여 많은 문제점을 가지고 있다. 가용골은 치아의 상실 후 급속도로 손실되고, 협측의 연조직은 쉽게 퇴축되며, 골밀도 또한 다른 부위에 비해 치밀하지 못하다. 이러한 불리한 조건을 극복하기 위한 노력은 그동안 다양한 임상적 수술법의 응용과 고정체의 개선을 가져왔으며, 즉시 식립 및 즉시 기능 임플란트의 단계에까지 이르렀다.

이 연구의 목적은 상악 전치부에 단일 임플란트의 임상적 적용에 있어서 각각의 시스템에 따른 생존율을 임상적으로 평가하고 임플란트 실패에 따른 후향적 분석을 통해 실패 원인을 알아보고 이를 개선 하고자 하기 위함이다. 본 연구에서는 1993년 2월부터 2004년 12월 사이에 연세대학교 치과대학병원 치주과에서 임플란트 수술을 받은 환자중 상악 전치부 단일 임플란트를 식립한 231명의 환자에게 이식된 237개의 임플란트를 대상으로 환자 기록부를 이용한 후향적 연구를 통하여 다음과 같은 결과를 얻었다.

1. 상악 전치부 단일 치아 상실의 원인은 외상, 치주질환, 선천적 결손의 순으로 나타났으며 가용골의 상태는 인접치아의 치주 상태에 좌우되며 생존율 또한 좌우된다.

2. 상악 전치 단일 치아 상실 부위의 임플란트의 치료에서 총 94.5%의 생존율을 나타내었다.

3. 골질에 따라서 type 11와 1V에서 100%의 생존율을 보였으며 type 111에서 92.7%의 생존율을 나타냈다. 골양에 따라서는 shape A(no resorption)에서 100%, shape B(mild resorption)에서 97.3%, shape C (moderate resorption) 와 shape D(severe resorption)에서 93.5%의 생존율을 나타내었다.

4. 가용골의 제한에 따른 복잡 술식을 동반한 118개의 임플란트에서 94.4%의 생존율을 나타내었다.

이상의 결과를 통해 상악 전치 단일 상실 부위에서의 임플란트 치료는 기존 보철 치료의 문제점을 극복할 수 있는 안정적 치료 방법으로 사용되어질 수 있으나, 골양과 골질이 제한이 있는 부위에서는 보다 신중하게 수술법등을 고려하여 식립 하여야 하겠으며 임플란트의 기능적 측면과 동시에 심미성에 대한 고려가 이루어져야 할 것이다.

---

**핵심되는 말** : 상악 전치부, 단일 임플란트, 생존율

# 상악 전치부 단일 임플란트의 생존율에 대한 후향적 연구

연세대학교 대학원 치의학과  
(지도 김 중 관 교수)  
임 지 순

## I. 서 론

Brånemark은 골 재생에 관한 동물 실험에서 생체와 금속간의 직접적 결합 현상을 발견하고 골유착(osseointegration)의 원리를 소개하였고,<sup>6,7)</sup> Albrektsson은 골유착이란 부하를 받은 매식체의 표면과 살아있는 뼈 사이에 직접적, 기능적, 구조적 연결 이라고 정의하였다.<sup>3,4)</sup> 골유착의 원리가 완전 무치악 환자에서 의치를 영구적으로 안정화시키기 위해 적용된 이후 장기적 안정성을 가지고 성공적으로 유지되어왔으며,<sup>1,2)</sup> 부분 무치악 환자에서도 좋은 결과를 보였다.<sup>13)</sup> 또한 심미성에 대한 임상적 연구와 안정성에 대한 생역학적 연구에 의하여 임플란트 치료는 통념의 보철 치료법을 대신하는 또 다른 좋은 치료법으로 발전하였다.<sup>20,22)</sup>

상악 전치부에서의 단일 치아 상실은 외상, 질병, 선천적 결손 등에 기인한다. 이러한 단일 치아 상실의 통념의 치료법은 지대치 삭제에 의한 고정성 의치를 이용하는 것이었다. 이러한 치료법은 인접 치아에 인위적인



손상을 주며 인접 치아의 이차 우식증과 치주 질환을 유발시킬 수 있는 한계를 가지고 있다. 임플란트가 단일 치아 수복을 위한 치료로 소개된 이후 상당한 안정성을 가지고 유지되어 왔으며,<sup>14,24)</sup> 단일 치아 수복 치료의 선택에 있어서 그 비중은 더욱 늘어나고 있다. 단일 치아 임플란트 치료의 장점은 인접 치아와 독립적이며, 치아 삭제가 불필요하며, 높은 예측 가능성과, 잔존 치조제의 보존에 있다.<sup>21)</sup> 그러나 임플란트 치료에 있어서 상악 전치부는 생물학적 혹은 생역학적 이론에 준하여 많은 문제점을 가지고 있다. 가용골은 치아 상실 후 급속도로 손실되고, 협측의 연조직은 쉽게 퇴축되며, 골밀도 또한 평균적인 다른 구강 영역에 비해 치밀하지 못하다. 이러한 불리한 조건을 극복하기 위한 노력은 그동안 다양한 임상적 수술법의 응용과 고정체의 개선을 가져왔으며, 즉시 식립 및 즉시 기능 임플란트의 단계에까지 이르게 되었다.

임플란트의 생물학적 안정성은 생역학적 평형과 숙주 방어와 병인 세균의 평형 관계에 의존한다. 여러 해 동안 골유착에 대한 치주적, 보철적, 방사선학적인 parameter를 이용한 평가가 이루어졌다. 임플란트 치료의 성공을 예측할 수 있는 일차적인 결정 인자는 술자의 능력과 환자의 가용골의 양과 밀도이다. Atwood<sup>5)</sup>는 치아 상실 후 특징적인 골부피 변화를 평가하였으며 이후 Lekholm과 Zarb<sup>15)</sup>는 임플란트 식립시 잔존 악골의 형태를 5 단계로 분류 하였다. 임플란트가 식립될 부위에 골흡수가 많이 일어나 짧은 임플란트를 사용할 경우 실패율이 증가함을 많은 연구에서 보여주고 있고,<sup>17)</sup> 골 밀도 또한 치아 상실 후 보통 감소하게 되는데, 이 역시 임플란트의 성공에 영향을 주게 된다.

또한 상악 전치부를 임플란트 보철로 수복하는 경우에 있어서는 골유착

및 기능이 성공적이었다고 할지라도 심미적인 결과를 얻지 못한다면 성공으로 보기 어렵고 환자의 만족도를 얻기 어렵다. 전치부에서의 심미는 치관의 형태적 측면과 치은의 형태적 측면에 의해 결정된다. 특히 임플란트에서는 자연치아와 달리 점막 이행부와 치관의 형태를 보철적으로 다양하게 조절함으로써 임플란트 주위의 치은을 다양한 형태로 형성할 수 있고 이러한 요소들이 심미적 결과의 예후에 영향을 미치게 된다.

이러한 임플란트의 성공을 높이기 위하여 여러 가지 시스템이 소개되고 있으며 임플란트의 디자인 및 표면 변화를 통하여 많은 연구들이 이루어지고 있다. 임플란트 디자인의 우선적인 목표는 생역학적인 하중을 분산시켜 임플란트 지지 보철물의 기능을 최적화 시키는 것이다. 임플란트 표면과 골과의 접촉 면적을 늘림으로 골유착 면적을 넓히기 위한 다양한 시도가 이루어졌으며 초기의 blade 형태의 임플란트에서 시작하여 cylinder 형태, screw 형태의 임플란트로 발전되어 왔고, 최근에는 치근 형태의 임플란트가 주를 이루고 있다. 또한 보다 증진된 골유착 및 골접촉 면적을 얻기 위해 티타늄 임플란트 표면에 변화를 주는 연구들이 활발히 진행되어 오고 있다. 초기의 etching이나 blasting 방법에서부터 발전하여 최근에는 산화막을 증가시킨 Ti-Unite 표면이나 Sandblasted Large grit Acid etched (SLA) 등의 표면처리들이 각광을 받고 있으며 각 제품마다 보다 다양한 형태와 장점을 내세우며 형태와 표면을 변형시키는 연구들이 계속 진행되고 있다.

본 연구의 목적은 상악 전치부 단일 임플란트의 임상적 적용에 있어서 각각의 시스템에 따른 생존율을 임상적으로 평가하고 임플란트의 실패와 원인을 후향적 분석을 통하여 알아보고 이를 개선하고자 하는데 있다.

## II. 연구재료 및 방법

### 1. 연구 대상

1993년 2월부터 2004년 12월 사이에 연세대학교 치과대학병원 치주과에서 임플란트 수술을 받은 환자 중 상악 전치부에 식립된 단일 임플란트를 대상으로 하였다. 총 231명의 환자에서 237개의 임플란트가 상악 중절치, 측절치, 견치 부위에 식립 되었으며 브리지 형태의 보철로 연결된 임플란트는 연구에서 제외하였다. 모든 환자들에 대해 구강검사 및 방사선 검사를 시행하였으며 당뇨, 심혈관계 질환, 혈액 질환 등의 조절되지 않는 절대적인 금기증의 환자들은 임플란트 수술을 시행하지 않고, 다른 방법을 이용하여 상실된 치아를 수복하도록 하였다. 평균 재소환 기간은 44.2개월이었다.

### 2. 연구 방법

환자의 진료기록부를 이용하여 1) 식립된 임플란트의 위치와 분포 2) 식립된 임플란트의 길이와 직경 3) 단일 치아 상실의 원인 4) 가용골의 골질과 골양 5) 가용골의 제한에 따른 복잡 술식 등에 대하여 조사하였다.

### 3. 평가 방법

조사된 결과에 따라 각 경우의 임플란트 생존율을 조사하였다. 임플란트 생존의 범주로는 Buser 등<sup>26,27)</sup>과 Cochran 등<sup>28)</sup>에 의한 기준에 따라 1) 골

유착에 성공하여 최종 보철물 장착이 이루어져서 현재 동요도 없이 기능중인 임플란트 2) 방사선 사진 상에서 임플란트 주위에 방사선 투과상이 없는 임플란트 3) 지속적인 동통이나 비가역적인 통증, 감염, 이상감각이 없는 임플란트 등의 조건을 만족시킨 경우를 임플란트 생존으로 간주하였다. 치아 상실 원인의 유형을 알아보려고 문진을 통해 조사 하였으며, 수술 부위의 골 상태는 Leckholm 과 Zarb 의 분류<sup>14)</sup>에 따라 골질 및 골양을 수술 시에 평가하여 기록하였다. 수술에 사용된 임플란트는 시스템, 길이, 직경에 대한 기록을 통해 평가하였다.

### Ⅲ. 연구 결과

#### 1. 식립된 임플란트의 위치 및 분포

1993년 2월부터 2005년 12월까지 13년간 231명 환자의 상악 중절치, 측절치, 견치 부위에 총 237개의 임플란트가 식립되었다. 식립된 임플란트는 endosteal implant로서 Interpore사의 IMZ, Branemark system의 Standard, MkⅡ, MkⅢ, MkⅣ (machined/Ti-unite), Replace(HA, acid etching /Ti-Unite), ITI, ITI(Es+), 3i(Osseotite), Frialit-2, 등이 식립 되었으며 각 임플란트는 중절치에 140개, 측절치에 73개, 견치에 24개 (총 237개)가 식립되었다(Table 1).

Table 1. Localization of 237 inserted implants in 231 patients

Type of Implants	Central Incisor	Lateral Incisor	Canine	Total
Branemark machined	47	20	9	76
Branemark Ti-Unite	26	9	2	37
Replace HA/acid etcing	19	9	2	30
Replace Ti-Unite	27	20	4	51
ITI	2	2	1	5
ITI Es+	5	2	3	10
3i	6	2	1	9
Frialit-2	6	9	1	16
IMZ	2	-	1	3
Total	140	73	24	237

식립된 237개의 단일 임플란트중 13개가 제거되어 총 94.5%의 생존율을 보였다. 제거된 임플란트는 모두 식립 후 1년 이내에 제거되었으며, 그 중 1개는 재식립 후 또 다시 제거되었다. 실패한 임플란트 중 Replace (acid etching/HA)가 6개, Brånemark machined 가 4개, Branemark Ti-Unite가 1개, Replace Select Ti-Unite가 2개를 나타냈으며 ITI와 다

른 시스템에서는 모두 생존한 것으로 나타났다 (Table 2).

Table 2. Survival rate of 237 inserted implants in 231 patients

Type of Implants	Inserted Implants	Failure Implants	Survival Rate (%)
Branemark machined	76	4	94.7
Branemark Ti-Unite	37	1	97.3
Replace HA/acid etcing	30	6	80.0
Replace Ti-Unite	51	2	96.0
ITI	5	-	100
ITI Es+	10	-	100
3i	9	-	100
Frialit-2	16	-	100
IMZ	3	-	100
Total	237	13	94.5

식립 위치별로는 중절치에 식립된 140개의 임플란트 중 11개가 제거되어 92.1%의 생존율을 나타내었고, 측절치와 견치에서는 각각 1개씩이 제거되어 98.6%와 95.8%의 생존율을 보였다 (Table 3).

Table 3. Survival rate by installation site

Position	Inserted Implants	Failure Implant	Survival Rate (%)
Central Incisor	140	11	92.1
Lateral Incisor	73	1	98.6
Canine	24	1	95.8
Total	237	13	94.5

## 2. 식립된 임플란트의 길이와 직경

식립된 임플란트의 직경은 4-4.3mm의 임플란트가 184개로 가장 많았으며 3.75-3.8mm의 임플란트가 63개였고 3-3.5mm의 임플란트는 38개인 것으로 나타났다. 길이는 13-14mm가 153개, 15mm가 34개, 10-12mm 임플란트가 33개로 나타났으며 18mm의 긴 임플란트도 10개가 식립되었다 (Table 4, Table 5).

Table 4. Diameter of 237 inserted implants in 231 patients

Type of Implants	3-3.5mm	3.75-3.8mm	4-4.3mm	4.5-5mm	6mm
Branemark machined	2	53	21	-	-
Branemark Ti-Unite	5	-	32	-	-
Replace HA/acid etcing	6	-	16	8	-
Replace Ti-Unite	17	-	27	4	3
ITI	-	-	5	-	-
ITI Es+	-	-	10	-	-
3i	1	1	7	-	-
Frialit-2	5	9	2	-	-
IMZ	2	-	1	-	-
Total	38	63	121	12	3

Table 5. Length of 237 inserted implants in 231 patients

Type of Implants	10-12mm	13-14mm	15mm	16mm	18mm
Branemark machined	3	37	26	-	10
Branemark Ti-Unite	8	25	4	-	-
Replace HA/acid etcing	1	24	-	5	-
Replace Ti-Unite	4	45	-	2	-
ITI	5	-	-	-	-
ITI Es+	10	-	-	-	-
3i	0	7	2	-	-
Frialit-2	0	15	1	-	-
IMZ	2	-	1	-	-
Total	33	153	34	7	10

식립된 임플란트 중 3.5mm 직경 이하의 narrow form에서는 38개중 2개가 제거되어 93.7%의 생존율을, 3.75-4.5mm의 regular form에서는 184개중 9개가 제거되어 95.1%의 생존율을 나타내었으며, 5mm 이상의 wide form에서

는 15개 중 2개가 제거되어 86.7%의 생존율을 보였다. 식립된 임플란트는 모두 10mm 이상으로 짧은 임플란트는 없었으며 11.5mm에서 1개, 13mm에서 9개, 15mm와 18mm의 임플란트가 각 1개씩 제거되었다 (Fig.1).

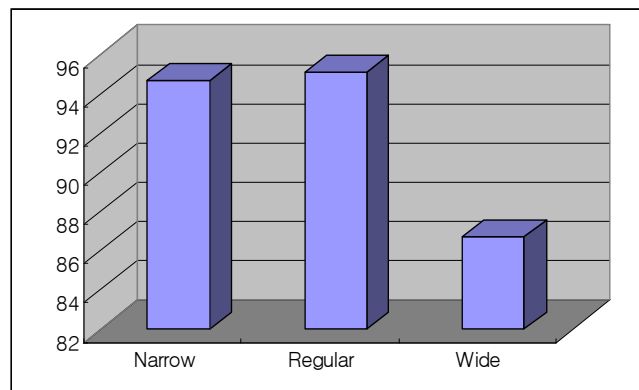


Fig. 1 Survival rate of implant according to diameter

### 3. 상악 단일 치아 상실의 원인

임플란트 식립전 단일 치아 상실의 원인으로는 외상으로 인한 치아 탈구 경우가 가장 많았으며 치주염, 치아파절, 선천적 결손 등의 순으로 치아를 상실한 것으로 나타났다 (Table 6).



Table 6. Causes of single tooth loss

Causes of tooth loss	Inserted Implants
Trauma	76
Perio Problem	34
Fracture	33
Congenital Missing	28
Endodontic Problem	11
Root Rest	9
Full Impacted Tooth	9
Unrestorable Dental Caries	9
Failed Implant	5
Deciduous Tooth	3
Root resorption	1
Unknown	19
<b>Total</b>	<b>237</b>

상악 전치부의 단일 임플란트 식립시 외상으로 인해 발치한 경우가 76개로 가장 많았으며 4개의 임플란트를 제거하여 94.7%의 생존율을 나타내었다. 근관치료 실패가 원인 경우에는 81.8%, 치주염의 원인에서는 97%, 치아과절에서는 93.9%의 생존율을 각각 나타내었으며 완전 매복치의 경우에는 9개 중 3개를 제거하여 66.7%의 낮은 생존율을 보였다. 선천적 결손이나 치아 우식, 유치발치의 경우에는 제거된 임플란트 없이 100%의 생존율을 나타냈다 (Table 7).

Table 7. Survival rate of implant according to causes of single tooth loss

Causes of tooth loss	Inserted Implants	Failed Implant	survival rate (%)
Trauma	76	4	94.7
Perio Problem	34	1	97.0
Fracture	33	2	93.9
Congenital Missing	28	-	100
Endodontic Problem	11	2	81.8
Root Rest	9	1	88.8
Full Impacted Tooth	9	3	66.7
Unrestorable Dental Caries	9	-	100
Failed Implant	5	-	100
Deciduous Tooth	3	-	100
Root resorption	1	-	100
Unknown	19	-	100
<b>Total</b>	<b>237</b>	<b>13</b>	<b>94.5</b>

#### 4. 가용골의 골질과 골양

임플란트 식립 부위의 골질과 골양은 Lekholm 과 Zarb의 분류에 따라 구분되어졌는데 type III 의 골질이 177(74.7%)개 였으며 type II 의 골질이 48(20.3%)개인 것으로 나타났다. 골양에 있어서는 C 부위가 107(45.2%)개 였으며 D 부위가 77(32.5%)개, B 부위가 8(20.3%)개인 것으로 나타났다. (Table 8).

Table 8. Distribution of Bone quality

Quality	A	B	C	D	Total
Type I	-	-	-	-	-
Type II	4	22	18	4	48
Type III	1	20	86	70	177
Type IV	-	6	3	3	12
Total	5	48	107	77	237

임플란트 식립 부위의 골질에 따른 생존율을 조사한 결과 Type II와 Type VI골에서는100%, Type III골 에서는 92.7%를 나타내었다 (Table 9, Table 10).

Table 9. Survival rate of implant according to Bone Quality

Quality	Inserted Implants	Failure Implant	Survival Rate (%)
Type I	-	-	-
Type II	48	-	100
Type III	177	13	92.7
Type IV	12	-	100
Total	237	13	94.5

Table 10. Survival rate of implant according to Bone Quantity

Quantity	Inserted Implants	Failure Implant	Survival Rate (%)
A	5	-	100
B	48	1	97.9
C	107	7	93.5
D	77	5	93.5
Total	237	13	94.5

## 5. 가용골의 제한에 따른 복잡 술식

임플란트 식립시 골유도 재생술, 발치 후 즉시 식립 등의 복잡 술식을 동반한 경우가 237개 중 118개 이었으며 그중 임플란트 식립과 동시에 골유도 재생술을 동반한 경우가 90개로 가장 많았다 (table 11, Fig 2).

Table 11. Distribution of bone augmentation procedure

Advanced Technique	Inserted Implants
GBR ( One - Stage )	90
( Two - Stage )	7
Immediate Implantation	14
CT Graft	1
Ridge Splitting	5
Others	1
<b>Total</b>	<b>118</b>

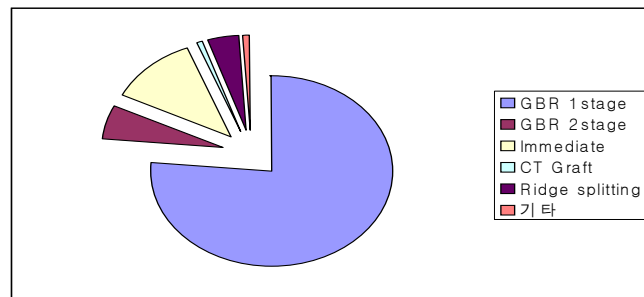


Fig. 2 Distribution of bone augmentation procedure

임플란트 수술시 가용골의 제한으로 Ridge splitting, GBR, CT Graft, Immediate Implantation등을 이용하여 총 118개의 임플란트를 식립하였으며 이중 7개의 임플란트가 제거되었다. 골유도 재생술을 동반하여 일회법으로 식립된 90개의 임플란트 중 5개가 실패하여 94.4%의 생존율을 나타냈

으며, 발치와 동시에 즉시 식립한 경우 14개의 임플란트 중 1개가 실패하여 92.8%의 생존율을 나타내었다 (Table 12).

Table 12. Survival rate of implant according to the type of bone augmentation procedure

Advanced Technique	Inserted Implant	Failed Implant	Survival rate
GBR ( One - Stage )	90	5	94.4
( Two - Stage )	7	-	100
Immediate Implantation	14	1	92.8
CT Graft	1	-	100
Ridge Splitting	5	-	100
Others	1	-	100
Total	118	6	94.9

## IV. 총괄 및 고찰

상악 전치부 단일 결손 부위의 수복을 위해 오래전부터 고정성 국소의치, 가철성 국소의치, 레진 수복등의 여러 가지 치료가 이루어져 왔다. 고정성 수복물의 경우 짧은 시간동안에 완성될 수 있고 정상적인 외형, 편안함, 기능, 심미, 발음등을 만족시킬 수 있어 단일치 수복의 첫 번째 고려 방법으로 여겨져 왔다. 그러나 건강한 인접치의 삭제 및 이차우식, 장기간의 골소실 등에 있어 불리한 점을 보여왔으며 실패된 보철물의 재제작시 추가적인 치아의 포함 등의 위험성을 나타내었다.

Brånemark에 의해 1960년대 초반 임플란트의 골유착 개념이 소개된 이후 많은 시행 착오와 연구가 있었는데, 현재에는 임플란트가 상악 단일치아 수복시 우선적으로 고려되어지는 치료 형태가 되었다. 그러나 상악 전치부 치아를 대체하는 임플란트 치료는 임플란트 치료중 가장 어려운 치료법중 하나이다. 상악 전치부의 단일 치아 임플란트는 일반적인 임플란트 치료의 금기증에 더불어 많은 특별한 한계와 금기증을 가진다. 상악 전치부의 경우 결손과 동시에 치근 상방 협측골의 일부 혹은 전부의 소실이 시작되게 되며 처음 일년내에 25%정도의 협구개측 골 양의 감소가, 그리고 급속한 30~40%의 감소가 3년 내 발생한다.<sup>18,25)</sup> 그리고 임플란트의 실패는 더욱더 큰 골소실을 야기할 수 있기 때문에 정확한 진단과 치료 계획하에 시술이 이루어져야 한다. 또한 심미성이 가장 우선적으로 고려되어야 하는 상악 전치부에 있어 임플란트 지대치 상에서 단일 치아의 심미성을 회복하는 일은 부족한 가용골 하에서 많은 제한점을 갖는다. 임플란트를 이용한 단일 치아 수복이 일반화 되어가면서 이러한 제한점을 극복하기 위해 많은 시도

와 연구들이 이루어져왔고 현재에도 진행되어지고 있다. 여기에는 골유도 재생술 등으로 가용골의 양을 늘리려는 시도와 임플란트의 골유착을 증진시켜 골침착 및 흡수를 방지하려는 시도들이 포함된다. 임플란트의 골유착을 위해서는 골표면과 임플란트 표면간에 신생골의 형성과 침착이 이루어져야 하는데 이때에 수술부위의 혈류에서 공급된 fibrin clot이 scaffold 역할을 하며 골세포들과 임플란트간의 가교역할을 하게 된다. 골유착에 있어서 이러한 scaffold의 역할이 중요하게 되는데, 임플란트의 표면이 거칠어 질수록 scaffold가 접촉할 수 있는 표면적이 넓어지며 표면에너지가 증가되게 되어 유리한 결과를 나타내게 된다. 임플란트의 발전과 함께 임플란트의 표면처리를 통해 rough surface를 얻음으로써 골유착을 증진시키고 치유기간을 단축시키려는 시도들이 이루어져 왔으며 많은 연구 성과들이 얻어졌다. 임플란트가 도입된 초기의 machined surface로부터 hydroxiapatite coating, nitric acid를 이용한 etching, blasting 또는 이 방법들의 병행으로 만들어진 다양한 종류의 rough surface 임플란트들이 소개되었다.<sup>9,11)</sup> 또한 골조직을 보강함으로써 임플란트의 고정력을 극대화하고 심미적으로도 우수한 결과를 얻기 위해 많은 재료와 술식들이 연구되어져 왔는데 상악 전치부 단일치 수복에 있어서 골유도 재생술을 동반하는 경우가 많은 부분을 차지하고 있다. 골유도 재생술은 임플란트 식립시 또는 골 재건후 임플란트의 단계적 술식에 사용되어져 왔으며 골표면적을 늘릴 수 있으며 초기 임플란트 안정성을 높이고 새로 형성된 골의 성숙도가 높으며 임플란트 표면의 골침착을 향상 시킬 수 있다는 장점을 갖는다.<sup>8,10,19)</sup>

본 연구에서는 1993년부터 2004년까지 연세대학교 치과대학병원 치주과

에서 상악 전치부 단일치아 수복을 위해 임플란트 식립을 받은 231명의 환자, 237개의 임플란트를 대상으로 하여 그 생존율을 분석해보고 평가해보았다. 식립된 임플란트는 Branemark machined, Ti-Unite, Sterioss사의 replace acide etching/HA, Ti-unite, ITI SLA, ITI Esthetic +, Frilait-2, 3i, IMZ 임플란트등의 8가지 시스템이었으며 총 237개의 임플란트 중 13개가 제거되어 94.5%의 생존율을 나타내었다. 임플란트의 제거는 Replace acid etching/HA에서 6개(80%)로 가장 많았고, Branemark machined가 4개(94.7%)로 두번째로 많았으며, 임플란트 표면의 변화로 생존율이 증가하는 것을 볼 수 있었다. Ti-Unite 표면과 SLA 표면처리 임플란트의 경우 97.3%, 100%의 우수한 생존율을 나타내었는데 anodic oxidation 처리의 Ti-Unite 표면은 다공성의 oxide layer가 표면에 형성되어 골형성과 골친화도를 높일수 있으며,<sup>12)</sup> SLA 표면은 hydrochloric sulfuric acid로 etching 후 250~500  $\mu$ m의 Large grit sandblasting을 통해 얻어진다. 상악 단일치아 임플란트 치료시 발치의 주 원인으로는 외상으로 인한 치아 손실이 가장 많았으며 중절치에 50%이상 집중되어 있었다. 중절치에 식립된 임플란트 140개 중 11개가 제거 되어 92.1%의 생존율을 나타내었으며 측절치는 73개중 1개가 제거되어 98.6%, 견치는 24개중 1개가 제거되어 95.8%의 생존율을 나타내었다. 식립 부위간의 생존율에는 유의차를 발견할 수 없었다. 임플란트 직경과 생존율의 관계에서는 narrow나 regular form에서는 93.7%, 95.1%의 생존율을 보이나 5mm 이상의 wide form에서는 86.7%의 생존율을 나타내는 것을 확인할 수 있었다. 이는 상악 전치부 단일 임플란트 수복의 특징상 발치 후 즉시 식립이나 조기 식립이 이루어지는 것을 생각했을 때 wide 직경의 임플란트 식립시 drilling이나

임플란트 식립 과정에서 잔존골양의 감소를 유발할 수 있기 때문이며 이로 인해 추후에 골유착의 약화나 치은 퇴축 등의 문제점들이 발생할 수 있기 때문이다. 따라서 상악 전치부 임플란트 식립시 적정 직경의 임플란트 식립으로 잔존골의 양을 보존하는 것이 중요하며, 또한 이는 인접 잔존치와도 일정 치간골을 유지하여 치간유두를 보존함으로써 심미적으로도 양호한 결과를 얻을 수 있을 것이다. 골질에 따른 생존율을 볼때 Type III 골에서 모두 제거가 된 것으로 나타나서 92.7%의 생존율을 보였는데 이는 Type III 골이 골유착에 불리하다기 보다는, 하악 전치부위의 골보다 치밀하지 못한 상악골의 특성상 Type III의 골이 대부분을 차지하고 있고 임플란트의 식립도 대부분이 이러한 골상에 이루어져서라고 볼 수 있다. 골유도 재생술을 동반한 일회법의 수술에서는 90개가 식립되어 5개가 제거되어 94.4%의 생존율을 나타내었다. 1995년 Mellonig 등은<sup>16)</sup> 임플란트를 동반한 골유도 재생술들을 평가하여 임플란트의 성공에 영향을 미칠 수 있는 여러 요소들을 제안하였고 골유도 재생술이 예지성 있는 치료방법임을 보여주었다.

본 연구에서는 상악 전치부 단일 임플란트 식립 후 12년간 총 94.5%의 생존율을 나타내었는데 Schincaglia등은 심미적 부위에 식립된 단일 임플란트에 대한 연구에서 Branemark, ITI, Astra 임플란트 시스템에 있어 96~97% 정도의 생존율을 보고하였다.<sup>23)</sup> 위와 같은 결과에서 상악 전치부위의 단일 임플란트 치료는 예지성 있는 치료방법임을 알 수 있다. 다만 상악 전치부위는 임플란트의 기능적 측면 외에 심미성이 요구되어 지는 부위로 단순한 임플란트의 제거외에 환자의 심미적 만족도, 치은 퇴축, 치간유두의 퇴축 등의 연구가 추후에 이루어져서 보다 복합적인 치료 성공에 대한 평가가 이루어져야 할 것이다.



## V. 결 론

본 연구를 통하여 상악 전치 단일 상실 부위에 식립된 임플란트 시스템의 생존율을 분석하기 위해 1993년 2월부터 2004년 12월까지 12년간 231명의 환자에서 식립된 237개의 단일 임플란트를 대상으로 조사하여 다음과 같은 결론을 내렸다.

1. 상악 전치부 단일 치아 상실의 원인은 외상, 치주질환, 선천적 결손의 순으로 나타났으며 가용골의 상태는 인접치아의 치주 상태에 좌우되며 생존율 또한 좌우된다.
2. 상악 전치 단일 치아 상실 부위의 임플란트의 치료에서 총 94.5%의 생존율을 나타내었다.
3. 골질에 따라서 type 1I와 1V에서 100%의 생존율을 보였으며 type 11I에서 92.7%의 생존율을 나타냈다. 골양에 따라서는 shape A(no resorption)에서 100%, shape B(mild resorption)에서 97.3%, shape C (moderate resorption) 와 shape D(severe resorption)에서 93.5%의 생존율을 나타내었다.
4. 가용골의 제한에 따른 복잡 술식을 동반한 118개의 임플란트에서 94.4%의 생존율을 나타내었다.

이상의 결과를 통해 상악 전치 단일 상실 부위에서의 임플란트 치료는 기존 보철 치료의 문제점을 극복할 수 있는 안정적 치료 방법으로 사용되어 질 수 있으나, 골량과 골질이 제한이 있는 부위에서는 보다 신중하게 수술 법등을 고려하여 식립 하여야 하겠으며 임플란트의 기능적 측면과 동시에 심미성에 대한 고려가 이루어져야 할 것이다.

## 참고 문헌

1. Adell R, Lekholm U, Brånemark PI.: Surgical procedures. In: Brånemark PI, Zarb GA, Albrektsson T (eds.). : Tissue-integrated prostheses: Osseointegration in clinical Dentistry. Chicago, Quintessence Publishing Co., 1985;211-232
2. Adell R, Lekholm U, Rockler B, Brånemark PI,: A 15-year study of osseointegrated fixtures in the partially edentulous jaw. Int. J. Oral Sur., 10 :
3. Albrektsson T.: Osseointegrated titanium implants. Acta. Orthop. Scand., 52:155-170, 1981.
4. Albrektsson T, Zarb GA, G Worthington P, Eriksson RA. : The long-term efficacy of currently used dental implants: A review and proposed criteria of success. International of Oral & Maxillofacial Implants, 1:11-25, 1986.
5. Atwood DA.: Postextraction changes in the adult mandible as midsagittal sections and serial cephalometric roentgenograls. J. Prosthet. Dent., 13:810-824, 1963.

6. Brånemark PI, Breine U, Adell R, Hansson B.-O., Ohlsson A.: Intra-osseous anchorage of dental prostheses. I. Experimental studies. Scandinavian Journal of Plastic and Reconstructive Surgery., 3:81-100, 1969.
7. Brånemark PI, Brein U, Johansson B, Roylance PJ, Rockert H, Yoffey JM.: Regeneration of bone marrow. A clinical and experimental study following removal of bone marrow by curettage. Acta.Anat,59:1-46,1964.
8. Buser D, Bragger U, Lang NP, et al. Regeneration and enlargement of jaw bone using guided tissue regeneration, Clin.Oral Implant Res., 1:22-32, 1990.
9. Cochran DL, Nimmikoski PV, Higginbottom FL, Hermann JS, Makins SR Buser D.: Evaluation of endosseous titanium implant with a sandblasted and acid etched surface in the canine mandible: radiographic results. Clinical Oral Implant research., 7:240-252, 1996
10. Dahlin C, Lekholm U, Becker W, et al.: Treatment for fenestration and dehiscence bone defects around oral implants using

the guided tissue regeneration technique: a prospective multicenter study. *Int J Oral Maxillofac. Impl.*, 10(3):312-318, 1995.

11. Davies JE.: Mechanism of endosseous integration. *International Journal of Prosthodont.*, 11:139-401, 1998.

12. Hall J, Lausmaa J.: Properties of a new porous oxide surface on titanium implants. *Appl Osseointegration Res.*, 1:15-17, 2000.

13. Jemt T, Lekholm U, Adell R.: Osseointegrated implants in treatment of partially edentulous patients: A preliminary study on 876 consecutively placed fixtures. *Int J Oral Maxillofacial Implants*, 4:211, 1989.

14. Jemt T.: Modified single and short-span restorations supported by osseointegrated fixtures in the partially edentulous jaw. *J. Prosth. Dent.*, 55:243-247, 1986.

15. Lekholm U, Zarb G, Brånemark PI.: Tissue integrated prostheses Osseointegration in clinical Dentistry, Chicago, Quintessence, 1985;199-209.

16. Mellonig J, Nevins M.: Guided Bone Regeneration of bone defects

associated with implants: An Evidence-based outcome assessment. The International Journal of Periodontics & Restorative dentistry, 15:2 169-185

17. Minsk L, Polson A, Weisgold A.: Outcome failures of endosseous implant from a clinical training center. Compendium., 17(9):848-859, 1996.

18. Misch CE: Divisions of available bone in implant dentistry, Int. J. Oral Implant, 7:9-17, 1990.

19. Nevins R, Mellonig JT: The advantages of localized ridge augmentation prior to implant placement: a staged event, Int. j. Periodont. Res. Dent., 15:11-29, 1995.

20. Palacci P.: Aménagement des tissus peri-implantaires interet de la regeneration des papilles. Realites Cliniques, 3:381-387,1992.

21. Palmer RM, Smith BJ, Palmer PJ, Floyd PD.: A prospective study of Astra single tooth implants. Clin. Oral Impl. Res, 8:173-179, 1997.

22. Rangert B, Jemt T, Jorneus L.: Forces and moments on Brånemark implant. *International Journal of Oral & Maxillofacial Implants*, 4:241-247, 1989.
23. Schincaglia GP, Nowzari H.: Surgical Treatment planning for the single unit implant in Aesthetic areas. *Periodontology*, 27:162-182, 2001.
24. Schmitt A, Zarb GA.: The longitudinal clinical effectiveness of osseointegrated dental implants for single-tooth replacement. *Int J Oral Implantol.*, 6:197-202, 1993.
25. Tallgren A.: The continuing reduction of the residual alveolar ridges in complete denture wearers: a mixed longitudinal study covering 5 years. *J. Prosthet. Dent.*, 17(2):120-132, 1979.
26. Buser D, Mericcske-Stern R, Bernard JP, Behneke A, Behneke N, Hirt HP, Belser UC & Lang NP. Long-term evaluation of a prospective multi-center study with 2359 implants. *Clin Oral Implants Res.* 1997;8: 161-172.
27. Buser D, Weber HP, Bragger U & Balsiger C. Tissue integration of one-stage ITI implants: 3-year results of a longitudinal study with

hollow-cylinder and hollow-screw implants. Int J Oral maxillofac Implants. 1991;6: 405-412.

28. Cochran DL, Buser D, ten Burugenakte C, Wiengart D, Taylor T, Bernard JP, Simpson JP & Peters F. The use of reduced healing times on ITI implants with a sandblasted and etched (SLA) surface : early results from clinical trials on ITI SLA implants. Clin Oral Implants Res. 2002;13: 144-153.

29. 박지은, 윤정호, 정의원, 김창성, 최성호, 조규성, 채중규, 김종관. 임플란트 환자의 분포 및 식립부 유형. 대한 치주과학회지, 34(4):819-836, 2004.

30. 채경준, 정의원, 김창성, 심준성, 조규성, 김종관, 최성호. 상악에 식립된 Frialit-2 임플란트의 성공률에 대한 후향적 연구. 대한 치주과학회지, 35(2):449-460, 2005



## **Abstract**

### **A Retrospective clinical study of survival rate of single implant in maxillary anterior Teeth**

**Ji Soon Im, D.D.S.**

Department of Dental Science, Graduate School, Yonsei University

(Directed by Prof. Chong-Kwan Kim, D.D.S., M.S.D., Ph.D.)

This study was performed to investigate the survival rate of single implant used in maxillary anterior region during follow up periods. 231 patients whose single missing tooth in maxillary region had been replaced with 237 implant at the periodontal dept. of Yonsei University Hospital between February 1993 and December 2004.

The following results are compiled from 231 patients who received single implant surgery.

1. The major cause of single tooth loss in maxillary anterior region is trauma, followed by periodontal disease and congenital missing.
2. The total survival rate of single implant placed in maxillary anterior region is 94.5%.

3. The survival rate of single implant placed in type II and type IV was 100% and in type III was 92.7%. As for the bone quantity, the survival rate in type A(100%) was most, followed by type B(97.3%) and type C, D (93.5%).

4. The survival rate of implant placement combined with advanced surgery was 94.4%.

The results showed that the placement of single implant is considered as a reliable treatment option for a single missing tooth in maxillary anterior region except in certain extreme condition especially with poor bone quality and quantity.