타가치아이식술 환자에서 중,단기 검진을 통한 경과에 대한 연구

연세대학교 대학원

치의학과

신 유 석

타가치아이식술 환자에서 중,단기 검진을 통한 경과에 대한 연구

지도교수 박 성 호

이 논문을 석사 학위논문으로 제출함

2004년 11월 24일

연세대학교 대학원

치의학과

신 유 석

감사의 글

부족하나마 소중한 결실을 맺게 되어 한없이 기쁘고 감사드립니다.

이 논문이 완성되기 까지 처음부터 끝까지 열정적인 관심과 노고로 지도해 주신 이승종 교수님께 깊은 존경과 감사를 드립니다. 또, 바쁘신 중에도 논문의 세세한 부분까지 챙겨주신 박성호 교수님, 김의성 교수님과 정확한 지적과 설명으로 저의 부족함을 고쳐주신 김진

교수님께도 감사의 마음을 전하고 싶습니다.

아울러 수련 기간 내내 끊임 없는 관심과 지도로 저를 이끌어 주신 이찬영 교수님, 노병덕 교수님, 박성호 교수님, 금기연 교수님, 정일영 교수님께도 깊은 감사를 드립니다.

그리고 연구에 많은 도움을 이 주신 정재용 선생님과 힘들었지만 수련을 함께 한 우리 동기 선생님들과 든든히 맡은 일을 다하며 노력한 우리 1년차 선생들에게도 감사드립니다.

그리고 제가 있기까지 낳아주시고 길러주시고 든든한 울타리가 되주신 부모님과 장인, 장모님, 항상 편안히 뒷바라지 잘 해 준 사랑스런 형연이와 다음 달이면 만나게 될 우리 아기와 이 기쁨을 함께 하고 싶습니다.

저 자 씀

차 례

그림 및 표 차례
국문요약
I. 서 론……1
II. 재료 및 방법……5
1. 자료 수집……5
2. 술식 ……5
가. 공여자와 수혜자 선정 ……5
나. 술 전 준비……6
(1) 공여치와 수혜부의 술 전 검사……6
(2) 공여치 모델의 제작……6
(3) 수혜부 악골에서의 시술 준비…… 6
다. 수술……6
라. 술 후 관리……7
마. 술 후 검진 및 평가 …… 8
3. 방사선검사에 따른 분석 …… 8
가. 유착에 대한 분석 …… 8
나. 치환성 치근 흡수에 대한 분석 …… 8
다. 구강 외 소요시간에 따른 분석 ……9
III. 결 과 ……10
1. 전체 증례 ……10
가. 유착 흡수에 대한 결과 분석 ……10
나. 치환성 치근 흡수에 대한 결과 분석 ……10
다. 구강 외 소요시간에 따른 결과 분석 …… 11
2. 각각의 증례 …… 14
IV. 총괄 및 고찰 ……25
V. 결론 …… 31
VI. 참고 문헌……32
영문 요약……38

그림 및 표 차례

Fig.1 The total Follow up time and the time of ankylosis, the time of replacement resorption in all case. ····· 13

Fig 2. Radiographs & photo of Case 1. ·····18

Fig 3. Radiographs of Case 2. ·····19

Fig 4. Radiographs of Case 3. ·····20

Fig 5. Radiographs of Case 4. ·····21

Fig 6. Radiographs of Case 5,6. ·····21

Fig 7. Radiographs of Case 7. ·····22

Fig 8. Radiographs of Case 8. ·····23

Fig 9. Radiographs of Case 9. ·····23

Fig 10. Radiographs of Case 10. ·····24

Table 1. Synopsis of 10 allotransplantation cases.·····12

국문 요약

본 연구의 목적은 연세대학교 치과병원 보존과에서 타가치아이식술을 시행한 후 적어도 12개월 이상의 재검을 시행한 10개 증례에서, 임상적 소견과 방사선학적인 방법으로 이식치의 상태를 유착 및 치근흡수 되는 정도와 시기 등을 기준으로 관찰하는 것이었다. 모든 증례는 공여자의 감염성 질환에 의한 전염 가능성이 없고 수혜자와 공여자의 T-임파구 교차검사를 통하여 음성반응을 나타내는 환자만을 선정하였고, 수혜부의 원활한 골 형성을 위하여 CARP(Computer-Aided Rapid Prototyping) technique이 사용되었다. 전체 증례의 구강 외 소요시간은 3분 10초부터 12분 30초이었으며, 평균 구강 외 소요시간은 7분 10초이었다. 술 후 검진은 최소 12개월부터 최장 34개월까지 이루어졌으며, 환자의 주관적 증상이나 저작 시 통증은 모두 정상 범위 안에 들었고, 증례 3에서 치근파절로 발치하였으나, 나머지 증례들은 보철 후에도 사용에 문제가 없었다. 유착은 10 예 중 8 예에서 관찰할 수 있었으며, 술 후 2개월에서 16개월 사이에 발현하였다. 치환성 치근흡수는 10 예 중 4 예에서 볼 수 있었고, 술 후 4개월에서 25개월 사이에서 일어났다. 치근흡수와 유착의 발현은 구강 외 소요시간에 무관하게 보였으나, 표본의 크기가 작아 통계적으로 상관관계를 찾기 어려웠다.

본 연구의 결과로 미루어 볼 때 T-임파구 교차검사를 통해 면역적합도가 음성반응을 나타내고 공여치의 선정, 근관치료, 치주 및 치근단 질환 등이 잘 통제된다면 타가치아이식이 임상적으로 결손치 수복의 또 다른 선택이 될 수 있음을 제시해 준다.

핵심 되는 말: 타가치아이식, Computer Aided-Rapid Prototyping, 공여치, 치근흡수, 유착, 구강 외 소요시간, T-임파구 교차검사

타가치아이식술 환자에서 중, 단기 검진을 통한 경과에 대한 연구

<지도교수 **박성호** >

연세대학교 대학원 치의학과

신 유 석

Ⅰ. 서론

치아이식은 마야인들이 BC 900 ~ 300년에 최초로 시행하였다. 또한 고대 이집트에서는 노예들에게 그들의 왕 파라오에게 자신의 치아를 바치도록 강요되었으며(Guerini 1909), 그 후 18세기 구강외과의사인 Fuchard 등이 타가치아이식을 추천하였다.

치아이식은 2가지로 나눌 수 있는데, 자가치아이식은 자신의 치아를 원래의 위치에서 다른 위치로 옮기는 것을 말하고(Guralnick과 Shulman 1962, Soder와 Lindquist 1973), 타가치아이식은 치아를 같은 종의 다른 개체에서 다른 개체로 이식하는 것을 말한다(Ambroise Pare 1594, Shulman 1958).

자가치아이식은 자신의 성숙한 제3대구치, 미성숙한 제3대구치 및 교정 목적으로 발거하는 소구치가 공여치로 이용되어 시술되고 있다(Clark과 Tam 1955, Miller 1956, Tam 1956). 자가치아이식은 수술시의 외상, 공여치의 성장 단계, 구강 외 시간 등에 의해 영향을 받는데, 최근에는 영향인

자들을 잘 조절하여 성공적으로 시술되고 있음이 보고된 바 있다(Jung 2003).

그러나 타가치아이식은 자가치아이식과 비교할 때 면역학적으로 거부될 수 있다는 제한점이 있다(Nordenram 1963). 공여자와 수혜자 간의 유전적으로 불일치가 있을 때 조직학적, 방사선학적 방법으로 관찰 시 치수나 치주조직의 재생이 일어나지 않고, 이들은 대부분 치근막이 파괴되어 유착이 진행된다.

과거 타가이식에 관한 연구로는 Hansen J & Fibaek B(1972)의 12년간의 연구에서 타가치아이식치의 13%만이 생존하고 있다고 하였고, Nordenram A(1982)는 16년간의 타가치아이식 생존연구에서 26개 증례 중 20개 증례에서 술 후 1년 이내에 심한 치근 흡수가 생겨 실패했다고 하였으며, 6개 증례에서 모든 증례에서 유착을 보이고, 다소의 치근 흡수는 있었으나 큰 문제없이 사용하는 성공 증례라고 하였다. 그리고 Schwartz O(1987)는 28년간 73개의 타가치아이식 생존 연구에서 술 후 6개월 이내 24.3%가 실패하였고, 1년 이내에 35.6%가 실패하였고, 50%의 증례가 생존한 기간이 6.8년이라고 하였다. 저자들은 1년 이내의 실패의 이유는, 초기 면역반응으로 이식치아내의 연조직인 치수와 치주막에서 기인되어 근관 내 괴사된 치수조직과 치주조직이 감염되면서 주위 치주 조직에 염증성 흡수를 야기했던 것으로 보고하였다. Andreasen(2002)의 조직학적 연구에서는 술 후 4, 8주에서 치수의 제거가 염증성, 치환성 흡수의 관계를 조절하여 근관치료를 통한 치수의 제거가 필수적이라 하였다.

초창기의 면역검사방법에서는 Normal Lymphocyte Transfer(NLT) test가 조직적합성을 보기 위해 사용되었다. 그러나 NLT 방법은 이식치의 생존과의 관련이 없음이 보고되었다(Nordenram 1970). 오늘날 일반적으로 사용하는 다른 검사 방법으로는 면역반응의 항원인식 과정에서 중요한 역할을 하는 주조직적합항원(Major Histocompatibility Complex, MHC)을 검사하는 방법이 있다. 사람의 MHC를 Human Leukocyte Antigen(HLA)라 하는데, HLA 교차검사는 환자 혈액 내에 공여자의 HLA 항원에 반응하는

항체가 존재하는지를 검사하는 것이다. 이 검사는 HLA type 중 HLA-A, HLA-B, HLA-DR항원의 일치를 조사하는 것으로, Ivanyi(1977)는 HLA-A, HLA-B 항원이 일치된 이식치에서 임상적 기능 기간이 길게 유지됨을 보고하였고, Sveen(1980)은 HLA-A, HLA-B, HLA-DR 등이 일치된 타가치아이식 증례에서 성공적으로 치아가 유지됨을 보고한 바 있다. 그러나 주조직적합항원(Major Histocompatibility Complex, MHC) 조사 방법은 비용이 많이 들고 시간이 오래 걸리는 문제가 있다. 본 연구에서 사용한 T-임파구 교차검사는, 총 임파구를 검사하는 것이 아니라 이 중 T-임파구를 분리하여 검사하는 방법으로 T-임파구 교차 검사가 양성이면 HLA-A, HLA-B, HLA-C에 대한 항체가 있다는 것을 의미한다.

본 연구에서는 연세대학교 치과대학병원 보존과에서 T-임파구 교차검사를 통하여 공여자와 수혜자 사이의 면역적합도를 검사하여 음성반응을 나타내는 환자만을 선정하여 2002년 1월부터 2004년 8월까지 타가치아이식을 시행한 후 적어도 12개월 이상의 재검을 시행한 10개 증례를 대상으로 하였다. 증례를 통해 임상적 소견과 방사선학적인 방법으로 치근흡수나 유착되는 정도 및 시기를 관찰하고자 하였다.

Ⅱ. 실험재료 및 방법

1. 자료 수집

연세대학교 치과대학병원 보존과에서 2002년 1월부터 2004년 8월까지 타가치아이식술을 시행한 후 적어도 12개월 이상의 재검을 시행한 증례를 대상으로 하였다. 각 증례에 대하여 진료 기록부 및 마이크로 소프트사의 Power point program으로 작성된 전산화 수술 기록지(digitalized operation records)를 검토하였다.

2. 술식

가. 공여자와 수혜자 선정

(1) 공여자와 수혜자의 치아와 전신적 상태가 양호한지 문진을 통하여 검사하였다.

(2) HIV, Hepatitis B 과 같은 감염성 질환에 의한 전염 가능성이 존재하므로 공여자에서 B형 간염 항체의 표면 및 코아에 대해 검사 및 HIV의 항체에 대해 검사하였다. 그 결과 음성반응을 나타내는 공여자의 치아만을 선정하였다.

(3) 면역적합도 검사로 위해 공여자와 수혜자에서 T-임파구 교차검사를 통해 음성반응을 나타내는 경우에만 수술 적응증으로 선정하였다.

나. 술 전 준비

Lee 등(2001)이 제안한 Computer-Aided Rapid Prototyping(CARP)을 이용한 술 전 모델을 제작하여 수술 시 구강 외 소요시간을 줄이고 공여치와 수혜부 치조골 사이의 접합을 도모하고자 하였다.

(1) 공여치와 수혜부의 술 전 검사

술 전에 Computer Tomography(CT) 방사선학적 검사를 통해 공여치와 수혜부 골을 상세히 검사하였다. 이 과정에서 공여치가 수혜부에 잘 적합

될지를 결정하기 위해 공여치의 폭과 길이를 측정하고 하치조 신경관이나 상악동과 같은 해부학적으로 조심해야 할 구조들을 검사하였다.

(2) 공여치 모델의 제작

공여치 모델 제작을 위하여 먼저 Denta Scan program과 CT Highspeed Advantage™(Milwaukee, U.S.A)를 이용하여 발거할 치아의 3-D data를 얻은 후 computer prototyping을 이용하여 resin이나 starch로 치아 모델을 제작하였다.

(3) 수혜부 악골 모델에서의 시술 준비

역시 computer prototyping을 이용하여 제작한 악골 모델상에서 수혜부의 협설 길이가 공여치의 크기를 수혜할 수 있는지, 그리고 교합이 잘 될지 등을 미리 평가하였다. 이 과정은 실제 수술하기 전 시술자가 수혜부 골을 어떻게 형성할지 미리 생각할 수 있도록 도움을 준다.

다. 수술

통법대로 국소 마취한 후 수혜부 피판을 열고 수혜부 골에 모델치아가 잘 적합되고 적절한 교합을 이룰 때까지 surgical bur(Dentsply, U.S.A)를 사용하여 조심스럽게 골 성형을 하였다. 접근이 가능한 경우는 공여치를 발거하기 전에 근관치료를 완료하였으며, 시술 시 치아와 치근면에 손상이 가지 않도록 주의하여 형성된 골와내로 치아를 옮겼다. 이때 근관치료에 따른 실패를 예방하기 위해 치근단 절제술과 역충전을 시행하였다. 만일 치주적 문제로 발치를 하거나 큰 골 결손이 있을 시에는 발치 후 바로 이식하지 않고 4~8주간 골치유를 유도시킨 후 이식술을 시행하였다. 고정이 필요한 경우는 wire-resin splint로 하였고 상태에 따라 2~8주 동안 시행하였는데 유지가 좋을 때에는 봉합사와 치주팩만을 이용하여 고정하기도 하였다.

라. 술 후 관리

항생제를 7~14일간 투여하였고 필요한 경우 진통제도 함께 처방하였다. 1주간 Chlorhexidine 0.1% [Hexamedin ™(부광약품, Korea)]로 구강을 세척하도록 하였고, 1주일 후 치주팩과 봉합실을 제거하였다.

마. 술 후 검진 및 평가

술 후 1개월, 3개월, 6개월, 1년 후에 주기적 검진을 계획하였으며 1년 이후에는 6개월마다 주기적 검진을 시행하고자 하였다. 술 후 검진으로 환자의 주관적 증상, 치아의 동요도, 타진과 저작 시 통증 여부, 치주낭 검사를 시행하였으며 이식치의 상태를 평가하였다.

3. 방사선 검사에 따른 분석

가. 유착에 대한 분석

진단에는 동요도, 타진 및 방사선 사진을 이용했는데, 동요도는 반대측 동명치에 비해 적을 경우 초기의 유착을 예측할 수 있었고, 타진음은 건전치와 같은 탁음이 아니라 마른 금속음일 경우 광범위한 유착을 추측할 수 있었고, 방사선 사진상에서는 치조백선은 결여되고 치근막공간도 소실되었을 경우 유착으로 판단하였다. 또한 Periotest-S® (Gulden, Germany) 등을 통해 반대측 동명치에 비해 값이 현저히 낮게 나온 경우를 유착으로 보았다. 위의 방법을 통해 유착 발생 시기를 조사하였고, 증례별로 기록하였다.

나. 치환성 치근 흡수에 대한 분석

치환성 치근 흡수 여부는 방사선 사진상에서 치아 외형이 기존 방사선 사진과 비교하여 변화유무 및 정도를 조사하였고, 치주낭 형성은 탐침을 통해 조사하였다. 위의 방법을 통해 치환성 치근 흡수의 정도 및 시기 등을 증례 별로 기록하였다.

다. 구강 외 소요시간에 따른 분석

유착(ankylosis) 및 치환성 치근 흡수를 보인 증례에서 구강 외 소요 시간과의 관계를 조사하였다.

Ⅲ. 결 과

1. 전체 증례

평가된 10개 증례의 수혜자의 성별 비는 남자 8개 증례, 여자 2개 증례이었으며, 공여자의 평균 연령은 19세부터 35세까지로 평균 연령은 26.2세였으며, 수혜자의 연령은 16세부터 67세까지로 평균 연령은 48.8세이었다. 모든 환자에서 수술을 시행함에 금기시되는 전신질환이나 감염성 질환은 없는 환자만을 선정하였다. 공여치는 상, 하악 제3대구치가 8 예(상악 제3대구치 7 예, 하악 제3대구치 1 예), 교정 목적으로 발거된 상악 소구치가 2 예가 있었다. 공여치는 교정 목적으로 발거한 소구치 증례 2,3을 제외하면 가족간의 증여를 통해 이루어 졌다(Table 1).

가. 유착에 대한 결과 분석

유착은 검진이 이루어진 10 예 중 8예에서 유착을 관찰할 수 있었으며, 술 후 2개월에서 16개월에 발현하였다(Fig.1).

나. 치환성 치근 흡수에 대한 결과 분석

치환성 치근흡수 양상은 검진이 이루어진 10 예 중 4 예에서 볼 수 있었다. 치근 흡수의 시작 시기는 4, 11, 16, 25개월로 다양하게 일어났다(Fig.1). 치근 흡수의 정도를 살펴 보면 증례 2에서는 4개월 검사에서 치근흡수가 관찰되었으며, 치근단의 근심측으로 0.5㎜ 정도를 나타났다(Fig.3). 증례 4에서는 11개월 검사 시 치근흡수가 시작되었으며, 원심치근에 1~1.5㎜ 정도로 나타났다(Fig.5). 증례 5에서는 16개월 검사 시 치근흡수가 관찰되었으며, 원심 치근 중간부분에 0.5㎜ 정도의 치근 흡수가 일어났다(Fig.6). 증례 3은 25개월 경과 시 방사선 사진상 치환성 흡수가 관찰되진 않았으나, 치경부 파절로 인한 관찰 후 폭 2~3㎜, 깊이 1㎜ 정도의 치환성 흡수가 근원심 측으로 보였다(Fig.4).

다. 구강 외 시간에 따른 결과 분석

전체 증례의 구강 외 소요시간은 3분 10초부터 12분 30초이었으며, 평균 구강 외 소요시간은 7분 10초이었다. 유착 및 치환성 치근흡수는 본 연구에서 시행된 시간 범위 내(3분 10초 ~ 12분 30초)에서 구강 외 소요시간과는 무관하게 보였으나, 표본의 크기가 작아 통계적으로 상관관계를 찾기 어려웠다(Table 1).

Table 1. Synopsis of 10 allo-transplanted cases.

Case No.	Recipient Age / Sex	Donor Age / Sex	Area of Operation	Type of Root Treatment	Extra-oral time(min.)	Ankylosis	Replacement resorption
#1	27 / F	32 / F	#28 → #37	Postop.	8.0	-	-
#2	16 / M	19 / M	#24 → #46	Preop.	6.4	+	+
#3	43 / M	21 / M	#14 → #47	Preop.	3.1	+	+
#4	48 / M	30 / F	#28 → #27	Preop.	12.3	+	+
#5	53 / M	20 / F	#18 → #36	Preop.	4.0	+	+
#6	53 / M	20 / F	#28 → #37	Preop.	6.1	+	-
#7	67 / M	34 / M	#18 → #47	Preop.	9.0	+	-
#8	59 / F	22 / F	#18 → #47	Preop.	8.4	-	-
#9	55 / M	29 / M	#48 → #26	Postop.	6.2	+	-
#10	67 / M	35 / M	#28 → #37	Postop.	5.0	+	-

*Results of T-lymphocyte cross matching test were negative in all patients.

Fig.1 The total Follow up time and the time of ankylosis, the time of replacement resorption in 10 cases of allogenous tooth transplantation

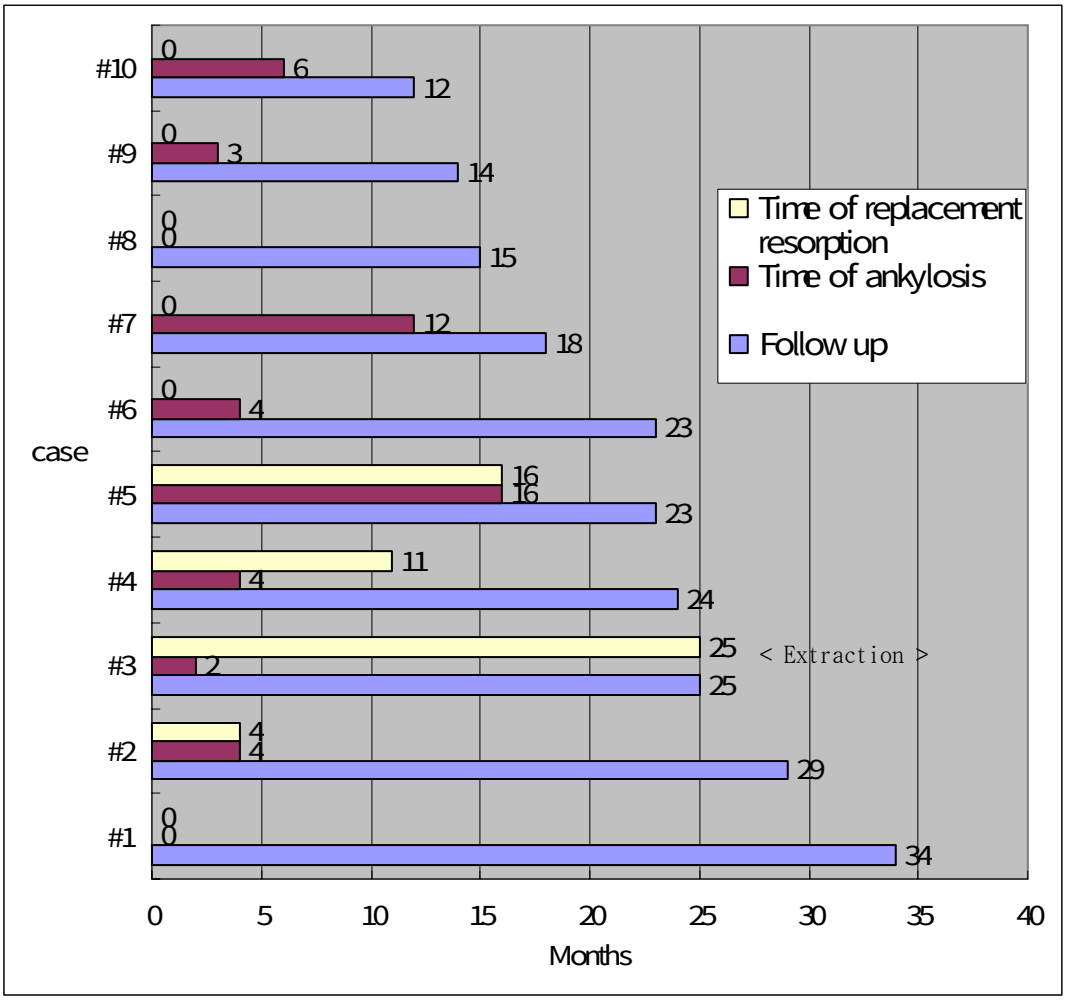

2. 각각의 증례

가. 증례 1

27세 여환으로 #47번 치아의 보철물의 실패로 #48의 자가치아이식술을 계획하였으나, #48의 시술 중 치근 파절로 인해 타가이식술을 계획하였다. 공여치로는 동생의 #28 치아를 사용하였다. 시술 20일 후 근관치료를 시작하였고, 술 후 6개월까지는 정상적인 치근막 세포 공간을 유지한 상태였고, 10개월 후 #47에서 #45까지의 3본 계속가공의치의 지대치로써 기능하게 하였다. 34개월 검사 시 임상증상이 없었으며, 방사선 검사상 유착 및 치근흡수도 보이지 않는 상태로 잘 기능을 하고 있었다. 동요도는 Periotest-S® (Gulden, Germany)를 사용하여 측정 시 유착 상태를 나타내었다(**Fig.2**).

나. 증례 2

16세 남환으로 근관치료의 실패로 치근단 수술을 시행하였으나 재발하여 발치 후 교정 목적으로 발거하는 타인의 #24번 치아를 #46번 위치로 시행하였다. 이식 시 공간 확보를 위해 협측-설측을 근심측-원심 측 방향으로 회전시켜 고정하였다. 2개월 검사 시 근심측의 치근단 흡수를 나타내었고, 4개월 검사 시 유착을 나타내었으며 이후 24개월까지 치환성 치근 흡수가 서서히 진행되어 치근단의 근심측에 0.5㎜ 정도를 나타내었지만, 보철치료는 하지 않은 상태로 임상적으로 잘 기능을 하고 있었다(**Fig.3**).

다. 증례 3

43세 남환으로 #47번 상실치 부위에 교정 발치한 #14번 치아를 타가치아이식 시행하였다. 이식 시 공간 확보를 위해 협측-설측을 근심측-원심 측 방향으로 회전시켜 고정하였다. 이식 후 고정이 잘 되어 고정을 시행하지 않았다. 2개월 검사 시 타진 반응에 금속음을 나타내며 유착을 나타내었으나, 치근흡수는 나타나지 않았다. 정기 검사 시 특별한 이상은

없었으며, 보철치료는 19개월 경과 후 시행하였다. 그러나 25개월 경과 시 치경부에서 치아가 부러져 발치하였다. 방사선 사진상 치환성 흡수가 관찰되진 않았으나, 치경부 파절로 인한 직접 관찰 시 폭 2~3㎜, 깊이 1㎜ 정도의 치환성 흡수가 근원심 측으로 일어났음을 알 수 있었다(Fig.4).

라. 증례 4

48세 여환으로 #27번 치아의 crack으로 치아를 발거한 후 조카의 #28 번 치아를 시행하였다. 구강 내 근관치료 도중 원심치근에 천공이 발생하여 resin으로 수복하였다. 보철 치료는 4개월 경과 후 시행하였고, 4개월 검사 시 유착반응을 나타내었으며 천공이 있었던 원심 측에 치은염을 관찰할 수 있었다. 11개월 검사 시 여전히 원심 측에 치은낭이 존재 및 치근 흡수가 일어나고 있었으며, 24개월 검사 결과도 원심 치근에 1~1.5㎜정도의 치근 흡수가 관찰되었으나, 임상적으로는 좋은 기능을 보여 주었다(Fig.5).

마. 증례 5,6

53세 남환으로 #36, 37 무치악 부위에 딸의 #18, #28번 치아의 이식을 시행하였다. 4개월 검사 시 #37번 치아는 유착 소견을 보였으나 #36번 치아는 정상이었다. 보철 치료는 6개월 경과 후 시행하였다. 16개월 검사 시 #36, #37 치아 모두 유착되어 있었으며 #36번 치아는 협측에 치은염 양상을 나타내고 있었고 치환성 치근흡수가 원심 치근의 중간부분에 0.5㎜정도 일어났음을 알 수 있었으나, 임상적으로는 문제가 없었다(Fig.6).

바. 증례 7

67세 남환으로 수직 치근 파절로 발치한 #47번 부위에 아들의 #18번 치아를 이식하였다. #18번 치아의 협측이 #47번 에서 근심측으로 향하도록 이식하였다. 4개월 검사 시 아무런 이상 소견을 보이지 않았고, 10개월 후

개인의원에서 보철치료를 받았다. 12개월 검사 시 원심 측에 유착을 관찰할 수 있었다. 18개월 검사 시까지 불편 없이 임상적으로 잘 기능하고 있었다(Fig.7).

사. 증례 8

59세 여환으로 딸의 #18번 치아를 #47번 부위로 이식하였다. 4개월 검사 시 타진 반응에는 유착을 소견을 보였으나 방사선 사진 검사상 치근막 공간이 유지되고 있음을 관찰 할 수 있었다. 6개월 후 보철치료를 받았다. 15개월 검사 시에도 방사선 사진 검사상 유착이 안 일어난 상태로 여전히 치근막 공간이 유지되고 있었으며, 잘 기능하고 있었다(Fig.8).

아. 증례 9

55세 남환으로 #26번 치아의 crack으로 발치한 후 아들의 #48번 치아를 이용하여 치아 이식을 하였다. 근관치료는 이식 1달 후 시행하였다. 3개월 검사 시 유착이 일어남을 알 수 있었다. 보철 치료는 5개월 경과 후 시행하였다. 14개월 검사 시까지 치근흡수는 관찰되진 않았고, 임상적으로 잘 기능하고 있었다(Fig.9).

자. 증례 10

67세 남환으로 #37번 치아의 수직치근 파절로 인해 발치 후 아들의 #28번 치아를 이용하여 치아 이식하였다. 이식 20일 후 근관치료를 시행하였으며, 4개월 후 개인 의원에서 보철치료를 시행하였다. 6개월 검사 시에 유착을 관찰할 수 있었다. 12개월 검사까지 치근흡수는 관찰되진 않았고, 임상적으로 잘 기능하는 것을 관찰할 수 있었다(Fig.10).

Fig 2. Radiographs & photo of Case 1.

Preoperative X-ray	Postoperative X-ray	1month check up
		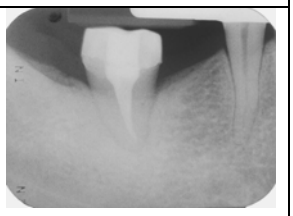
13months check up	15months check up	18months check up
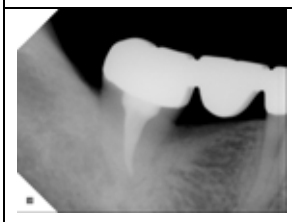		
34months check up	34months photo	

Fig 3. Radiographs of Case 2.

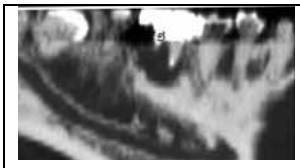		
Preoperative Donor’ s CT view	Postoperative X-ray	2weeks check up
	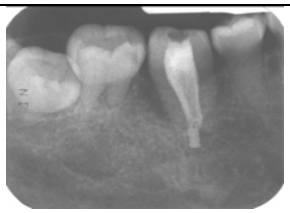	
2months check up	4months check up	6months check up
		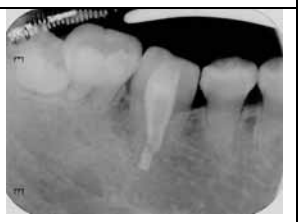
11month check up	17months check up	24months check up
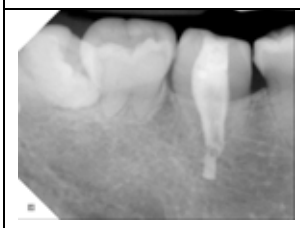		
29months check up		

Fig 4. radiographs of Case 3.

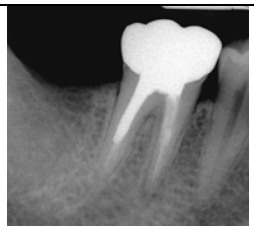		
Preoperative X-ray	Postoperative X-ray	2months check up
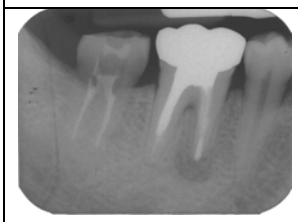	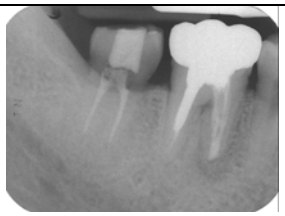	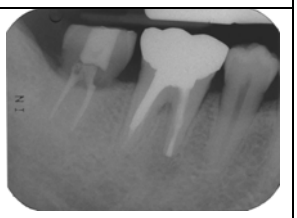
5months check up	10months check up	17months check up
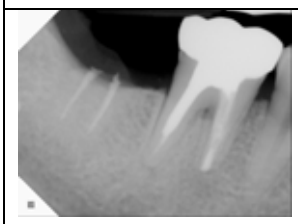		
25month check up		

Fig 5. Radiographs of Case 4.

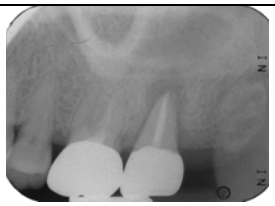	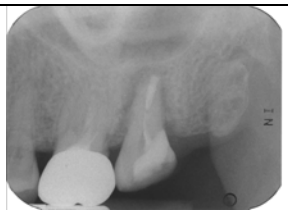	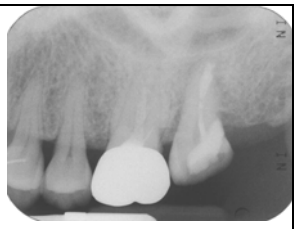
Preoperative Donor’s X-ray	Postoperative X-ray	4months check up
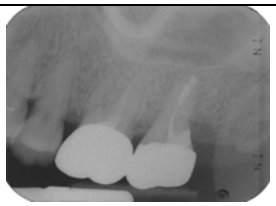	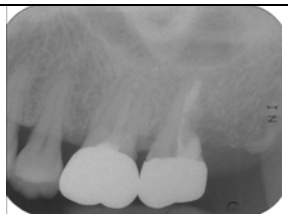	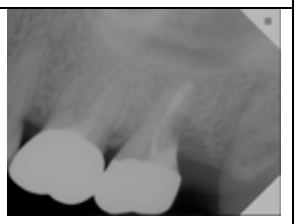
11months check up	17months check up	24months check up

Fig 6. Radiographs of Case 5,6.

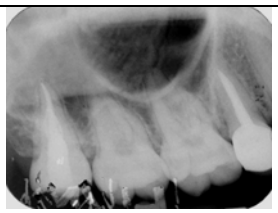		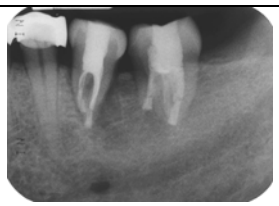
Preoperative Donor’s X-ray #18	Preoperative Donor’s X-ray #28	Postoperative X-ray
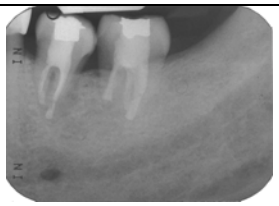	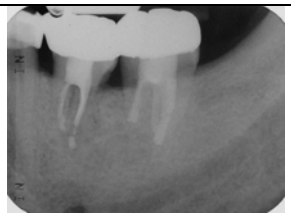	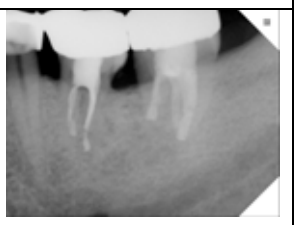

6months check up	16months check up	23months check up

Fig 7. Radiographs of Case 7.

	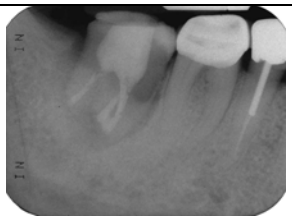	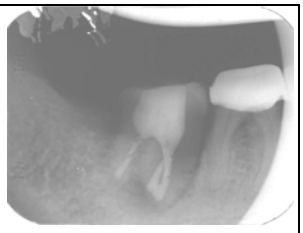
Preoperative Donor’s X-ray	Postoperative X-ray	2months check up
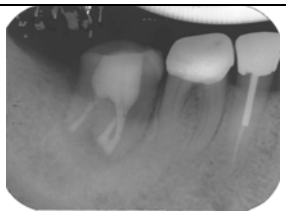	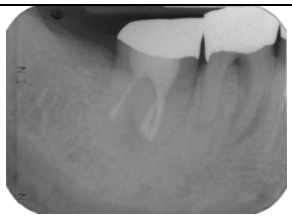	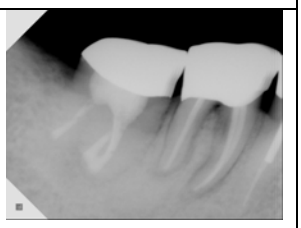
4months check up	12months check up	18months check up

Fig 8 Radiographs of Case 8.

		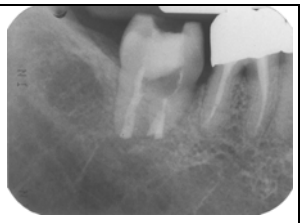
Postoperative X-ray	1month check up	4months check up

	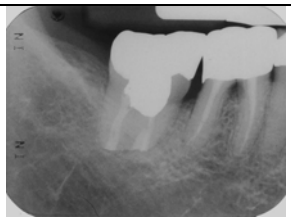	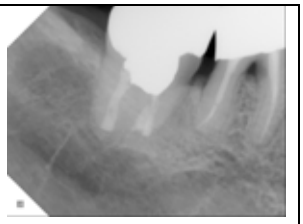
6months check up	10months check up	15months check up

Fig 9. Radiographs of Case 9.

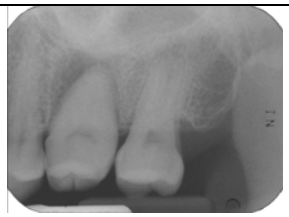		
Postoperative X-ray	1month check up	2months check up
	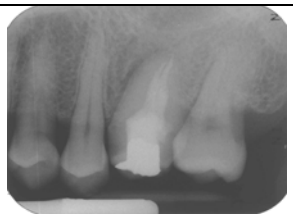	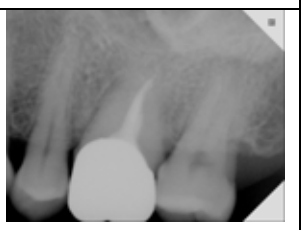
3months check up	5months check up	12months check up
14months check up		

Fig 10. Radiographs of Case 10.

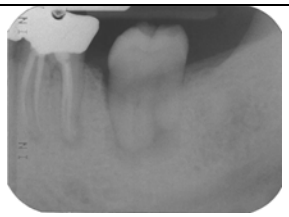		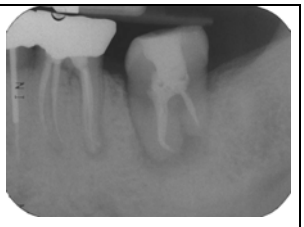
Postoperative X-ray	1month check up	3months check up
6months check up	12months check up	

Ⅳ. 총괄 및 고찰

본 연구는 연세대학교 치과대학병원 보존과에서 타가치아이식술을 시행한 후 12개월 이상 재검이 시행된 증례에서 환자의 술 후 검진 내용을 분석하고자 하였다. 술 후 검진은 1개월, 3개월, 6개월, 그리고 1년 후에는 매 6개월마다 주기적 검진을 시행하는 것을 원칙으로 하였으나 환자의 불규칙적 내원 및 약속 불이행으로 다소 불규칙한 술 후 검진이 이루어졌다.

모든 공여자는 수술을 시행함에 금기시되는 전신질환이나 감염성 질환은 없었으며, 공여자의 연령은 19세부터 35세까지로 평균 연령은 26.2세였다. 수혜자의 성별 비는 남자 9개 증례, 여자 2개 증례이었으며, 수혜자의 연령은 16세부터 67세까지로 평균 연령은 48.8세이었다. Schwartz O(1987)에 의하면 젊은 나이의 수혜자보다는 45세 이상의 나이든 사람들에서 이식된 치아가 더 오래 유지된다고 보고한 바 있으나, 45세 이하의 증례 3 중 2예에서 치환성 치근흡수와 45세 이상의 7 증례 중 2예에서 치환성 치근흡수가 발생하였으나 증례수의 부족으로 통계적인 상관관계를 찾기 어려웠다.

본 연구에서는 CARP(Computer-Aided Rapid Prototyping)을 이용하여 제작한 공여치의 모델로 수혜부의 골와동 형성을 공여치의 발치 전에 미리 시행하였다. 이를 통해 공여치의 구강 외 소요시간(3분 10초 ~ 12분 30초)의 단축, 초기 적합도의 증진, 이차 외상 방지 등을 얻을 수 있었다. 초기 적합도는 이식치의 고정 및 혈액공급이라는 측면에서 중요한데, Andreasen JO(1993)은 양호한 초기 적합도가 공여치의 치근면에 대한 원활한 혈류 공급에 기여한다고 하였다. 또한 공여치의 초기 고정으로 치유 과정에 교합압 등의 이차적 외상이 수혜부에 직접적으로 전달되는 것을 방지하여 치아 유지에 도움을 얻을 수 있었다.

타가치아이식술에서 면역거부반응에 대한 고려가 중요하나 아직까지 면역학적 반응으로부터 영향을 받는지 정확하게 알려져 있지 않았다. 타가이식치아술은 임상적인 관점에서 보면, 치아에 대한 면역 반응이 다른 이식된 조직들에 비해 약하게 일어나 다른 조직보다 오래 생존함을 보고된 바 있다(Wagman 1960). 오늘날에는 일반적으로 면역반응의 항원인식 과정에서 중요한 역할을 하는 주조직적합항원(Major Histocompatibility Complex, MHC)을 검사하는 방법을 시행하는 것이 받아들여지고 있다. Ivanyi(1977)와 Sveen(1980)은 주조직적합항원을 일치시켜 성공적으로 치아가 유지됨을 보고하였다. 그러나 주조직적합항원(major histocompatibility complex, MHC) 조사 방법은 비용이 많이 들고 시간이 오래 걸리는 문제가 있어 본 연구에서는 비교적 간편한 총 임파구에서 T-임파구를 분리하여 검사하는 T-임파구 교차검사를 실시하여, 면역반응을 줄일 수 있었다.

본 연구에서 유착, 치환성 치근흡수에 대해 고찰하면 다음과 같다. 방사선 사진상 치근막 공간이 상실되는 유착은 10 예 중 8 예에서 관찰할 수 있었으며, 술 후 2개월에서 16개월에 발현하였다. 8 예에서 타진 시 금속음 및 치근막 공간 상실을 나타내었으나, 2 예(증례 1, 증례 7)에서는 치근막공간이 좁아져 있었으나 유착되지 않은 상태를 유지하고 있었다. 그러나 유착 시기 기록시 증례 5, 증례 7은 검사 내원 주기가 길어 16, 12 개월로 표시되었으나, 검사 전에 유착이 되었을 가능성도 배제할 수는 없었다. 또한 방사선학적 방법으로 검사 시 유착은 협설 측 면에서의 진단은 거의 불가능하다는 단점이 있다. 조직학적 방법으로 확인 시 인접 면에 있어서 적어도 40%의 유착이 일어 나지 않으면 진단할 수 없고(Andersson L 1984) 동요도나 타진음에 의한 진단법에 의해서도, 치근면에 20%의 유착이 일어나지 않으면 진단이 곤란하다고 하였는데(Andreasen JO 1980), 본 연구에서 사용한 유착 시기의 평가에 부정확했을 가능성이 있었다.

치아 이식 또는 재식을 시행한 치아의 예후에 있어 구강 외 소요시간은 매우 중요한 요소이다(Andreasen 1981a, Andreasen 1981b). 본 연구에서 시행된 시간범위 내(3분 10초 ~ 12분 30초)에서는 유착은 구강 외 소요시간과 관계없이 일어났으나, 표본의 크기가 작아 통계적으로 상관관계를 찾기 어려웠다. 자가치아이식의 유착과 비교해 보면, 정재용(2003)은 자가치아이식 연구에서는 182개 증례 중 18 예에서 유착이 일어났고, 유착 증례에서의 구강 외 소요시간은 즉시 재식한 경우부터 최장 15.4분으로 유착은 구강 외 소요시간 간의 유의차는 없었다고 하였다. 타가치아이식에서도 자가치아이식과 마찬가지로 구강 외 소요시간과 유의차가 없었으며, 구강 외 소요시간보다는 다른 요소가 더 크게 작용한 것임을 알 수 있었다.

방사선 사진상 치아 외형이 변하는 치환성 치근흡수는 술 후 4개월, 11개월, 16개월, 25개월에 일어났으며, 10 예 중 4 예에서 볼 수 있었다. Schwartz O.(1987)는 이식 8.8개월이 내에 91.6% 치아에서 치근흡수가 일어났다고 하였으나, 본 연구에서 10 예 중 4 예에서만 치근흡수가 나타났다. 증례 2와 증례 5에서는 0.5㎜ 정도의 미약한 치근흡수를 보였고, 증례 4에서는 근관치료 시술 과정 중 치근이 천공된 부위에서 1~1.5㎜의 치근흡수를 보이는 정도로 치아 유지에는 문제가 없을 정도였다. 증례3에서는 폭 2~3㎜, 깊이 1㎜의 치근흡수가 근원심 측으로 관찰되어 있었다. 대부분 증례에서는 임상적으로 양호했는데 이는 근관치료, T-임파구 교차검사를 통하여 음성반응을 나타내는 환자의 선택 및 CARP(Computer-Aided Rapid Prototyping) technique을 사용함으로써 치아 위치 시 치아에 덜 손상 준 것과, 구강 외 시간을 최소로 했기 때문이라고 사료된다. 본 연구에서는 전체 10 예 중 1 예에서 실패를 보였다. 발거한 증례3은 교정 발치한 #14번 치아를 대구치 부위에 타가치아이식을 시행한 증례로, 공여부위의 공간 확보를 위해 협측-설측을 근심측-원심 측 방향으로 회전시켜 고정하였다. 유착이 일어났으나 보철치료 후 약 6개월

경과 후 치경부에서 부러졌고 발치하였고 직접 관찰 시 치환성 치근흡수가 일어났음을 알 수 있었다. 이는 치근흡수로 약해진 소구치에 과도한 교합력이 작용되어 치아 파절이 일어난 것으로 사료된다. 또한 본 연구에서 시행된 시간범위 내(3분 10초 ~ 12분 30초)에서는 구강 외 소요시간에 관계없이 치근흡수가 나타남을 알 수 있었다.

본 연구에서는 구강 외 소요 시간을 최소화하기 위하여 가능한 수술 전 공여치에 대한 근관 치료를 미리 시행하고자 하였다. 그러나 매복치나 접근이 어려운 일부 증례에서는 이식 후 근관 치료를 시행하였다. 또한 치수감염에 의한 문제를 배제하고자 공여치의 근관 치료를 수술 전 또는 가급적 빠른 시기에 시행하여 초기 면역 반응을 줄이고자 노력하였다. Schwartz O(1987)는 치수가 공여치로부터 이종 항원에 대한 수혜부의 면역반응을 일으키거나 가속화시키는 주된 원인이라고 하였고, Shimizu A는 치아 재식할 경우 치수내에 존재하는 주조직적합항원의 분자들이 증가하여 면역반응이 일어남을 보고하였고, Trope(2002)은 치아의 재식 시 괴사된 치수 조직의 감염을 방지하기 위해 재식 후 7~10일에 근관 치료를 시작할 것을 주장하였다. 또한 Andreasen JO(2002)의 조직학적 연구에서 술 후 4, 8주에서 치수의 제거 유무가 염증성, 치환성 흡수의 관계를 조절한다고 하였다.

치주낭 검사 결과는 대부분에서 정상범위의 치주상태를 보였으나, 치주낭 발생이 증례 4와 증례 5에서 일어났다. 증례 4에서는 치근 천공이 일어나 레진 수복된 원심 측으로 치주낭이 발생하였고, 증례 5에서는 임상적 증상은 없으나 11개월 경과 시 협측에 치은염이 발생하여 치주낭이 발생하였음을 알 수 있었고, 통상적인 치주치료로 나아질 수 있었다. 이런 치주문제는 발치나 수술 과정 상의 문제로 치근면 손상이 일어나 일시적으로 일어나는 것임을 생각해 볼 수 있다.

위 증례를 통해 T-임파구 교차검사를 통하여 공여자와 수혜자 사이의 면역적합도를 간편하게 검사하여 환자를 선정하여 유지되고 있는 증례들을 고찰하였다. 그러나 시술한 증례 수가 적고 관찰 기간이 짧아 아직 정확한 성공 여부는 판단할 수 없으나, 중, 단기 검진 결과 T-임파구 교차검사를 통해 면역적합도가 음성반응을 나타내고 공여치의 선정, 근관치료, 치주 및 치근단 질환 등이 잘 통제된다면 임상적으로 결손치 수복의 또 다른 선택이 될 수 있음을 제시한다고 할 수 있다.

V. 결 론

본 연구에서는 연세대학교 치과대학 병원 보존과에서 타가치아이식술을 시행한 10개의 증례를 임상적, 방사선학적 검사를 실시하여 임상적 증상, 유착, 치근흡수 되는 정도 및 시기 등을 고찰하려 하였다.

모든 증례에서 CARP(Computer-Aided Rapid Prototyping) technique이 사용되었으며 평균 구강 외 소요시간은 7분 10초이었다. 환자의 주관적 증상, 타진과 저작 시 통증은 모두 정상 범주 안에 들었으나, 한 증례(증례 3)에서 25개월 경과 시 치근파절이 일어났다. 유착은 술 후 2개월에서 16개월에 10 예 중 8 예에서 일어났으며, 치근흡수는 술 후 4개월에서 25개월 사이에 10 예 중 4 예에서 일어났다. 구강 외 소요시간에 관계없이 유착과 치근흡수가 나타남을 알 수 있었다.

본 연구의 결과로 미루어 볼 때 T-임파구 교차검사를 통해 면역적합도가 음성반응을 나타내고 공여치의 선정, 근관치료, 치주 및 치근단 질환 등이 잘 통제된다면 타가 치아이식이 임상적으로 결손치 수복의 또 다른 선택이 될 수 있음을 제시해 준다.

Ⅵ. 참고 문헌

정재용, 이승종: 자가치아이식술 환자에서 중,단기 검진을 통한 고찰. 석사학위 논문, 연세대학교 대학원, 서울, 2003.

이승종, 김진, 정한성, 김의성 역: 치아의 이식·재식. 2004, pp196-197, 참윤.

Anneroth G, Lundqist G: Re- and allotranplantaton of teeth an experimental study in monkeys. *Int J Oral Maxillofac Surg*. 17: 54-57, 1988.

Andersson L, Blomlof L, Lindskog S, Feiglin B, Hammarstrom L: Tooth ankylosis. Clinical, radiographic and histological assessments. *Int J Oral Surg* 13(5): 423-431, 1984.

Andreasen JO: Analysis of pathogenesis and topography of replacement root resorption (ankylosis) after replantation of mature permanent incisors in monkeys. *Swed Dent J* 4(6): 231-240, 1980.

Andreasen JO: Interrelation between alveolar bone and periodontal ligament repair after replantation of mature permanent incisors in monkeys. *J Periodont Res* 16(2): 228-35, 1981a.

Andreasen JO: Periodontal healing after replantation and autotransplantation of incisors in monkeys. *Int J Oral Surg* 10(1): 54-61, 1981b.

Andreasen JO, Andreasen FM: Textbook and color atlas of traumatic injuries to the teeth. 3rd ed. 1993, pp18-23, St Louis, Mosby.

Clark HB, Tam JC, Mitchell DF: Transplantation of developing teeth. *J Dent Res*, 34: 322-328, 1955.

Guerini V: A history of dentistry from the most ancient times until the end of the eighteenth century. 1985, pp280-336, Philadelphia, Lea & Febiger.

Guralnick WC, Shulman LB: Tooth transplantation. *Dent Clin North Am* 6: 499-511, 1962.

Hansen J, Fibaek B: Clinical experience of auto- and allotransplantation of teeth. *Int Dent J* 22(2): 270-85, 1972.

Ivanyi J, Kominek J: Tooth allografts in children matched for HLA. *Transplant* 23: 255-260, 1977.

Lee SJ, Jung IY, Lee CY, Choi SY, Kum KY: Clinical application of computer-aided rapid prototyping for tooth transplantation. *Dent Traumatol* 17: 114-119, 2001.

Miller HM: Transplantation and reimplantation of teeth. *Oral Surg Oral Med Oral Pathol* 9: 84-95, 1956.

Nordenram A: Autoransplantation of teeth. *Acta Odont Scand Suppl* 33,

1963.

Nordenram A: Allotransplantation of teeth in man on the basis of the Normal Lymphocyte Transfer (NLT) test. *Odontol Revy* 21(2): 169-88, 1970.

Nordenram A: Human Allo-transplanted teeth with a survival time of sixteen years. *Oral immunogenetics and tissue transplantation* 275-283, 1982.

Soder PO, Lundquist G: Transplantation of teeth : a clinical investigation and in vitro study of cell cultivation techniques. *Transactions of the Fifth International Conference on Endodontics* pp.77-88, 1973. University of Pennsylvania, Philadelphia.

Schwartz O: human tooth allografts induce cell-mediated and humoral immune reactions. *IADR abstracts* 299: 962, 1980.

Schwartz O: Allotransplantation of human teeth. A retrospective study of 73 transplantations over a period of 28 years. *Int J Oral Maxillofac Surg* 16(3): 285-301, 1987.

Schwartz O, Andreasen JO: Allotransplantation and autotransplantation of mature teeth in monkeys: the influence of endodontic treatment. *J Oral Maxillofac Surg* 46(8): 672-81, 1988.

Schwartz O, Andreasen JO: Allo- and autotransplantation of mature teeth in monkeys: a sequential time-related histoquantitative

study of periodontal and pulpal healing. *Dent Traumatol* 18(5): 246-61, 2002.

Schulman LB: The transplantation antigenicity of tooth homografts. *Oral Surg* 17: 89-394, 1994.

Schulman NJ: Dental transplantation: discussion and case report. *J Clini Pedia* 21: 281-285, 1997.

Shimizu A, Nakakura-Ohshima K, Noda T, Maeda T, Ohshima H: Responses of immunocompetent cells in the dental pulp to replantation during the regeneration process in rat molars. *Cell Tissue Res* 302(2): 221-33, 2000.

Sveen K, Vindenes H, Solheim BG: Selection of allogenic tooth graft using HLA-A, -B, -C and DR typing and the MLC test. *Int J Oral Surg* 9(6): 433-438, 1980.

Trope M: Clinical management of the avulsed tooth: present strategies and future directions. *Dent Traumatol* 18: 1-11, 2002.

Wagman SS: The heteroimplantation of natural teeth. *Dental Digest* 306-311, 1960.

Abstract

Evaluation of the prognosis and cause of failure in 10 cases of allogenous tooth transplantation

Yoo-Seok, Shin DDS

Department of Dentistry,

The Graduate School, Yonsei University

(Directed by **Sung-Ho, Park** D.D.S., M.S.D., Ph.D.)

I. Objectives

The objective of this study was to evaluate 10 cases of allogenous tooth transplantation performed in the Department of Conservative Dentistry, College of Dentistry, Yonsei University, which had been observed in terms of period and amount of ankylosis and replacement resorption, for at least 12 months.

II. Materials and Methods

In all cases, donors with no chance of transmitting infectious disease, and patients showing negative result in T-cell lymphocyte cross matching, were selected. Allotransplantation was done using CARP(computer-aided rapid prototyping) technique to aid in precise bone contouring in the recipient site. Ankylosis, replacement and resorption were also analyzed.

III. Results

The extra-oral time in all the cases varied from 3 minutes 10 seconds to 12 minutes 30 seconds with the average being 7 minutes 10 seconds. Post-operative evaluation was done for at least 12 months to 34 months. The patients' objective symptom was within normal range in all 10 cases even after the prosthetic treatment.

Ankylosis occurred in 8 out of 10 cases, which were observed between the 2nd and 16th month after the operation. Replacement root resorption occurred in 4 out of 10 cases between the 4th and 25th month, of which one (case #3.) had cervical root fracture at 25th month after the surgery. The occurrence of root resorption and ankylosis was found to be irrespective of the extra-oral time within the range represented in this study.

IV. Conclusions

Allotransplantation may be an acceptable clinical alternative of restoring a missing teeth when several factors such as, immune reaction, extra-oral time and pulpo-periodontal inflammations are well controlled.