대한소화기내시경학회지 2008;36:74-77

인후두 관련 증상을 호소한 이소성 위 점막 환자에서 아르곤 플라즈마 응고술 치험

연세대학교 의과대학 내과학교실

박찬익 · 신정아 · 정인수 · 박효진

Trial of Argon Plasma Coagulation in Patients with Heterotopic Gastric Mucosa Presenting with Laryngopharyngeal Symptoms

Chan Ik Park, M.D., **Jung Ar Shin,** M.D., **In Su Jung,** M.D. and **Hyojin Park,** M.D.

Department of Internal Medicine, Yonsei University College of Medicine, Seoul, Korea

상부 식도에 위치하는 이소성 위 점막은 inlet patch라고 하며 연어살색반으로 주로 상부 조임근 근처에 위치한다. 이소성 위 점막의 만성적인 산 분비와 염증 반응이 인후두 이물감, 애성, 구취 등의 인후두 관련 증상의 원인이 되며 이의 치료로 양자 펌프 억제제가 사용되는 것이 일반적이다. 그러나 최근에 inlet patch에서 고도 이형성이 발견된 증례와 양자 펌프 억제제에 반응이 없는 환자의 병변을 내시경을 통한 아르곤 플라즈마 응고술로 성공적인 치료 효과를 보인 증례가 있었다. 저자들은 인후두 이물감, 애성을 호소하는 49세 남자와 인후두 이물감, 구취, 애성을 호소하는 44세 여자의 이소성 위 점막에 내시경을 통한 아르곤 플라즈마 응고술을 시행하여 두 증례 모두에서 성공적인 치료 반응을 확인하였기에 이를 보고하고자 한다.

색인단어: 이소성 위 점막, 아르곤 플라즈마 응고술

서 론

상부 식도에 위치하는 이소성 위 점막은 inlet patch라고도 하며 표면이 매끄러운 분홍빛을 보이는 반으로 한 개 또는 다수의 점막반으로 발생하며 식도 점막과 뚜렷한 경계를 보인다. 주로 상부 조임근 근처에서 발견되며 크기는 다양하다.[1] Inlet patch는 여러 연구에서 유병률이 0.1～10%로 보고되며[2,3] 국내에서도 1～6%의 유병률이 보고되었다.[4,5] Inlet patch는 대개 증상이 없으나 인후두 관련 증상이 생길 수 있으며 산 분비에 의한 염증 반응이 주된 원인으로 생각된다.[6,7] Tetragastrin 유발 시험[6] 및 24시간 식도 내 pH 검사[7]를 통하여 inlet patch에서의 산 분비가 확인되었다. 따라서 일반적으로 인후두 증상을 동반한 inlet patch의 치료로 양자 펌프 억제제를 사용한다.[8] 그러나 inlet patch에서 고도 이형성 및 원발성 선암이 발생되어 고도 이형성에 대해서 아르곤 플라즈마 응고술을 시행하여 성공적인 치료 효과를 보인 증례가 있고,[9] 약물 치료에 반응하지 않는 인후두 관련 증상을 호소하는 10명의 환자를 대상으로 아르곤 플라즈마 응고술을 시행하여 치료 효과를 보인 연구도 있어[10] 약물에 반응이 없는 환자와 장기적인 투약을 원하지 않는 2명의 환자에게 아르곤 플라즈마 응고술을 시행하였고 치료 전 후의 증상을 비교하였다.

접수 : 2007년 9월 6일, 승인 : 2007년 11월 30일
연락처 : 박효진, 서울시 강남구 도곡동 146-92
우편번호: 135-270, 영동세브란스병원 내과
Tel: 02-2019-3318, Fax: 02-3463-3882
E-mail: HJPARK21@yuhs.ac

증 례

1. 증례 1

49세 남자 환자가 1년간의 인후두 이물감 및 애성을 주소로 본원 내과에 입원하였다. 고혈압, 당뇨, 간염, 폐결핵의 병력 등의 특이 병력은 없었다. 내원 당시 약

1년 전부터 지속적으로 목에 음식물이 걸려있는 느낌이 있다고 호소하였고 특별한 이유 없이 목이 잘 쉰다고 하였다. 전신 신체 검사와 흉부 및 복부 진찰 소견에서 특이 소견은 없었으며, 입원 당시 시행한 혈액 검사에서도 특이 소견은 없었다.

내시경 검사에서 앞니 20 cm 위치에 2×0.8 cm 크기의 연어살색반이 발견되었고(Fig. 1), 조직 검사에서 기저부형의 이소성 위 점막이 진단되었다. 병변의 rapid urease test는 음성이었다. 입원 2일째, 식도 내압검사 및 이중 카테터를 이용한 24시간 식도 내 pH 검사는 특이 소견이 없었다. 상기 증상을 조절하기 위하여 1년 이상 양자 펌프 억제제를 투약하였으나 호전이 없어 입원 3일째, 이소성 위 점막 부위에 아르곤 플라즈마 응고술을 시행하였다(Fig. 2). 시술과 관련된 합병증은 없었고 퇴원하여 외래 추적 관찰 하기로 하였다. 시술 전과 1개월 후 증상을 0점에서 10점까지 표시하는 VAS (visual analog scale)를 이용하여 비교하였을 때, 1개월 후에 인후두 이물감은 4점에서 0점으로, 애성은 1점에서 0점으로 모두 증상 호전을 보였다. 시술 10개월째, 증상의 재발 없이 외래 추적 관찰 중이다.

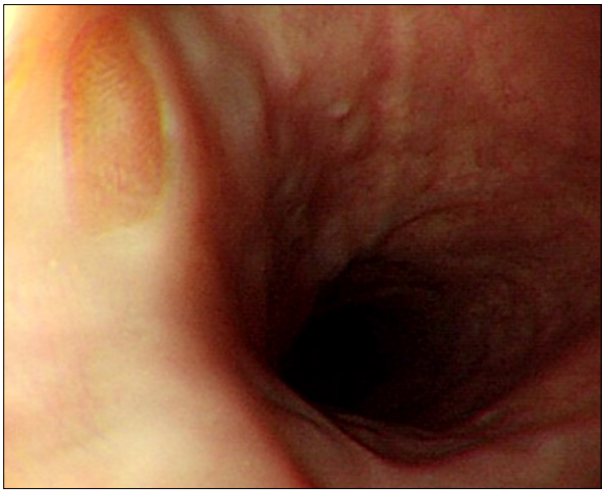

Figure 1. Photograph of inlet patch of case 1. There is a salmon-covered patch at 20 cm of incisor surrounded by pale esophageal mucosa.

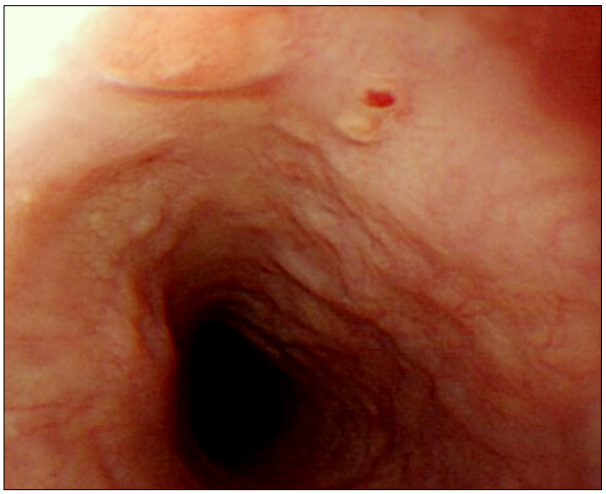

Figure 3. Photograph of inlet patch of case 2. There is a 2×1 cm sized pinkish nodular mucosal lesion at 19 cm of incisor. The surface resembles the texture of velvet.

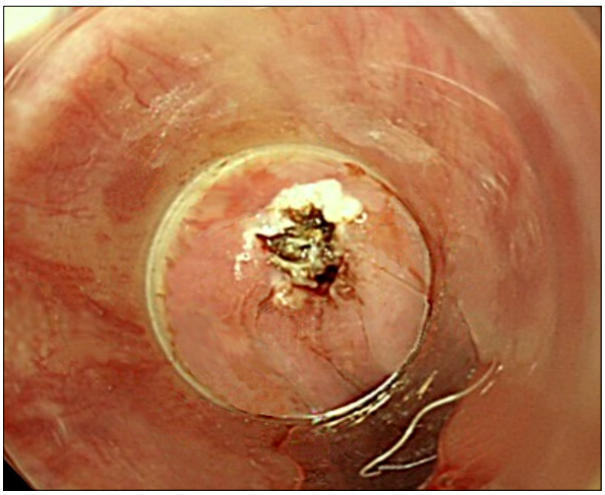

Figure 2. Argon plasma coagulation (APC) of the inlet patch. The Inlet patch is being coagulated by APC. The cap has been equipped at the tip of endoscopy.

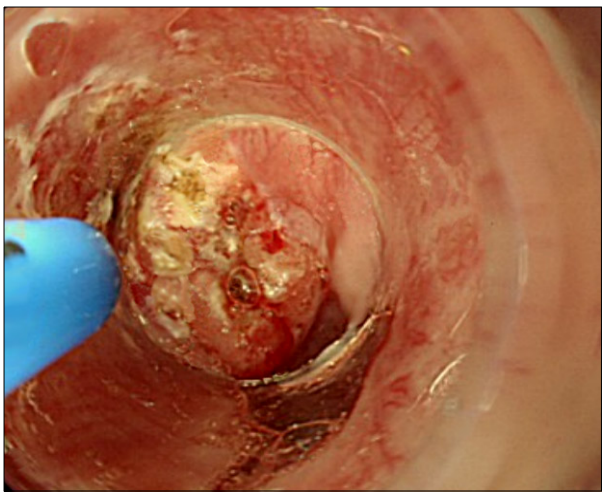

Figure 4. APC of the inlet patch. The inlet patch is being coagulated by APC.

2. 증례 2

44세 여자 환자가 6개월간의 인후두 이물감, 구취 및 애성을 주소로 내원하였다. 내원 9년 전 조기 위암으로 위 아전 절제술을 시행 받은 병력이 있으며 그 외 고혈압, 당뇨, 간염, 폐결핵의 특이 병력은 없었다. 목에 지속적인 이물감이 있으며 입 냄새가 심하여 일상 생활에 지장이 있음을 호소하였고 피곤할 때 자주 목이 쉰다고 하였다. 전신 신체 검사와 흉부 및 복부 진찰 소견은 특이 소견이 없었으며, 내원 당시 시행한 혈액 검사에서도 특이 소견은 없었다.

내시경 검사에서 앞니 19 cm 위치에 2×1 cm 크기의 연어살색반이 발견되었고(Fig. 3), 조직검사에서 기저부형의 이소성 위 점막이 진단되었다. 병변의 rapid urease test는 음성이었다. 양자 펌프 억제제의 복용 병력은 없었으나 장기간의 약물 복용을 원하지 않아 이소성 위 점막으로 진단된 병변에 대하여 아르곤 플라즈마 응고술을 시행하였다(Fig. 4). 시술 후 환자는 특이 합병증이 없이 퇴원하였다. 시술 전 후 증상을 VAS를 이용하여 비교하였고 인후두 이물감은 시술 전 3점에서 1개월, 3개월 후에 각각 0점으로 호전되었고, 구취도 시술 전 1점에서 1개월, 3개월 후에 0점, 애성은 시술 전 3점에서 1개월 및 3개월에 1점으로 모든 증상에서 호전을 보였다. 3개월 후에 시행한 내시경에서 시술 부위에 0.5 cm 크기의 반흔이 남아 있었다. 시술 후 8개월째, 환자는 더 이상 증상을 호소하지 않았고 다른 투약 없이 외래 추적관찰 중이다.

고 찰

'Inlet patch'는 연어살색반으로 창백한 주변 식도 점막과 비교적 경계가 명확히 구별되며 대체로 직경이 20 mm 이하로 알려져 있다.[1] 대부분 윤상인두근 부위에 인접하여 주의 깊게 내시경 검사를 시행하여도 환자의 충분한 협조가 없으면 간과하기 쉽기 때문에 그 유병률이 실제 보다 적은 빈도로 보고되는 경향이 있지만 대체로 여러 연구에서 0.1～10%의 유병률로 보고되고 있다.[2,3] 국내에서는 1997년에 2000명의 환자를 대상으로 시행한 내시경 검사에서 1.25%의 빈도를 보고한 적이 있으며,[4] 2000년에는 879명을 대상으로 6.4%의 유병률을 보고하였다.[5]

발생학적으로 배아기에 근위부 전장관을 덮고 있던 중층 원주상피는 태생 17주에 위 중층 편평상피가 중부 식도에 처음 출현하여 근위부와 원위부로 확장되며 섬모 원주상피를 대치하게 되지만 위 중층 상피가 불완전하게 발생할 경우 위 점막으로 발생하기로 되어 있던 원주 상피세포가 일부 남아서 inlet patch를 형성하는 것으로 알려져 있다.[11]

Inlet patch는 대부분 증상이 없이 우연히 발견되나 소수의 환자에서는 연하곤란과 통증을 유발할 수 있고 목의 이물감, 애성, 구취 등의 증상을 발생시킬 수 있다.[10] 협착,[12] 식도막[13] 등의 합병증을 유발하기도 하는데 이의 원인은 이소성 위 점막의 산 분비 때문이라고 여겨진다.[6,7] Nakajima 등[6]은 5명의 상부식도 이소성 위 점막 환자 중 3명에서 tetragastrin 유발 후에 이소성 위 점막 부근에서 의미있는 pH의 저하가 있음을 보고하였고, Galan 등[7]은 inlet patch가 발견된 협착을 동반한 환자에서 24시간 식도내 pH 검사를 시행하여 이소성 위 점막에서 산 분비가 가능함을 보고하였다. Inlet patch 환자에서 위산의 역류에 의한 이차적인 점막 손상이라기 보다는 이소성 위 점막 자체에서 산을 분비하여 증상을 유발한다고 생각할 수 있으나, 이번 증례 1의 환자에서 이중 카테터를 이용한 식도 내 pH 검사에서는 의미있는 pH 저하 소견을 발견할 수 없었다.

한편, 본 증례에서는 rapid urease test에서 모두 음성이었지만 Gutierrez 등[14]은 48명의 환자를 대상으로 한 연구에서 inlet patch 환자의 73%에서 *H. pylori*가 양성이었음을 보고하였다. 그들은 전정부 형의 inlet patch와 *H. pylori* 감염이 있는 경우에 이소성 위 점막 주변의 염증이 심한 경향이 있으나 inlet patch에서 염증 반응이 증상을 유발하는가에 대해서는 결론을 내리지 못하였다.

이러한 이론적 배경을 통하여 상부 식도의 이소성 위 점막이 진단된 연하곤란, 목의 이물감, 통증, 애성, 구취 등의 증상을 호소하는 환자에게 양자 펌프 억제제를 사용하는 것이 가장 일반적인 치료이다.[8] 그러나 inlet patch에서 고도 이형성이 발생한 경우에 아르곤 플라즈마 응고술을 시행하여 성공적으로 치료한 보고도 있어[9] 순응도가 좋지 않거나 양자 펌프 억제제를 투약하여도 증상이 지속되는 환자, 고도 이형성이 발생했거나 위험이 있는 환자에게 아르곤 플라즈마 응고술을 시행하는 것이 도움이 될 수 있을 것이다. 본 증례에서는 첫 번째 환자는 양자 펌프 억제제 치료에 효과를 보이지 않았고, 두 번째 환자는 장기적인 약물 치료를 원하지 않았기 때문에 아르곤 플라즈마 응고술을 시행하였다. 시술을 행할 때에 상부 식도 점막이 얇고 약하기 때문에 시술에 따른 천공 등의 합병증에 주의해야 하며 내시경 끝에 캡을 씌우고 시술하는 것이 좀 더 안전

하다. 물론 이러한 증상이 식도의 운동 이상에 의한 것이거나 이비인후과적인 문제에 의한 것이라면 기저 질환의 치료가 필요하겠지만 inlet patch가 있으면서 산분비가 원인이라면 양자 펌프 억제제와 함께 아르곤 플라즈마 응고술이 중요한 치료가 될 수 있을 것이다.[10] 또한 드물기는 하지만 inlet patch에서 고도 이형성의 발생이 보고되고 있는 만큼 아르곤 플라즈마 응고술의 시행을 적극적으로 검토할 필요가 있을 것으로 생각된다.[9]

본 증례에서 인후두 이물감 및 애성을 호소하는 환자에게 inlet patch가 발견되어 내시경을 통한 아르곤 플라즈마 응고술을 시행하였고, 2예 모두에서 증상의 호전을 관찰할 수 있었다. 물론 본 증례가 대조군 없이 소수의 환자를 대상으로 단일 병원에서 시행되었기 때문에 이번 증례에서 나타난 시술 후 효과를 결론으로 확정하는 것은 어려울 것이며, 대규모의 무작위 대조군 시험을 통하여 이소성 위 점막에 대한 아르곤 플라즈마 응고술의 효과에 대한 재평가가 필요하리라 생각한다.

ABSTRACT

Heterotopic gastric mucosa in the upper esophagus, in which the inlet patch is a salmon-colored valvet patch, is located mainly below the upper esophageal sphincter. The acid secretion and inflammation from heterotopic gastric mucosa causes laryngopharyngeal symptoms. Generally, the management of heterotopic gastric mucosa depends on the symptoms, and the condition is generally treated by proton pump inhibitor. Recently, it was reported that argon plasma coagulation (APC) is effective when medical treatment fails. A 49-year-old man and a 44-year-old woman with symptoms of globus sensation and hoarseness visited this clinic. An upper gastrointestinal endoscopy showed a flat salmon-colored patch located at the upper esophagus. The former patient failed medical treatment and the latter did not require long term medical treatment. Therefore, the patients were treated with APC, which resulted in an improvement in symptoms. APC treatment may improve the symptoms of patients with heterotopic gastric mucosa of the cervical esophagus. **(Korean J Gastrointest Endosc 2008;36:74-77)**

Key Words: Heterotopic gastric mucosa, Inlet patch, Argon plasma coagulation

참 고 문 헌

1. Lewin KJ, Riddel RH, Weinstein WM. Gastrointestinal pathology and its clinical implications. 1st ed. New York: Igaku-Shoin, 1992.
2. Jabbari M, Goresky CA, Lough J, Yaffe C, Daly D, Cote C. The inlet patch: heterotopic gastric mucosa in the upper esophagus. Gastroenterology 1985;89:352-356.
3. Borhan-Manesh F, Farnum JB. Incidence of heterotopic gastric mucosa in the upper oesophagus. Gut 1991;32:968-972.
4. Lee HG, Lee DY, Kim Kim KH, et al. Isolated heterotopic gastric mucosa of the upper esophagus. Korean J Gastrointest Endosc 1997;17:737-742.
5. Kang DH, Kim ST, Yoo JH, et al. A prospective study of heterotopic gastric mucosa of the upper esophagus. Korean J Gastroenterol 2000;35:276-282.
6. Nakajima H, Munakata A, Sasaki Y, Yoshida Y. pH profile of esophagus in patients with inlet patch of heterotopic gastric mucosa after tetragastrin stimulation. An endoscopic approach. Dig Dis Sci 1993;38:1915-1919.
7. Galan AR, Katzka DA, Castell DO. Acid secretion from an esophageal inlet patch demonstrated by ambulatory pH monitoring. Gastroenterology 1998;115:1574-1576.
8. Tokashiki R, Yamaguchi H, Nakamura K, Suzuki M. Globus sensation caused by gastroesophageal reflux disease. Auris Nasus Larynx 2002;29:347-351.
9. Klaase JM, Lemaire LC, Rauws EA, Offerhaus GJ, van Lanschot JJ. Heterotopic gastric mucosa of the cervical esophagus: a case of high-grade dysplasia treated with argon plasma coagulation and a case of adenocarcinoma. Gastrointest Endosc 2001; 53:101-104.
10. Meining A, Bajbouj M, Preeg M, et al. Argon plasma ablation of gastric inlet patches in the cervical esophagus may alleviate globus sensation: a pilot trial. Endoscopy 2006;38:566-570.
11. Enterline H, Thompson J. The normal esophagus-embryology, structure, function. In: Enterline H, Thompson JS, eds. Pathology of the esophagus. 2nd ed. New York: Springer-Verlag, 1984: 1-26.
12. Yarborough CS, McLane RC. Stricture related to inlet patch of the esophagus. Am J Gastroenterol 1993;88:275-276.
13. Jerome-Zapadka KM, Clarke MR, Sekas G. Recurrent upper esophageal webs in association with heterotopic gastric mucosa: case report and literature review. Am J Gastroenterol 1994;89:421-424.
14. Gutierrez O, Akamatsu T, Cardona H, Graham DY, El-Zimaity HM. *Helicobacter pylori* and heterotopic gastric mucosa in the upper esophagus (the inlet patch). Am J Gastroenterol 2003;98: 1266-1270.